CLÍNICA UNIVERSITÁRIA DE IMAGIOLOGIA
HOSPITAIS DA UNIVERSIDADE DE COIMBRA

Director: Prof. Doutor Filipe Caseiro Alves

ELSEVIER

Seminars in ULTRASOUND CT and MRI

Vascular Disease of the Spleen

F.M. Vanhoenacker, MD, PhD, B. Op de Beeck, MD, A.M. De Schepper, MD, PhD, R. Salgado, MD, A. Snoeckx, MD, and P.M. Parizel, MD, PhD

Moderador: Professor Doutor Filipe Caseiro Alves

Henrique Rodrigues

Coimbra, 30 Maio 2007

Objectivos

- Descrever a anatomia vascular do ponto de vista micro e macroscópico
- Debater as doenças da vascularização esplénica
- Abordar de forma breve os tumores vasculares primários

Anatomia vascular macroscópica

- A artéria esplénica tem origem no tronco celíaco (90.6%), aorta abdominal (8.1%) e outras estruturas vasculares (1.3%)
- Responsável pelo aporte arterial ao baço, parte do estômago e pâncreas
- Com o envelhecimento torna-se tortuosa
- Tem um trajecto anterior e superior à veia ao longo do bordo superior do pâncreas (retro/ intra-pancreática)

Anatomia vascular macroscópica

- Próximo do hilo divide-se em ramos terminais superiores e inferiores, que por sua vez originam 4-6 ramos segmentares.
- Frequentemente também existem artérias polares, que são ramos do tronco principal
- A artéria gastroepiplóica esquerda, os ramos gástricos curtos, a artéria pancreática dorsal e a artéria pancreática magna são ramos da artéria esplénica

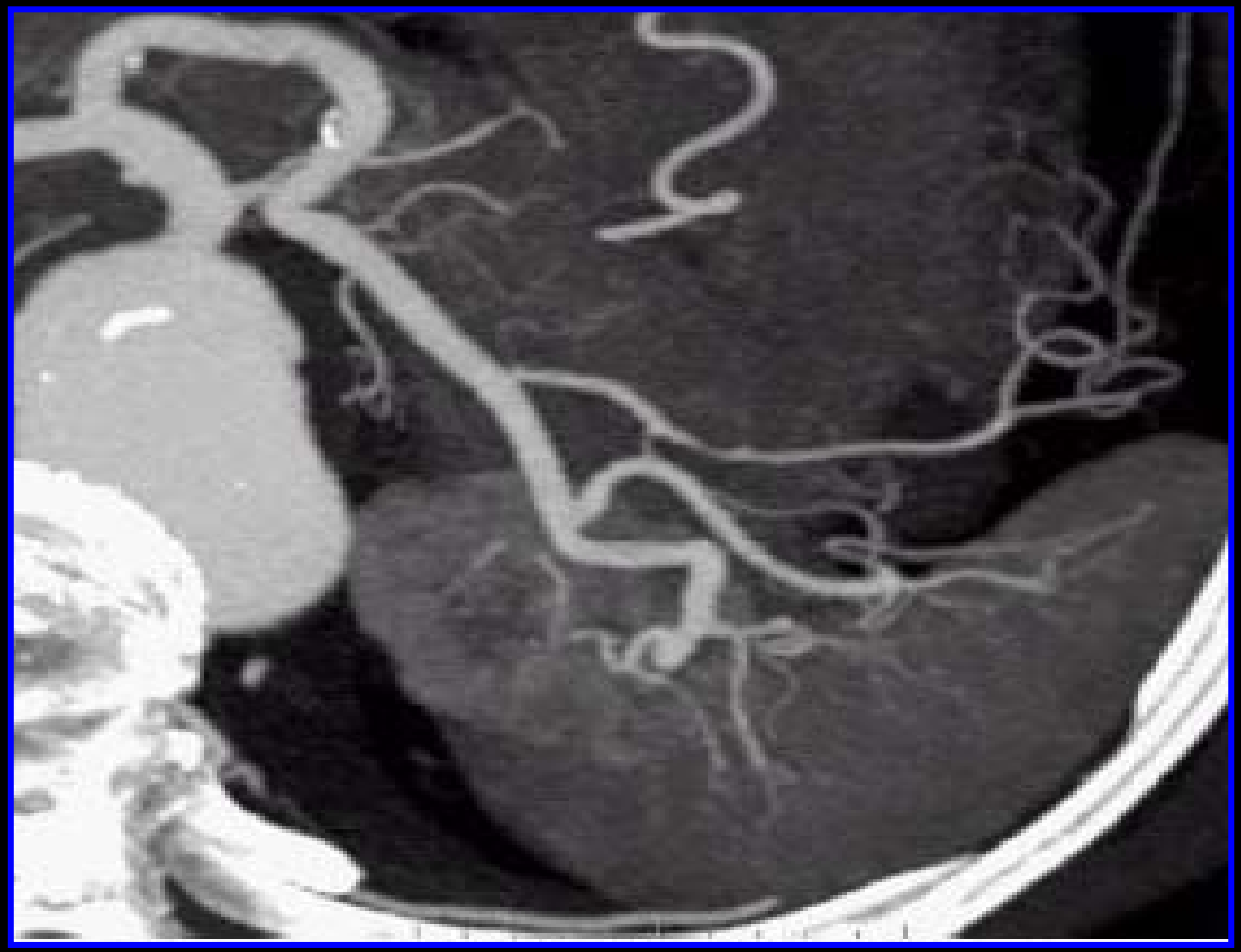

Anatomia vascular macroscópica

- Uma variante rara é designada por “upside-down spleen”.

- Ocorre quando o hilo está voltado para o diafragma e a convexidade para o rim esquerdo

Anatomia vascular macroscópica

- A veia esplénica recebe a veia gastro-epiplóica esquerda, as veias gástricas curtas, entre 3-13 ramos pancreáticos e a veia mesentérica inferior (38%), unindo-se depois à veia mesentérica superior para formar a veia porta.

- A mesentérica inferior une-se à mesentérica superior (29%) e ao confluente (33%).

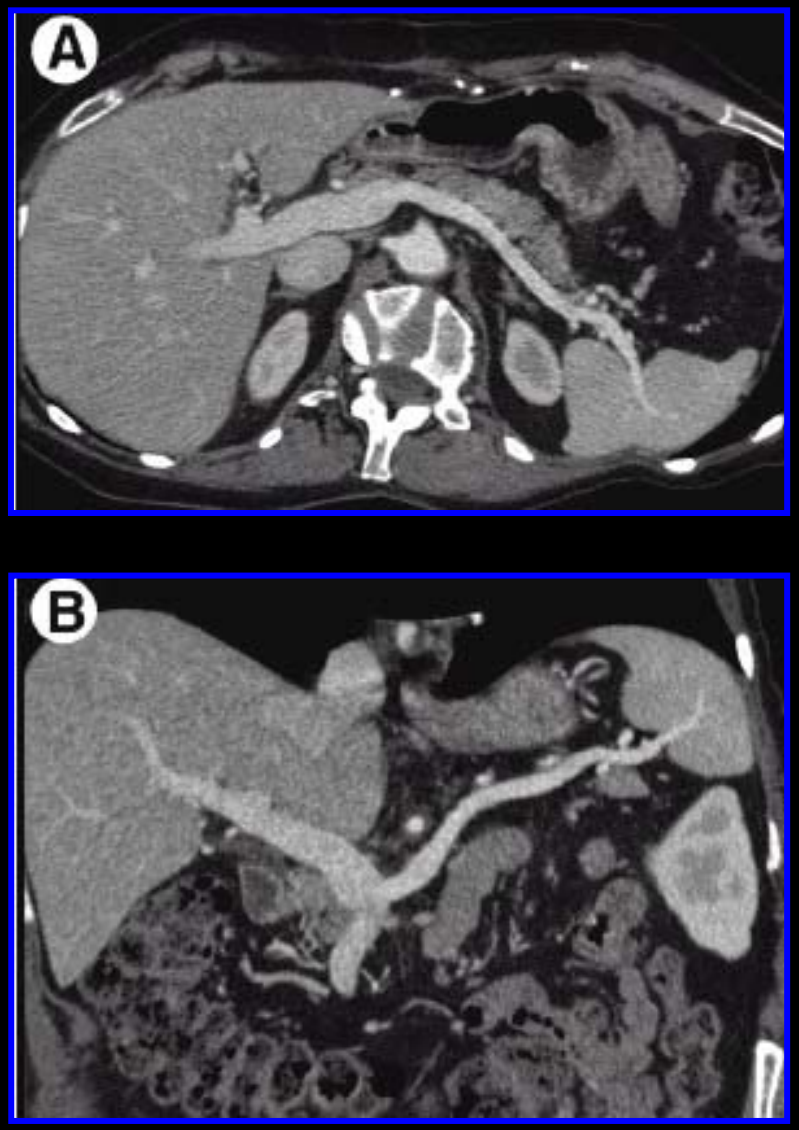
A
B

Anatomia vascular macroscópica

- A veia esplénica tem numerosas veias colaterais com a porta e veia cava inferior, aspecto que é necessário conhecer para compreender as situações de hipertensão portal ou oclusão da veia esplénica

Table 1 Major Collateral Pathways of Splenic Vein Occlusion

Short gastric tributaries to the left gastric vein draining into the portal vein or esophageal connections to the azygos system, possibly resulting in gastric and esophageal varices
Left gastroepiploic vein to the right gastroepiploic vein, draining into the superior mesenteric vein
Left gastro-epiploic vein via its omental branches into the inferior mesenteric vein, possibly resulting in colonic varices
Retroperitoneal branches into the left renal vein to reach the inferior vena cava

Anatomia vascular microscópica

- A cápsula e os seus septos dividem o parênquima esplénico em compartimentos incompletos
- A polpa branca contem arteríolas embaínhadas por células da linha branca (zona central; intermédia e periférica), formando um rede de suporte para a polpa vermelha.
- A polpa vermelha é constituída por sinusóides fenestrados preenchidos por sangue

Anatomia vascular microscópica

- Exitem 2 modelos de circulação no baço:
  - Sistema aberto (90%) - As artérias perfundem a polpa vermelha, formando depois capilares que drenam para o parênquima (sistema lento)
  - Sistema fechado (10%) - As artérias perfundem a polpa branca drenando directamente para os seios venosos (sistema rápido)

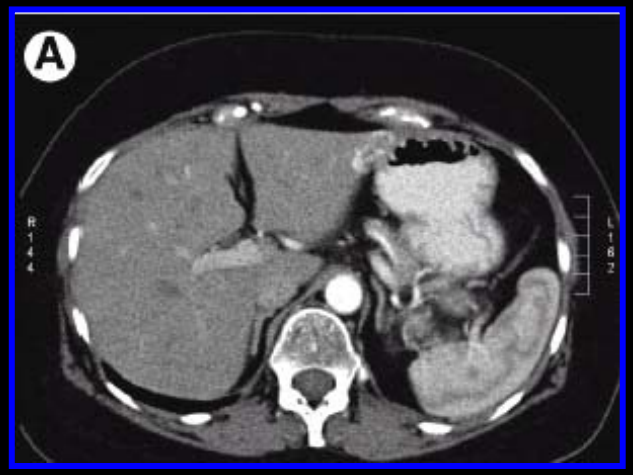
A

A

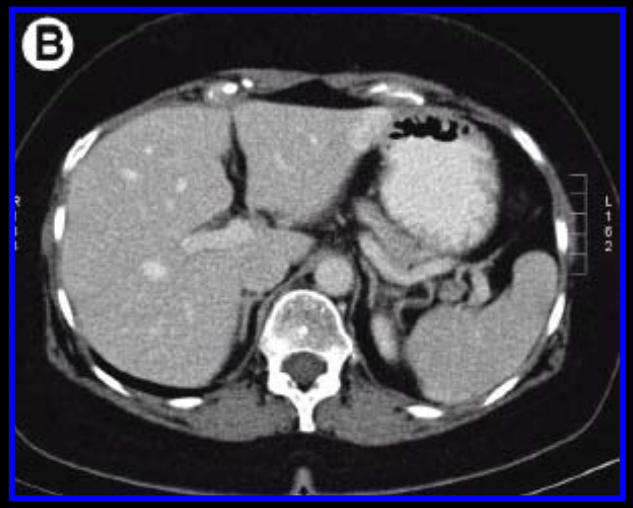
B

B

Aneurismas da artéria esplénica

- Representam o aneurisma mais frequente das artérias viscerais (10% das séries de autópsias)
- Em 20% dos casos são múltiplos

Table 2 Causes of Splenic Artery Aneurysms

Congenital causes, eg, Ehlers–Danlos syndrome
Portal hypertension (related to chronically increased blood flow through the splenic artery)
Pregnancy, multiparity
Pancreatitis
Autodigestion of the arterial wall (pseudoaneurysm)
Pressure erosion of a pseudocyst into an artery
Penetrating gastric ulcer
Mycotic causes (endocarditis, valvular diseases, infection)
Atherosclerosis
Trauma
Vasculitis; polyarteritis nodosa
Fibromuscular dysplasia

Aneurismas da artéria esplénica

- A maioria são assintomáticos
- A rotura é a complicação mais temida (mortalidade - 25%; 75% na gravidez)
- A rotura pode ocorrer para o peritoneu, retroperitoneu, tubo digestivo, ducto pancreático ou veia esplénica
- Radiografia - Imagem em anel calcificada
- Ecografia - Imagem quística com fluxo interno

Aneurismas da artéria esplénica

- TC
  - Lesão com densidade de tecidos moles
  - Com ou sem calcificação mural
  - Com realce paralelo à aorta
  - Com ou sem trombo mural

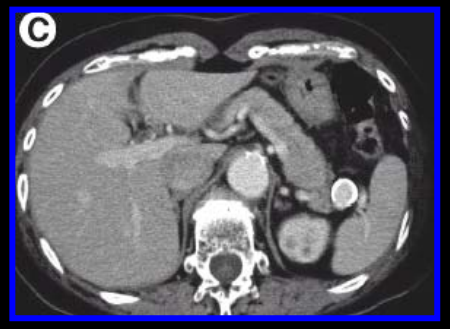

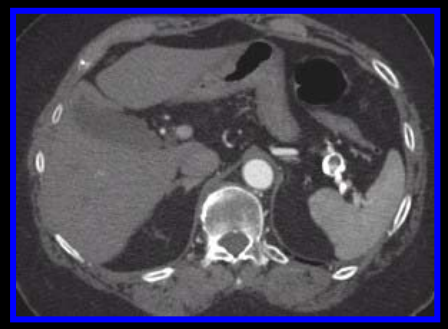

Aneurismas da artéria esplénica

- A ASD tem actualmente um papel menos importante no diagnóstico, sendo substituída pela TC ou RM

- Indicações para o tratamento de aneurismas ou pseudo-aneurismas incluem:
  - Lesões sintomáticas
  - Mulheres em idade fértil
  - Hipertensão portal
  - Transplantação hepática planeada
  - Pseudo-aneurisma de qualquer tamanho
  - Aneurisma superior a 2,5 cm

As complicações da terapêutica endovascular incluem: elevação enzimas pancreáticas, enfarte esplénico, infecção, abcesso, rotura

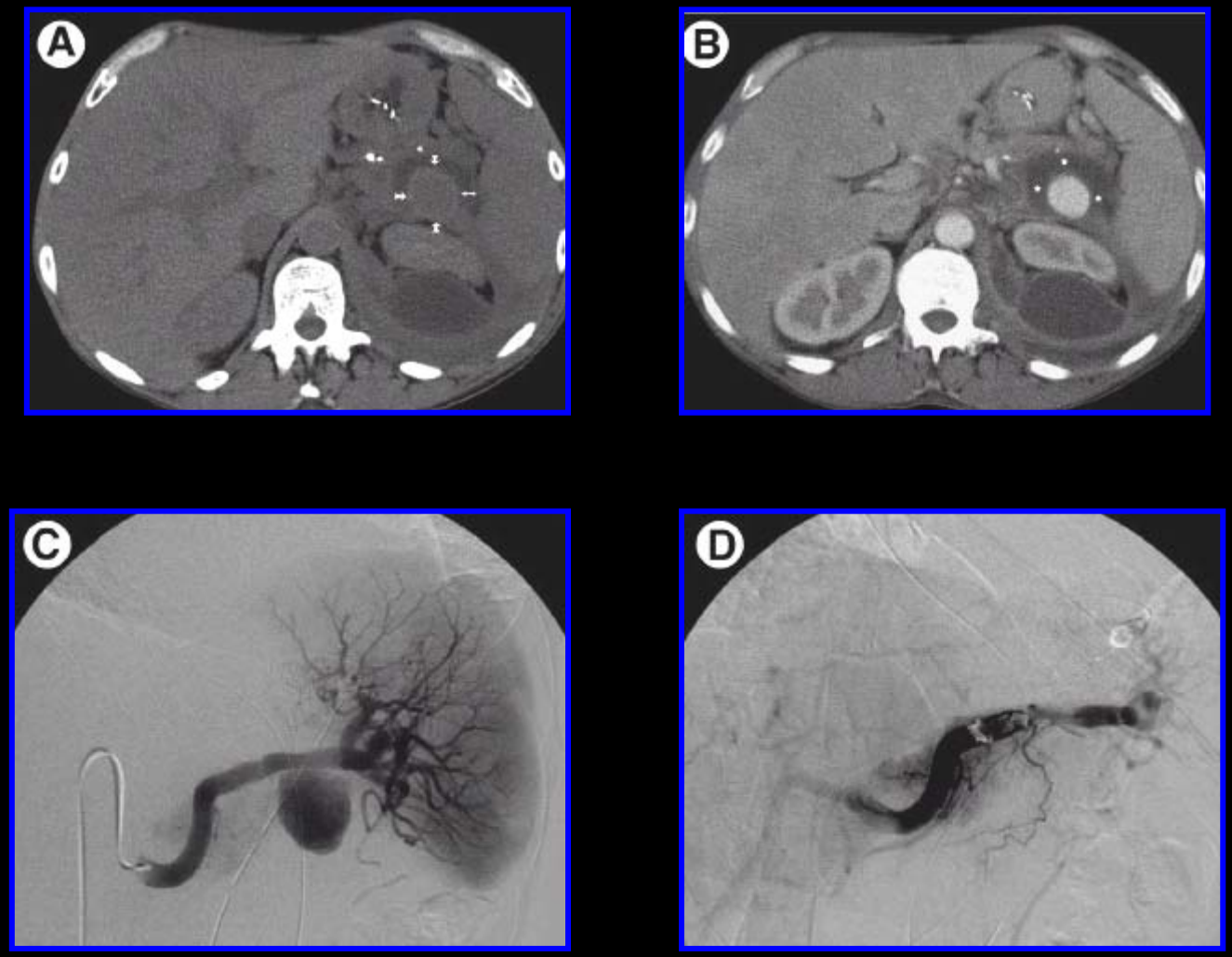
A
B
C
D

Aneurisma da veia esplénica

- Raro

Table 3 Causes of Splenic Vein Aneurysm

Congenital
Portal hypertension
Pancreatitis
Osler–Rendu–Weber disease
Splenectomy, trauma
Leukemia–splenomegaly
Idiopathic

- Assintomáticos (rotura/ trombose/ embolização)

Aneurisma da veia esplénica

- Ecografia
  - Ectasia sacular da veia, com fluxo turbulento e aceleração da velocidade
- TC/RM
  - Realce em fase portal de uma saculação da veia esplénica

A

B

C

D

Fístulas e Malformações Arterio-Venosas

- Patologia rara

Table 4 Causes of Splenic Arteriovenous Fistula

Congenital malformation
Trauma, postsplenectomy
Rupture of a splenic artery aneurysm
Pancreatitis
Iatrogenic

- A manifestação mais frequente é a hematemese secundária à hipertensão portal

- Ascite e sopro no hipocôndrio esquerdo

Fístulas e Malformações Arterio-Venosas

- Ecografia
  - Área anecogénica com fluxo interno turbulento, associada a ectasia da artéria aferente e da veia de drenagem
  - Velocidade aumentada na artéria, com índice de resistência baixo
  - Aceleração do fluxo venoso
- TC/RM
  - Estruturas vasculares tortuosas e dilatadas, com preenchimento precoce da veia
  - A RM pode ainda apresentar jactos de hipossinal

Enfarte esplénico

- Pode ser secundário a oclusão arterial ou venosa
- Pode ser assintomático
- Manifestam-se por dor no hipocôndrio esquerdo e febre

Table 5 Etiology of Splenic Infarction

1. Hematological disorders (hemoglobinopathies and lymphoproliferative disorders)
Sickle cell disease (intimal proliferation of the splenic artery)
Lymphoma
Leukemia
Myelofibrosis
Gaucher's disease
2. Thromboembolic disorders
Embolism
Cardiac (endocarditis, atrial fibrillation, and mitral valve disease)
Cholesterol embolism (cardiac catheterization)
Pancreatic diseases with vascular involvement
Splenic artery aneurysm
Vasculitis (collagen disease, Wegener's disease)
Arteriosclerosis
Hypercoagulopathy
Antiphospholipid syndrome
3. Mechanical disorders
Torsion of the spleen
Wandering spleen
Portal hypertension

Enfarte esplénico

- Ecografia
  - Área hipoecogénica, triangular, bem delimitada e sub-capsular, sem fluxo interno
  - Os enfartes crónicos manifestam-se como uma área hiperecogénica

Enfarte esplénico

- TC
  - Antes de contraste
    - área hipodensa ou hiperdensa em caso de enfarte hemorrágico
  - Após contraste
    - Triangular
    - Nodular
    - Multinodular
    - Difusamente heterogénea

Enfarte esplénico

- No caso de enfarte global há ausência de realce do parênquima

- Pode contudo exitir uma fina linha de realce periférico (representando fluxo residual capsular)

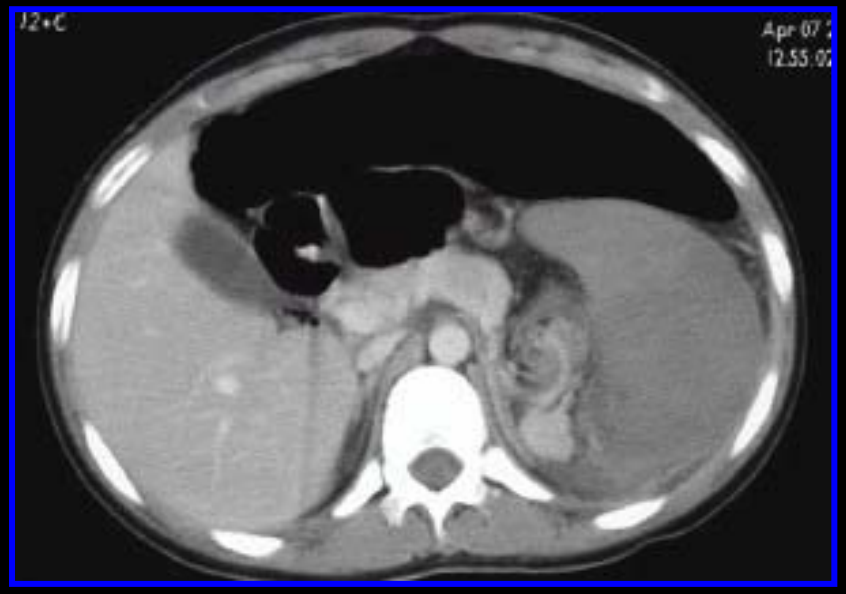

Enfarte esplénico crónico

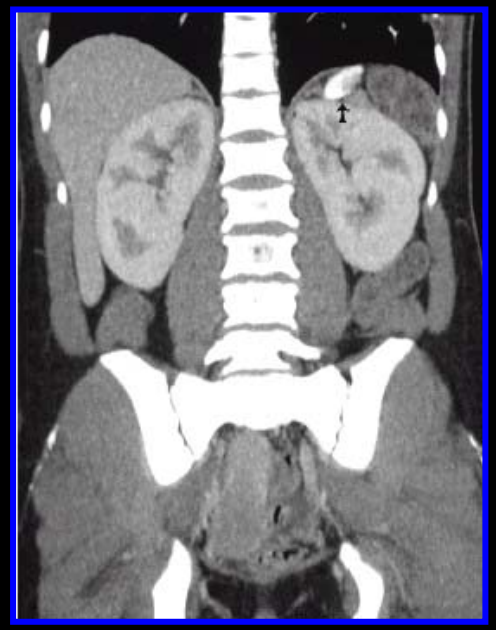

- Áreas hipodensas periféricas com ligeira retracção capsular (fibrose)

- Nas hemoglobinopatias há calcificação do parênquima, com redução das dimensões (autoesplenectomia)

Enfarte esplénico em RM

- O sinal depende do tempo do enfarte e do grau de necrose hemorrágica
- Hemorragias recentes têm hipersinal em T1
- Enfartes crónicos têm hipossinal em todas as sequências
- Após contraste, caracterizam-se por defeitos de perfusão de morfologia triangular

Trombose da veia espénica

- Pode manifestar-se por dor abdominal, perda de peso, hematemeses

Table 6 Etiology of Splenic Vein Thrombosis

Pancreatitis
Pancreatic carcinoma
Hypercoagulable state, eg, polycythemia vera
Trauma
Lymphoma
Idiopathic
Liver cirrhosis
After liver transplantation
Splenectomy
Retroperitoneal fibrosis

Trombose da veia espénica

- Um trombo agudo pode ser hiperdenso em TC e condicionar dilatação venosa
- Após contraste manifesta-se como um defeito de preenchimento.
- Associadamente há habitualmente esplenomegália e varizes
- Em RM o trombo tem hipersinal em T1 e T2. Nas sequências sensíveis ao fluxo manifesta-se por área de hipossinal

A

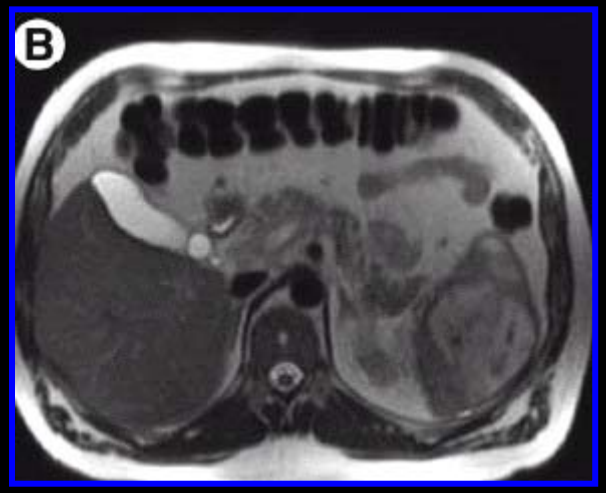
B

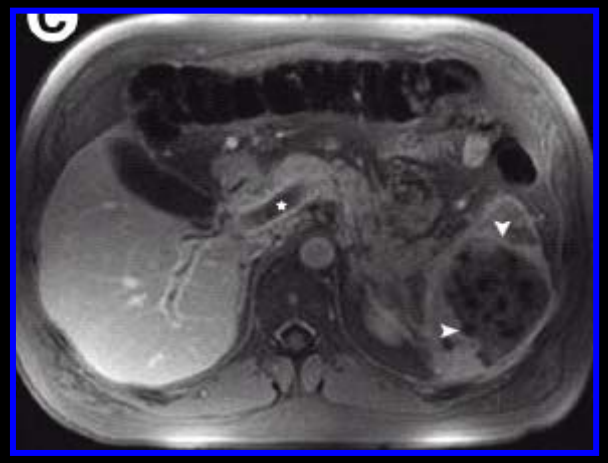
C

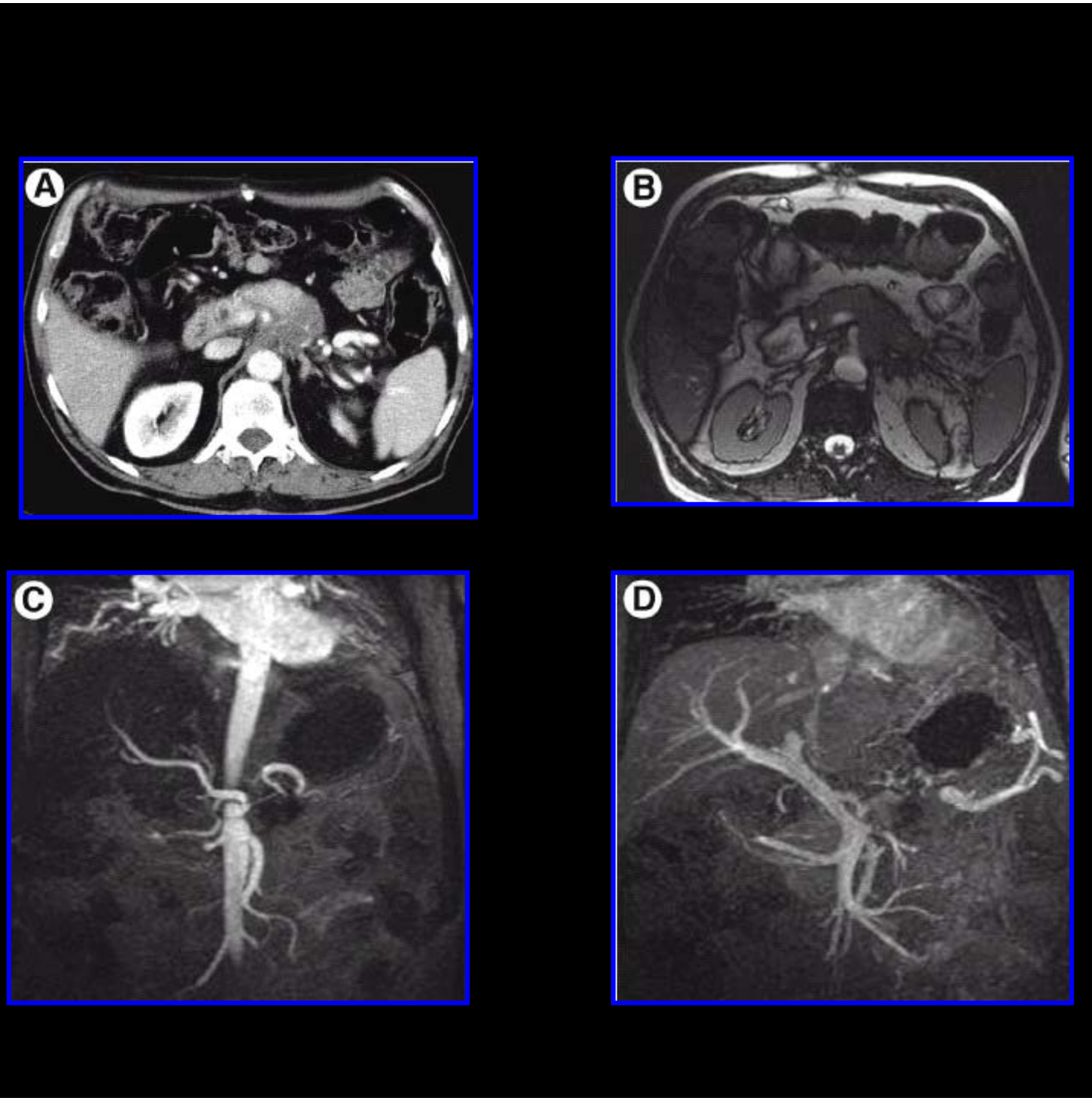
A
B
C
D

Corpos de Gamna-Gandy

- São depósitos focais de hemossiderina, secundárias a pequenas hemorragias intra-esplénicas. As lesões podem conter graus variáveis de fibrose e cálcio
- Observados em cerca de 10% dos doentes com hipertensão portal

Table 7 Etiology of Gamna–Gandy Bodies

Portal hypertension
Portal or splenic vein thrombosis
Hemolytic anemia
Leukemia
Lymphoma
Repeated blood transfusions
Hemochromatosis
Paroxysmal nocturnal hemoglobinuria

Corpos de Gamna-Gandy

- As radiografias habitualmente não mostram alterações, no entanto pequenas calcificações (<1cm) podem ser observadas
- Na ecografia podem-se manifestar-se por focos hiperecogénicos com cone de sombra
- Na TC as lesões calcificadas são hiperdensas e as não calcificadas são hipodensas

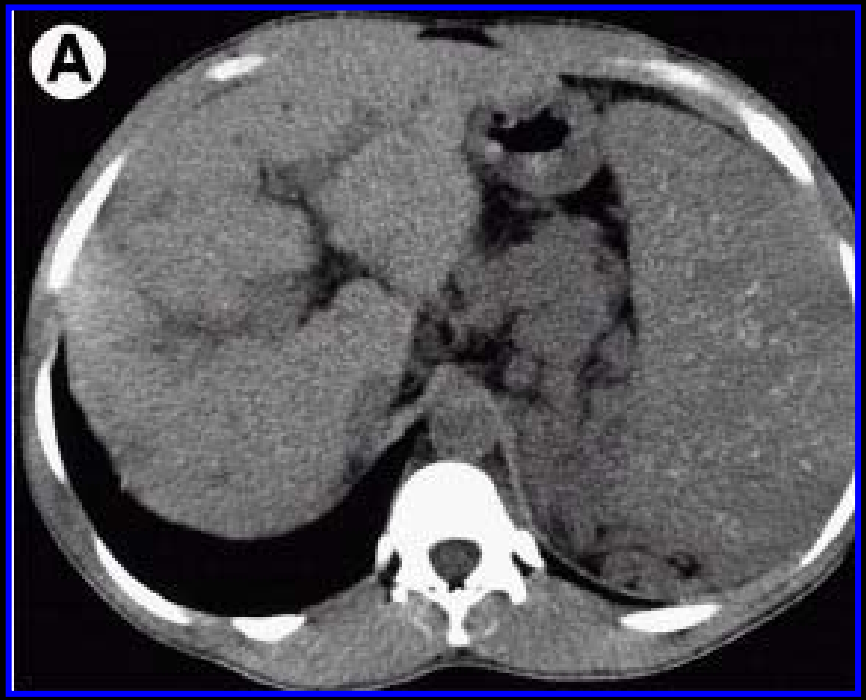
A

B

Corpos de Gamna-Gandy

- Na RM são lesões hipointensas em todas as sequências

- Com sequências de Eco de gradiente as lesões são mais evidentes devido ao efeito superparamagnético da hemosiderina

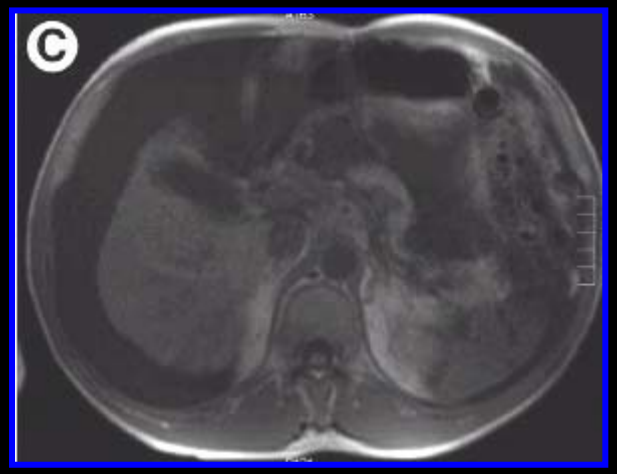

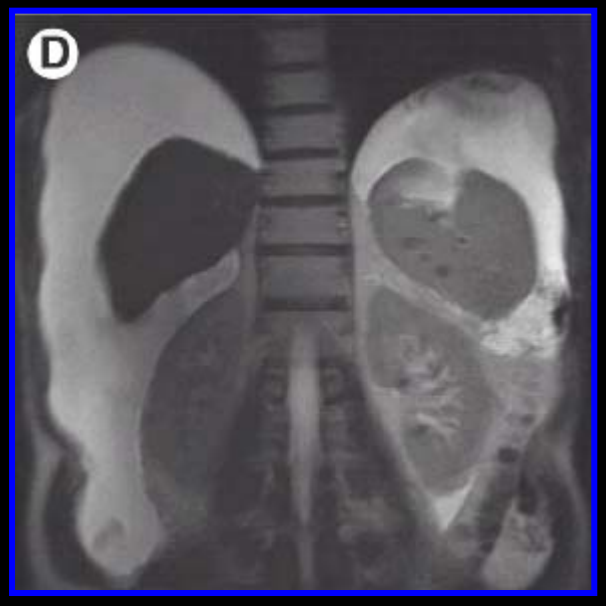

Peliose

- Doença rara de causa desconhecida
- Caracteriza-se pela presença de múltiplos espaços quísticos de dimensões variadas
- O fígado é o orgão mais frequentemente afectado, por vezes com envolvimento esplénico concomitante

Table 8 Disorders Associated with Peliosis

Drugs
(Anabolic) steroids
Azathioprine
Carcinoma
Metastatic disease
Hematologic disease; aplastic anemia
Infection
Tuberculosis
Bacillary angiomatosis due to cat-scratch disease
Human immunodeficiency virus

Peliose

- Assintomática, no entanto está associada a risco de rotura esplénica e hemoperitoneu
- Ecografia - Nódulos hipoecogénicos
- TC
  - Nódulos hipodensos, por vezes com nível líquido-líquido
  - Podem realçar com um aspecto em alvo ou não realçar devido a trombose
- RM - O sinal é variado devido aos diversos tipos de hemorragia

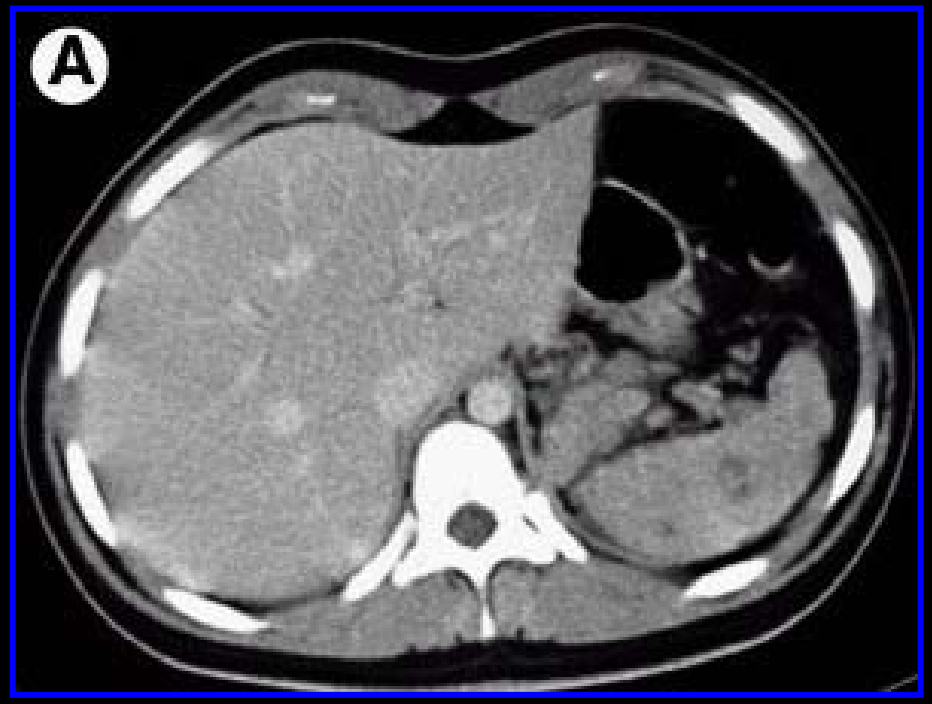
A

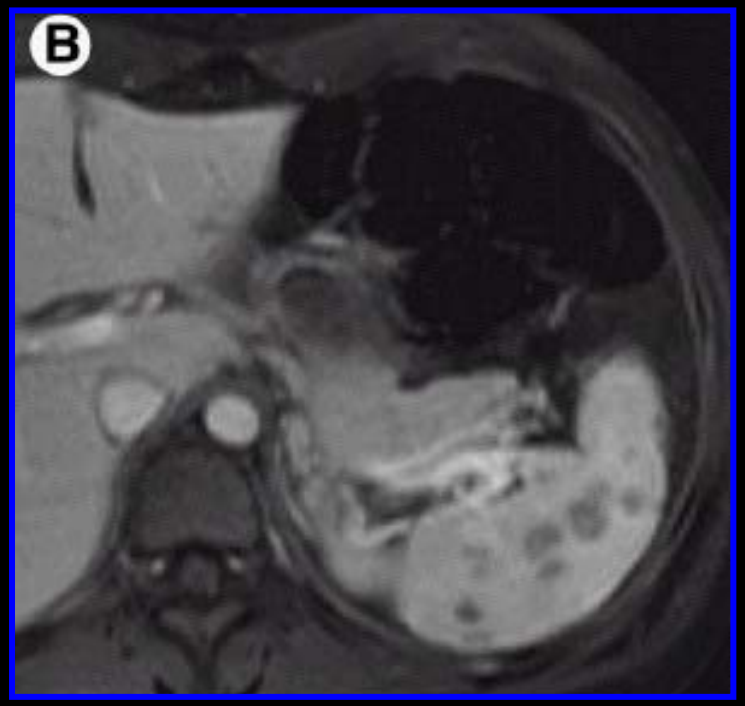
B

Tumores vasculares primários do baço

- São os tumores esplénicos mais frequentes a seguir aos hematolinfóides
- Assintomáticos, podem causar hemoperitoneu
- De entre os tumores benignos, os mais frequentes são o hemangioma, hamartoma e o linfangioma
- Entre os tumores com um comportamento biológico incerto temos o hemangioendotelioma e o hemangiopericitoma
- Dos tumores malignos o mais frequente é o angiosarcoma

Table 8 CT and MR Findings of Primary Vascular Neoplasms of the Spleen (modified from 21)

Hemangioma	Lymphangioma	Cystic Angiomatosis	Hamartoma	Angiosarcoma
Vascular channels, endothelium lined, blood filled Capillary, cavernous, or mixed Associated hemorrhage, infarction, and thrombosis Single or multiple	Cystic spaces, endothelium lined, proteinaceous fluid filled Capillary, cavernous or cystic	Lymphangiomatosis or hemangiomatosis Systemic disorder Splenomegaly Diffuse involvement, Spleen, liver, and bone marrow involvement Poor prognosis Association with Kasabach Merritt syndrome	Normal splenic tissue (white or red pulp or both) Vascular abnormality	Focal or diffuse involvement Cystic and solid Spontaneous rupture hemorrhage Metastatic potential to the liver, lungs, bone, and lymphatic system
CT Solid or cystic components Curvilinear or egg-shell calcifications Enhancing lesion Areas of subacute hemorrhage	CT Low-attenuation areas Nonenhancing ("swiss cheese" appearance) Curvilinear calcifications	CT Comparable with solitary splenic hemangioma and lymphangioma	CT Well-defined lesion Contour abnormality Calcifications Cystic and/or solid components	CT Splenomegaly Ill defined, hypodense May calcify Necrotic components Hemorrhagic components Variable enhancement
MR Low S1 on T1 W1 High S1 on T2 W1 Centripetal enhancement Areas of hemorrhage (different stage)	MR Intermediate to high S1 on T1 W1 and T2 W1	MR Comparable with solid splenic hemangioma-lymphangioma	MR Isointense on T1 W1 Hyperintense on T2 W1 Heterogeneous, prolonged contrast enhancement	MR Splenomegaly Hemorrhagic nodules Necrotic areas

Hemangiopericytoma, hemangioendothelioma, epitheloid vascular tumors, and littoral cell angioma (associated with visceral epithelial malignancies) present with nonspecific imaging characteristics.

Hemangiomatose

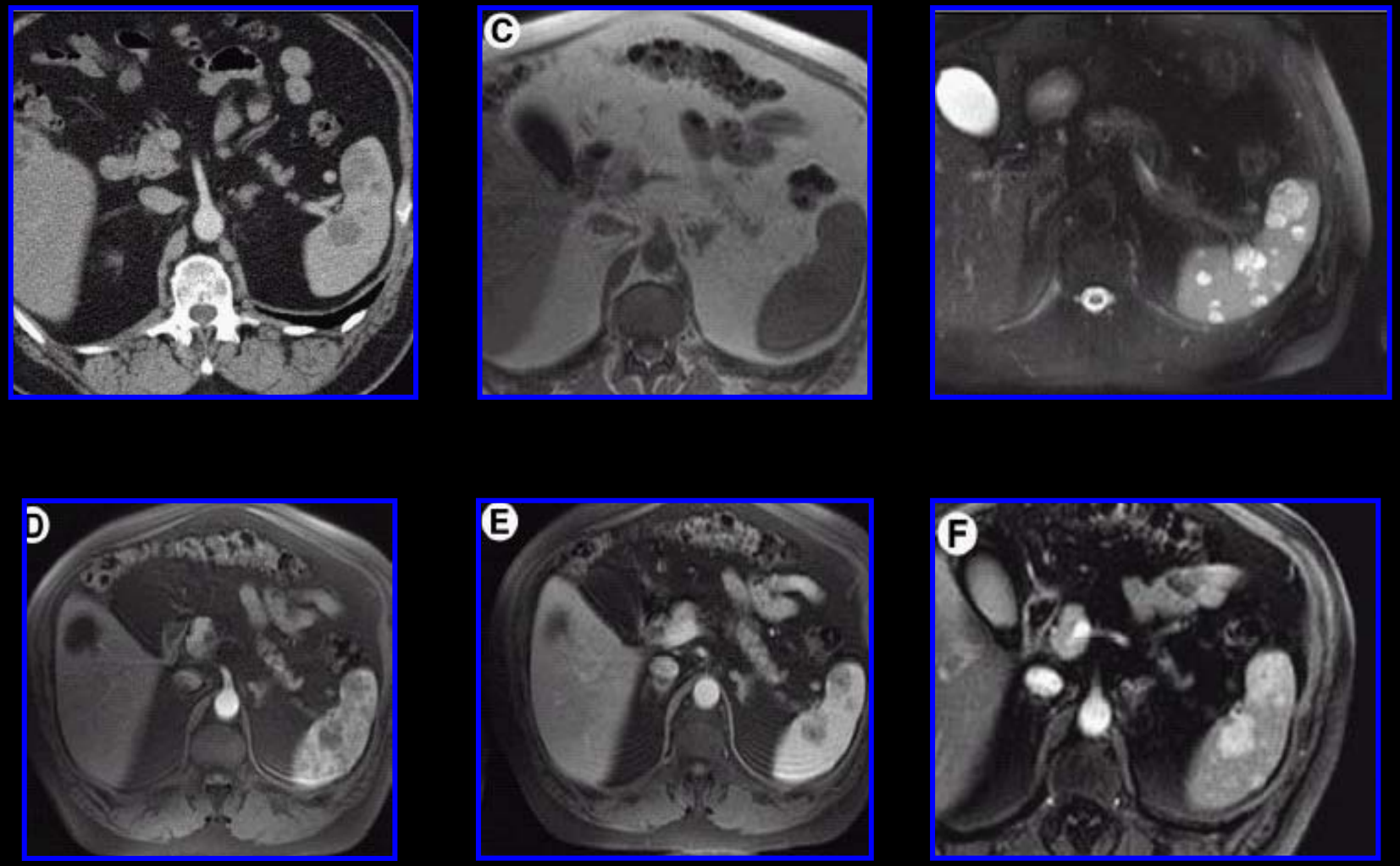

Angiomatose

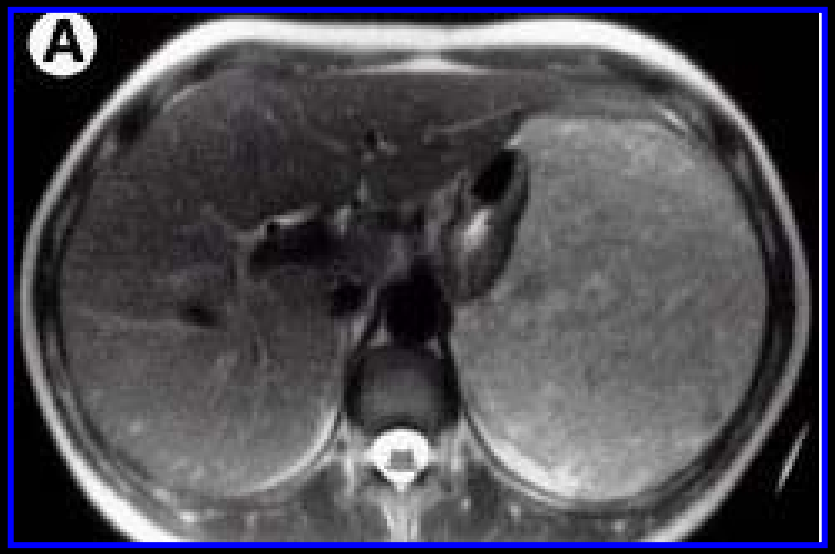

Hamartomas esplénicos

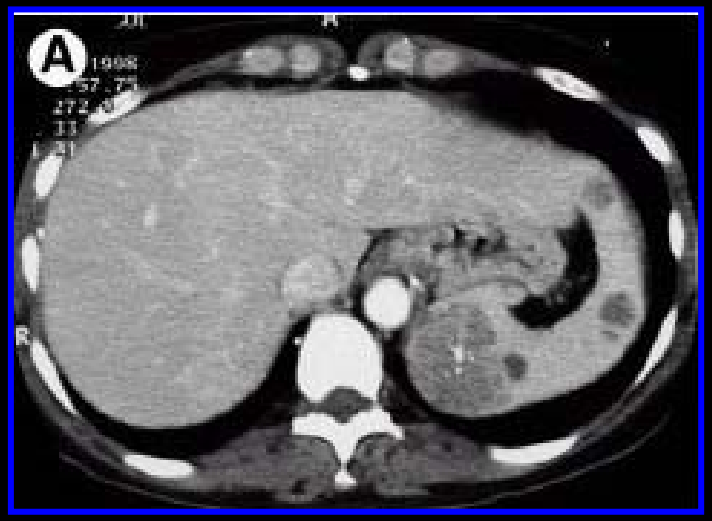

ELSEVIER

Seminars in ULTRASOUND CT *and* MRI

Percutaneous Image-Guided Splenic Procedures: Update on Indications, Technique, Complications, and Outcomes

Sivan Lieberman, MD, Eugene Libson, MD, Tamar Sella, MD, Pinchas Lebensart, MD, and Jacob Sosna, MD

Moderador: Dr Fernando Alves

Objectivos

- Abordar as indicações, técnica, complicações e resultados de técnicas de intervenção aplicadas ao baço (biópsia, aspiração e drenagem)

Introdução

- As complicações mais temidas aquando da intervenção esplénica são a hemorragia, pneumótorax, lesão do cólon e rim

- Apesar de existirem riscos, estes são inferiores aos de uma esplenectomia

Biópsia esplénica (indicações)

- Caracterização de lesões focais sólidas ou quísticas
  - Sem história neoplásica
    - quistos, hemangiomas, hamartomas
  - Com história neoplásica
    - metástases, linfoma, infecção

C 2
Off
HSCT
Surv
Pg 0
Pg 0
22.74cm

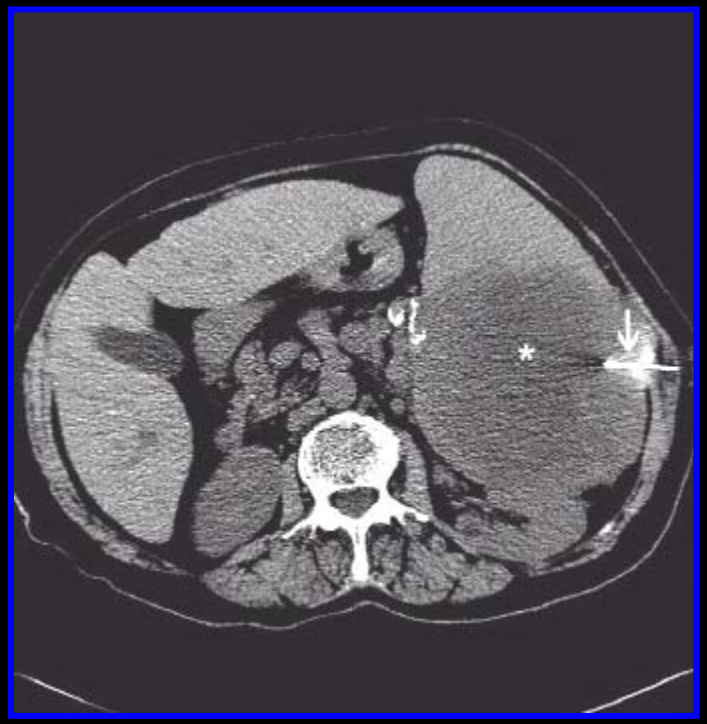

Biópsia esplénica

- Critérios de selecção
  - TP > 15 s / INR < 1,4
  - TTP >42 s
  - Plaquetas > 50.000
- Anestesia local ou sedação consciente
- Posicionado de acordo com a localização da lesão
- Guiada por ecografia ou TC
- Biópsia deve ser efectuada pelo trajecto mais curto, tendo o cuidado de atravessar a menor área de parênquima não lesado

A
ATL

B
ATL

Biópsia esplénica

- Fundamental realizar uma avaliação imagiológica pós biópsia para excluir complicações imediatas
- Colheita de tecido pode ser efectuada:
  - Agulha fina (20-23G)
  - Agulha “Tru-cut” (18-22G)
- Após a biópsia o doente deve permanecer no recobro, sendo monitorizado nas primeiras 4 horas. Se não houver intercorrências pode ter alta no próprio dia, não devendo realizar esforços durante 3 dias

Biópsia esplénica

- Eficácia diagnóstica reportada para a aspiração com agulha fina varia entre 88-100% (não permite o diagnóstico de linfoma)

- A eficácia da biópsia ronda os 90% nas séries revistas

Biópsia esplénica

- A complicação mais frequente é a hemorragia, sendo necessário tratamento numa minoria dos casos (Transfusão/ cirurgia/ embolização)

- Estão reportadas na literatura taxas de complicações variando entre os 0-8,3%

Biópsia esplénica

Aspiração percutânea de colecções

- Efectuada para fins terapêuticos e de diagnóstico
- Efectuada com agulhas 19-22 G
- Reportadas taxas de sucesso de 100%
- Esta técnica pode ser dirijida a quistos simples, pseudoquistos, hematomas ou quistos hidáticos
- Escleroterapia das formações quísticas por injecção de tetraciclina
- Quisto hidático (PAIR)

Drenagem percutânea de abcessos

- Entidade relativamente rara, apresentando maior incidência nos imunodeprimidos
- A esplenectomia neste contexto tem uma taxa de mortalidade entre 13-28%
- A maioria dos autores começa pela realização de uma aspiração com agulha fina para caracterização do conteúdo da colecção
- Posteriormente é introduzido um cateter pigtail (8-12G) se a colecção for purulenta

Drenagem percutânea de abcessos

- Após a colocação do cateter, 70-100% do conteúdo deve ser drenado imediatamente por aspiração, deixando-se o dreno posicionado para drenar o restante

- Alguns autores defendem a lavagem da loca com soro fisiológico a cada 8 horas

Drenagem percutânea de abcessos

- O cateter pode ser retirado:
  - Normalização da temperatura corporal, da contagem de leucócitos e não existe cavidade resídual
  - Débito do cateter é inferior a 10 ml em 24 horas
  - Não há drenagem pelo catéter 24 horas depois de ele ser encerrado
- O cateter deve permanecer colocado entre 7-10 dias

Drenagem percutânea de abcessos

- As taxas de sucesso desta técnica variam entre 60-100% (taxa semelhante às referidas para outros locais no abdómen - 80/90%)
- Pode ser colocado mais do que um catéter em colecções multiloculadas, podendo também proceder-se à injecção de urokinase
- A principal complicação é a hemorragia, no entanto pode haver lesão pleural, do rim, cólon e pâncreas