O fígado infectado: correlação radiológica-patológica

Mortelé KJ, Segatto E, Ros PR

Radiology 2004

INTRODUÇÃO

A imagiologia representa um papel fundamental na avaliação dos doentes com suspeita de infecções hepáticas. Todas as técnicas seccionais permitem uma detecção acurada das infecções hepáticas.

A TC é particularmente útil na demonstração de calcificação ou gás e ao revelar os padrões de realce. Porém, na maioria dos casos é difícil caracterizar infecções necróticas com US e TC isoladas, porque os achados são com frequência inespecíficos e podem simular quistos hepáticos e tumores necrosados.
A RM pode detectar abcessos hepáticos pelo menos tão bem como os outros métodos seccionais. A capacidade multiplanar e a alta resolução tecidular da RM aumentam notavelmente a sua especificidade para certas infecções, incluindo o quisto hidático e a candidíase.

As infecções não necróticas têm também aspecto variado mas podem ter características imagiológicas específicas. Na maioria, porém, os achados não são suficientemente característicos para identificar o tipo de infecção, e a aspiração ou biópsia é necessária para o diagnóstico final.

O acesso à informação epidemiológica e clínica é extremamente importante para obter um diagnóstico presuntivo mais acurado.

Neste artigo, os autores revêem os achados radiológicos e patológicos de uma variedade de doenças infecciosas hepáticas e discutem o papel da imagiologia na sua detecção e caracterização, incluindo abcessos (piogénicos, amebianos), doenças parasitárias (*E. Granulosus*, *E multilocularis*, schistossomíase), fúngicas (e.g., candidíase), granulomatosas (tuberculose, histoplasmose), hepatites virais e outras infecções menos comuns (angiomatose bacilar, infecção HIV, doença da arranhadura do gato).

ABCESSOS HEPÁTICOS

ABCESSO PIOGÉNICO

Os abcessos piogénicos, particularmente quando múltiplos, podem surgir por disseminação hematogénica (quer através da veia porta, a partir de infecção gastrointestinal, quer da artéria hepática, por sepsis disseminada), por colangite ascendente, ou por superinfecção de tecido necrótico. Um abcesso isolado

é frequentemente criptogénico e não tem causa predisponente identificável.

Mais de metade são polimicrobianos. A *E. coli* é a bactéria mais comum, mas podem estar envolvidos outros microorganismos aeróbios e anaeróbios.

O abcesso piogénico não tem predilecção por sexo mas afecta mais frequentemente doentes de meia idade.

As manifestações clínicas são altamente variáveis. Podem apresentar-se com febre alta, calafrios e dor abdominal direita severa, ou apenas com perda de peso e dor abdominal vaga (abcessos "frios").

A bioquímica é inespecífica, incluindo bilirrubina total e transaminases ligeiramente elevadas e hipoalbuminémia.

O diagnóstico precoce e a drenagem percutânea guiada reduziram tanto as taxas de mortalidade (de 40% para 2%) como a necessidade de cirurgia. A drenagem poderá não ser necessária em abcessos pequenos (< 5cm) que podem ser tratados com antibioterapia.

No exame macroscópico são lesões solitárias ou múltiplas, variando de poucos milímetros a vários centímetros (Fig.1). A

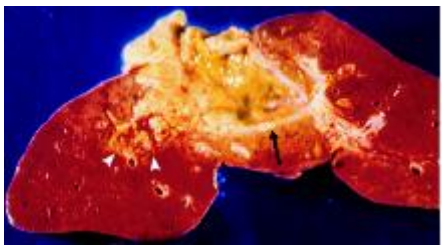

cavidade pode revelar múltiplas locas preenchidas com material espesso e purulento, e delineadas por tecido fibroso esbranquiçado. A cápsula fibrosa tem frequentemente um centímetro ou mais e funde-se gradualmente com o parênquima circundante. Dependendo da

evolução, a microscopia mostra supuração, liquefacção com fragmentos fibrino-purulentos e fibrose (Fig. 2). Os limites das cavidades são compostos de um infiltrado inflamatório crónico.

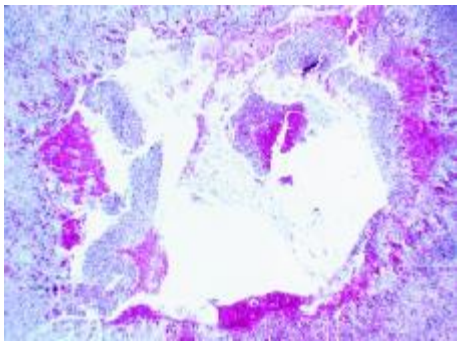

A TC e a US podem ajudar a detectar de forma segura mais de 90% dos abcessos piogénicos. Estes podem ser classificados como microabcessos (<2cm) ou macroabcessos.

Os microabcessos podem surgir como múltiplas lesões com distribuição semelhante à dos microabcessos fúngicos, ou como um ninho de lesões que parecem coalescer. O padrão difuso miliar é causado por septicémia estafilocócica e normalmente envolve o fígado e o baço. O padrão em ninho está associado a bactérias coliformes e organismos entéricos. É provável que a coalescência dos microabcessos piogénicos represente um estágio inicial na evolução para a cavidade de um macroabcesso.

Em US, os microabcessos podem ser nódulos hipoecogénicos ou áreas mal definidas de ecogenicidade alterada. O reforço posterior pode ser pequeno ou ausente.

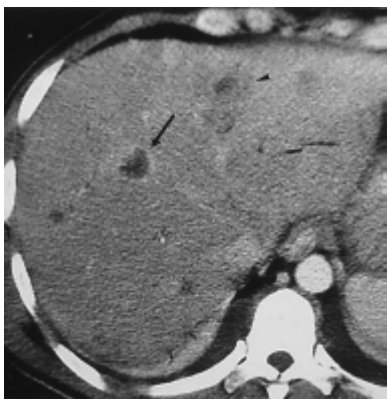

Na TC, surgem como múltiplas pequenas lesões, bem definidas e hipodensas. Pode haver um discreto realce em anel e edema perilesional (Fig.

3), o que ajuda a distingui-los dos quistos hepáticos.

Os macroabcessos piogénicos têm aspectos muito variáveis.

Em US, variam de hipo- a hiperecogénicos, com graus variáveis de ecos internos. O gás origina ecos lineares de alta intensidade com sombra acústica ou artefactos de reverberação.

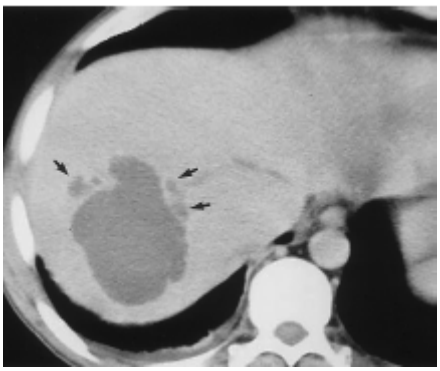

Em TC, os macroabcessos são geralmente bem definidos e hipodensos. Podem ser uniloculares, com margens lisas, ou complexos, com septos e contorno irregular (Fig. 5). O realce em anel é relativamente pouco frequente, bem como a presença de gás.

Em RM, têm intensidade de sinal variável em T1 e T2, dependendo do conteúdo proteico. O edema peri-lesional pode manifestar-se com hipersinal em T2.

ABCESSO AMEBIANO

A *Entamoeba histolytica* é endémica em todo o mundo, com 10% da população infectada. É mais prevalente na Índia, África, Extremo Oriente e Américas Central e do Sul. O abcesso hepático é a complicação extra-intestinal mais frequente da amebíase, ocorrendo em 8,5% dos casos, e resulta da ascensão dos trofozoitos através da veia porta.

Estes doentes têm uma clínica mais aguda que aqueles com abcessos piogénicos, com febre alta e dor abdominal no quadrante superior direito. São também mais jovens e provenientes de áreas de alta prevalência.

Os anticorpos séricos estão presentes em mais de 90% dos casos. No entanto, podem ser negativos na doença aguda (mas positivos 7-10 dias depois) e podem ser positivos se o doente teve amebíase no passado.

Dado que a terapêutica amebicida é altamente efectiva, a drenagem raramente é necessária.

Os aspectos histológicos incluem escassa reacção inflamatória nas margens e uma capa de fibrina "hirsuta". Estão por vezes

preenchidos com um material pastoso, cor de chocolate, devido a hemorragia para as cavidades (Fig. 6). A infecção bacteriana secundária pode tornar estes abcessos purulentos.

Tanto a TC como a US são sensíveis na detecção de abcessos amebianos. Em muitos doentes, é difícil diferenciá-los de abcessos piogénicos, mas os dados epidemiológicos e clínicos, em conjunto com títulos serológicos positivos, podem sugerir o diagnóstico.

Em US, surgem como uma lesão hipoecogénica com ecos internos de baixa intensidade e ausência de ecos parietais

significativos. A lesão é tipicamente oval ou redonda e localizada perto da cápsula.

Na TC surgem como lesões redondas, bem definidas, com valores de atenuação que indicam fluido complexo (10-20 HU). Um realce parietal com 3-15mm de espessura e uma zona

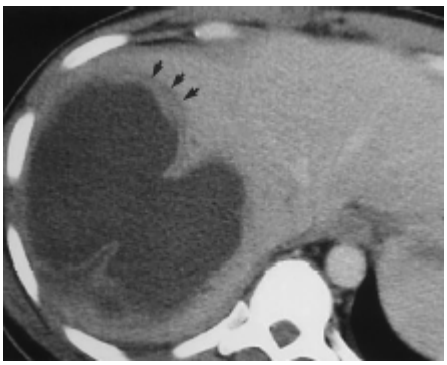

periférica de edema em torno do abcesso são comuns e de alguma forma característicos (Fig. 7). A cavidade central pode mostrar múltiplos septos ou níveis fragmentos-líquido e, raramente, bolhas de gás ou hemorragia. A extensão extra-hepática é relativamente comum, com envolvimento da parede torácica, cavidade pleural, pericárdio e vísceras adjacentes.

Em RM, os abcessos amebianos têm hipossinal homogéneo em T1 e hipersinal em T2. O edema perilesional é visto em T2 em 50% dos casos.

DOENÇAS PARASITÁRIAS

E granulosus (quisto hidático)

A doença hidática é endémica na bacia do Mediterrâneo e noutras regiões de criação de ovelhas. Os humanos são infectados por ingestão de ovos a partir de comida contaminada, ou pelo contacto com cães. Os ovos invadem a mucosa da parede intestinal e alcançam o fígado através do sistema venoso portal. Apesar de o fígado filtrar a maior parte

dos ovos, os que não são destruídos tornam-se quistos hidáticos hepáticos.

A bioquímica normalmente demonstra eosinofilia, mas os testes serológicos são positivos apenas em 25%.

Na análise histopatológica, o quisto hidático é composto por três camadas: *(a)* o pericisto externo, que corresponde a tecido

hepático comprimido e fibrosado; *(b)* o endocisto, uma camada germinativa interna; e *(c)* o ectocisto, uma membrana intermédia fina, translúcida (Fig. 8). A maturação do quisto é caracterizada pelo desenvolvimento de quistos filhos na periferia, como resultado da invaginação do endocisto (Fig. 9). As calcificações periféricas são comuns tanto nos quistos viáveis como nos inviáveis.

Em US variam de lesões puramente quísticas até pseudo-

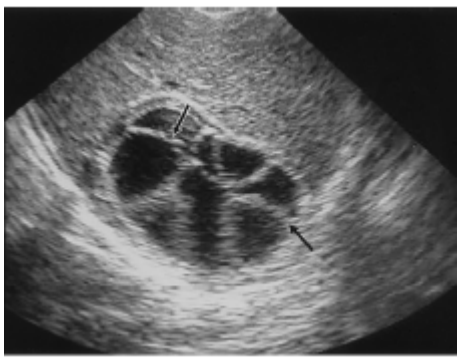

tumores aparentemente sólidos (Fig. 10). Internamente, podem revelar membranas ondulantes de endocisto (sinal do nenúfar) (Fig. 10c). São vistos com frequência quistos filhos, por vezes envolvidos por fragmentos ecogénicos (matriz). Calcificações, variando de muito pequenas a maciças, estão com frequência presentes à periferia.

Em TC, surge como uma lesão bem definida, hipodensa, com uma parede distinta. Em 50% dos casos estão presentes calcificações parietais grosseiras e em 75% são identificados quistos filhos (Fig. 11).

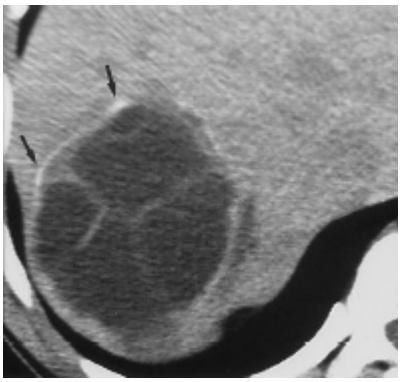

Devido à óptima resolução tecidular, a RM demonstra melhor o pericisto, a matriz ou areia hidática (fragmentos consistindo em escólices livres) e os quistos filhos. O pericisto é visto como um anel hipointenso tanto em T1 como em T2, devido à composição fibrosa e à presença de calcificações; a matriz hidática surge hipointensa em T1 e marcadamente hiperintensa em T2; quando presentes, os quistos filhos são hipointensos relativamente à matriz tanto em T1 como em T2.

Apesar de antes julgada contra-indicada, a drenagem percutânea está a conquistar aceitação no tratamento dos quistos hidáticos. Geralmente, o tratamento percutâneo exige drenagem e instilação de um agente escolicida após tratamento prévio com mebendazole. As complicações incluem superinfecção da cavidade e comunicação com a árvore biliar.

E multilocularis

É responsável pela rara forma multilocular ou alveolar de infecção por Echinococcus. É endémico em grande parte dos EUA, Alasca, Canadá, Japão, Europa Central e Rússia. O hospedeiro definitivo é a raposa e, com menor frequência, o gato e o cão. Os humanos são infectados por contacto directo

com um hospedeiro definitivo ou indirectamente por ingestão de água ou plantas contaminadas.

Os quistos multiloculares recordam alvéolos e crescem por proliferação exógena. Pequenos quistos com menos de 1cm de diâmetro representam vesículas metacéstodes. À medida que crescem, mostram tendência para desenvolver necrose de liquefacção central, a qual pode ser circundada por vesículas metacéstodes vitais.
O fígado é o local mais comum da infecção (>90% dos doentes).
As lesões podem ser únicas ou múltiplas, e 70% encontram-se no lobo hepático direito.

Em US, apresentam um padrão em "tempestade de granizo", caracterizado por múltiplos nódulos ecogénicos com margens irregulares e indistintas (Fig.13). As lesões com liquefacção central surgem hipoecogénicas, com alguns ecos internos e um bordo irregular hiperecogénico.

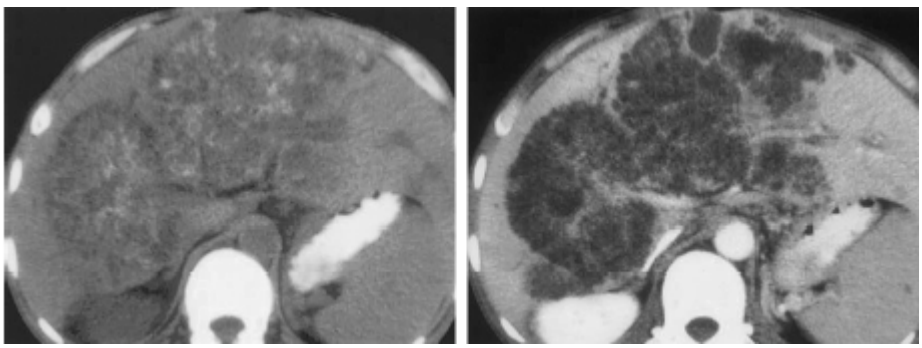

A TC e a RM mostram tipicamente múltiplas lesões irregulares, mal definidas, distribuídas por todo o fígado afectado, geralmente hipodensas em TC (Fig. 14) e hiperintensas em T2. Este padrão pode

mimetizar quer metástases quer abcessos piogénicos. Porém, há pouco ou nenhum realce após CIV, o que denota a vascularização pobre da lesão parasitária. Nos estágios avançados, são encontradas calcificações irregulares no interior das áreas de necrose em 90% dos doentes. A infiltração hilar surge em 50% dos doentes e resulta em dilatação das vias biliares intra-hepáticas e invasão das veias porta e hepáticas, com atrofia subsequente dos segmentos afectados devido a hipoperfusão.

Schistossomíase

***Schistosoma japonicum*, *S. hematobium* e *S. mansoni* são as três espécies mais importantes que infectam humanos. Os schistossomas vivem no lúmen intestinal e depositam ovos nas veias mesentéricas. Estes podem embolizar para a veia porta, onde causam uma reacção inflamatória granulomatosa, eventual fibrose e hipertensão pré-sinusoidal. Os ovos não sobrevivem e podem calcificar subsequentemente. Infecções crónicas com *S. japonicum* ou com *S. mansoni* resultam em cirrose e risco de CHC.**

O diagnóstico baseia-se em dados epidemiológicos, clínicos, eosinofilia, na presença de ovos vivos no exame das fezes, ou em serologia positiva.

Histologicamente, a schistossomíase hepática moderada caracteriza-se por granulomas brancos, do tamanho de cabeças de alfinete, dispersos por todo o fígado. No centro de cada granuloma há um ovo (Fig. 15). O fígado é escuro por regurgitação de pigmentos derivados do heme. Nas infecções

severas, a superfície hepática mostra envolvimento granulomatoso e alargamento fibroso portal disseminado (fibrose em “boquilha”).

A imagiologia não contribui significativamente para o diagnóstico da schistossomíase aguda. Achados característicos em US e patognomónicos em TC ocorrem apenas anos após a infecção inicial.

Os achados típicos em US incluem uma superfície hepática irregular e um padrão em mosaico, com septos ecogénicos rodeando áreas poligonais de parênquima relativamente normal, que variam de 15 a 30mm (Fig. 16). Achados menos comuns e menos específicos incluem um aspecto mosqueado, nodular ou em crivo, que representa fibrose septal parcial ou calcificações, com hepatite ou cirrose concomitantes.

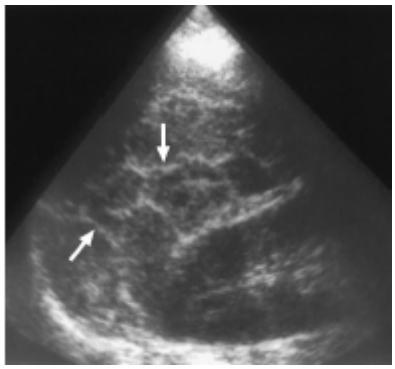

Em TC, o padrão mais patognomónico é a presença de septos calcificados, alinhados perpendicularmente à cápsula hepática (aspecto em “carapaça de tartaruga”) (Fig. 17). Outros aspectos característicos incluem calcificação capsular, entalhes ou depressões, contorno hepático irregular e extensão da gordura peri-portal profundamente no fígado, como resultado de fibrose e de retracção parenquimatosa.

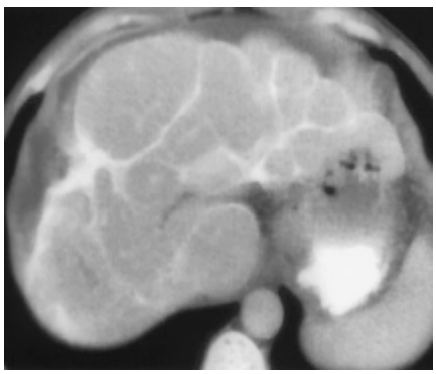

A RM não identifica com segurança as características calcificações. No entanto, os septos fibrosos têm intensidade de sinal anormalmente diminuída ou aumentada em T1 e T2, respectivamente.

Em US, a schistossomíase crónica devida ao *S mansoni* caracteriza-se por espessamento e hiperecogenicidade parietal da veia porta e seus ramos, originando um aspecto típico em "olho de boi", com a veia anecogénica rodeada por uma bainha ecogénica de tecido fibroso. Outros achados em US são um lobo esquerdo hipertrofiado, esplenomegália e a presença de vasos colaterais.
Em TC, a fibrose periportal revela-se como anéis hipodensos dispersos pelo fígado, em torno dos ramos da veia porta, com marcado realce após administração intravenosa de produto de contraste.
Em RM, as bainhas periportais são isointensas relativamente ao fígado normal em T1 e hiperintensas em T2, com realce franco após CIV.

DOENÇAS FÚNGICAS

A infecção fúngica hepatoesplénica é uma manifestação de doença disseminada em doentes com doenças hematológicas ou compromisso do sistema imunológico. A prevalência de disseminação de infecção fúngica em doentes afectados varia de 20 a 40%. Com frequência os microabcessos envolvem também o baço e, ocasionalmente, o rim. A maioria é causada

por *Candida albicans* e ocorre em doentes leucémicos. Outras doenças fúngicas já descritas incluem infecção por *Cryptococcus*, histoplasmose, mucormicose e por espécies de *Aspergillus*.

CANDIDÍASE

A candidíase pode desencadear pouca ou nenhuma reacção inflamatória, pode causar a habitual resposta supurativa, ou ocasionalmente produzir granulomas hepáticos (Fig. 18). O padrão histológico típico da candidíase hepática caracteriza-se por microabcessos, com as pseudo-hifas no centro e uma área circundante de necrose e infiltrado polimorfonuclear. Na fase de cura, os microabcessos podem ser menores e a quantidade de tecido fibroso aumentar.

A TC e US, correlacionadas com os achados clínicos, são sensíveis no diagnóstico de microabcessos fúngicos maiores que 1cm. Foram descritos quatro padrões de candidíase hepatoesplénica em US. O primeiro, descrito como tendo o aspecto de "roda-dentro-de-roda" consiste numa área central de necrose hipoecogénica, contendo fungos, rodeada por uma zona ecogénica de células inflamatórias. Um anel hipoecogénico à periferia corresponde a fibrose na análise patológica. O segundo padrão é uma configuração em "olho-de-boi", que consiste num nidus central ecogénico, rodeado por um anel hipoecogénico. Em geral, este ocorre em doentes com infecção fúngica activa e uma contagem de leucócitos relativamente normal. O terceiro consiste num nódulo homogeneamente hipoecogénico, sendo o padrão mais

frequente em US; no entanto, este é o aspecto menos específico da candidíase e pode simular doença metastática ou linfoma. O quarto padrão consiste em focos ecogénicos com graus variáveis de cone de sombra posterior. Este ocorre nos estágios tardios da doença e geralmente indica resolução.

Na TC, os microabcessos fúngicos surgem como múltiplas áreas hipodensas redondas e discretas, variando de 2 a 20mm (Fig. 19). Geralmente mostram realce central após CIV, mas pode ocorrer realce periférico.

Em RM, os nódulos não tratados são lesões redondas com menos de 1cm de diâmetro, minimamente hipointensas em T1 e após gadolínio e marcadamente hiperintensas em T2. Na apresentação subaguda após tratamento, as lesões apresentam-se ligeira a moderadamente hiperintensas em T1 e T2 e demonstram realce após gadolínio (Fig. 20). Um anel periférico de hipossinal é geralmente visto em todas as sequências. As lesões completamente tratadas são minimamente hipointensas em T1, isointensas a moderadamente hiperintensas em T2, moderadamente hipointensas nas imagens precoces após gadolínio, e minimamente hipointensas nas imagens tardias. Vários autores sugeriram que a RM é superior à TC e à US na detecção destes abcessos fúngicos.

OUTRAS DOENÇAS FÚNGICAS

Outros fungos que infectam doentes imunocomprometidos com menor frequência incluem *Aspergillus*, *C neoformans*,

***Histoplasma capsulatum*, *Trichosporum begellii* e *Coccidioides immitis*. Os aspectos imagiológicos são semelhantes.**

DOENÇAS GRANULOMATOSAS

Hepatite granulomatosa é definida como uma doença inflamatória hepática associada à formação de granulomas. Está associada a uma grande variedade de condições, nomeadamente sarcoidose, tuberculose e histoplasmose. O diagnóstico baseia-se exclusivamente no achado de granulomas no tecido hepático. Estes surgem habitualmente como infiltrados nodulares discretos e bem definidos, que consistem em agregados de células epitelióides ou macrófagos rodeados por um anel de células mononucleares, predominantemente linfócitos. Na tuberculose, os granulomas podem sofrer necrose de liquefacção central, e forma-se reticulina à periferia do granuloma, o qual eventualmente desenvolve fibrose.

TUBERCULOSE

A tuberculose tem distribuição mundial e manifestações clínicas muito variáveis. Pode envolver o fígado de várias formas. Geralmente, a tuberculose hepática é classificada na sua forma miliar, como parte de uma tuberculose miliar generalizada, e na forma focal, a qual é, por sua vez, subdividida em tuberculose focal ou nodular (e.g., abcesso tuberculoso hepático e tuberculoma) e tuberculose tubular ou hepatobiliar (e.g., envolvendo as vias biliares intra-hepáticas).

A tuberculose hepática miliar é a mais comum e ocorre em 50-80% dos doentes com tuberculose pulmonar terminal.

A tuberculose miliar normalmente não é detectada pela imagiologia, e a única anomalia radiológica pode ser hepatomegália. Na fase de cura, a TC pode mostrar calcificações hepáticas difusas (50% dos casos).

Na US, tuberculomas detectáveis manifestam-se como massas redondas e hipoecogénicas, embora lesões hiperecogénicas tenham sido descritas.

Os achados em TC são inespecíficos e incluem lesões hipodensas tanto antes como após CIV (Fig. 21).

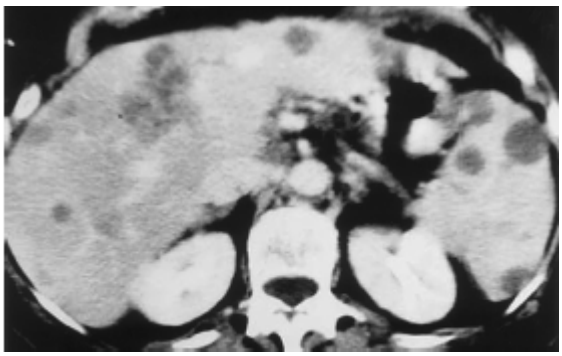

Na RM, as lesões são hipointensas em T1 e hipo- a isointensas em T2.

Devido a estes achados assaz inespecíficos com todas as técnicas, a biópsia percutânea é necessária em quase todos os doentes com lesões hepáticas suspeitas de corresponderem a tuberculose. O diagnóstico pode ser estabelecido pela demonstração de granulomas caseosos, positividade para bacilos ácido-álcool resistentes ou da cultura de micobactérias, ou ainda positividade na reacção da cadeia polimerase.

HISTOPLASMOSE

A histoplasmose é mais comum nos EUA, sendo que 99% dos doentes desenvolvem apenas infecções subclínicas. O envolvimento hepático é comum na histoplasmose disseminada, normalmente com origem nos pulmões.

Os achados hepáticos mais comuns incluem inflamação linfo-histiocítica portal e granulomas discretos, bem formados, sendo estes últimos vistos em 20% dos fígados envolvidos.
Na fase aguda, os achados imagiológicos incluem hepatomegália e nódulos linfáticos hipodensos. Na histoplasmose curada, a presença de pequenas calcificações punctiformes dispersas pelo fígado e baço é um achado típico mas não específico.

HEPATITE VIRAL

A hepatite viral aguda é uma infecção sistémica que afecta o fígado e é habitualmente causada por um de cinco agentes: vírus da hepatite A, vírus da hepatite B, vírus da hepatite C, o agente delta associado ao HBV ou vírus da hepatite D, e o vírus da hepatite E. Uma variedade de outros vírus podem também produzir hepatite, incluindo vírus herpes, vírus da febre amarela, vírus da rubéola, vírus *Coxsackie* e adenovírus. Apesar de estes vírus poderem ser distinguidos pelas propriedades moleculares e antigénicas, todos os tipos de hepatite viral produzem doenças clínicas semelhantes. Estas variam de infecções assintomáticas até infecções fulminantes, agudas e fatais (comuns a todos os tipos de vírus), e de infecções subclínicas persistentes até doença hepática crónica rapidamente progressiva com cirrose (comuns aos tipos "sanguíneos" [HBV e vírus das hepatites C ou D)].

Na hepatite crónica, a inflamação e a necrose continuam-se por pelo menos 6 meses. As complicações que ocorrem na hepatite crónica terminal incluem ascite, edema, sangramento

de varizes, encefalopatia, coagulopatia, hiperesplenismo e desenvolvimento de CHC.

Na hepatite viral aguda, os achados histológicos principais são *(a)* necrose de células hepáticas dispersas isoladas ou de pequenos grupos de células, *(b)* lesão celular hepática difusa, *(c)* alterações reactivas nas células de Kupffer e nas células de revestimento sinusoidal e infiltrado inflamatório nos tractos portais, e *(d)* regeneração hepatocitária durante a fase de recuperação. A necrose confluente pode originar necrose em pontes, conectando as regiões portais, centrais ou portais e centrais de lóbulos adjacentes.

Os aspectos morfológicos da hepatite crónica são variáveis. Na forma mais ligeira, o infiltrado inflamatório limita-se aos tractos porta. A marca histológica de doença progressiva é a necrose "piecemeal", e as células inflamatórias crónicas estendem-se dos tractos porta para o parênquima adjacente, com necrose associada dos hepatócitos na lâmina limitante. A perda contínua de hepatócitos com formação de septos fibrosos, acompanhada pela regeneração hepatocitária, determina a progressão para cirrose.

Os aspectos imagiológicos da hepatite aguda são inespecíficos, e o diagnóstico é baseado nos achados serológicos, virológicos e clínicos. O papel mais importante da radiologia nestes doentes é excluir outras doenças que originam anomalias semelhantes, tais como colestase extra-hepática, doença metastática difusa e cirrose.

Em US, na hepatite aguda, o fígado está frequentemente aumentado e pode revelar diminuição difusa na ecogenicidade do parênquima, que origina um aumento relativo na ecogenicidade das paredes da veia porta (padrão em "noite estrelada"). Uma ecotextura hepática normal não exclui o diagnóstico de hepatite aguda.

Em TC e RM, os achados são inespecíficos e incluem hepatomegália e edema periportal (Fig. 22). Em TC, pode haver realce heterogéneo e regiões bem definidas de baixa atenuação.

Na RM, o edema periportal surge com hipersinal em T2. As áreas envolvidas podem ser normais ou demonstrar hipossinal em T1 e hipersinal em T2.

Os achados extra-hepáticos na hepatite aguda incluem espessamento da parede da vesícula por edema e, infrequentemente, ascite.

Apesar de em muitos casos a hepatite crónica não revelar alterações em US, ela pode manifestar-se com uma ecotextura hepática grosseira e ecogenicidade do parênquima aumentada, fazendo com que as radículas da veia porta se tornem menos discerníveis. O aspecto do fígado é basicamente idêntico ao que se observa com alterações adiposas difusas.

Na hepatite crónica, os achados em TC e RM recordam aqueles dos estágios iniciais da cirrose hepática.

Linfadenopatia periportal pode ser a única anomalia detectável tanto na hepatite aguda como crónica.

INFECÇÕES HEPÁTICAS POUCO COMUNS

ANGIOMATOSE BACILAR

É uma manifestação da infecção por *Bartonella henselae* em imunocomprometidos. É o mesmo microorganismo que causa a doença da arranhadura do gato.
É caracterizada por áreas focais de proliferação vascular que podem afectar a pele, as vias aéreas, as membranas mucosas, os órgãos viscerais, o osso e o cérebro. Peliose hepática é o termo utilizado para a infecção hepática por *B henselae*, que ocorre quase exclusivamente em doentes com SIDA. O mecanismo de transmissão é desconhecido.

Na análise histológica, um espécime típico exibe capilares bem formados rodeados por material granular extracelular e neutrófilos. Este material granular é composto por aglomerados de hastes curvas pleomórficas de *B henselae* e é caracteristicamente Warthin-Starry positivo.

A US pode mostrar múltiplas lesões pequenas, redondas, hipoecogénicas, envolvendo normalmente tanto o fígado como o baço.
A TC pode mostrar múltiplas lesões difusas com baixa ou alta atenuação, com menos de 1cm, dispersas por todo o parênquima (Fig. 23). Podem ocorrer ascite, ligeiro edema periportal e dilatação das vias biliares intra-hepáticas. Estes

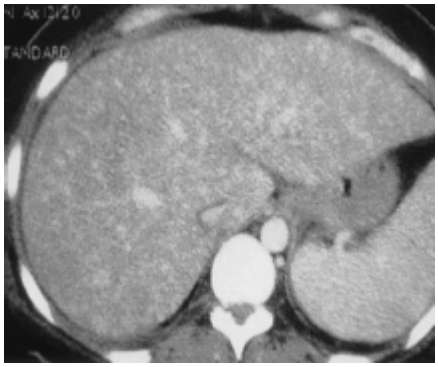

aspectos são inespecíficos e devem ser distinguidos, principalmente em doentes com SIDA, de abcessos hepáticos por outras bactérias, vírus ou fungos; do linfoma relacionado com a SIDA; do sarcoma de Kaposi; e, menos comummente, da infecção disseminada por *Pneumocystis carinii*.

INFECÇÃO HIV

O fígado e as vias biliares são locais frequentes de envolvimento durante a infecção HIV. Uma variedade de infecções oportunistas podem manifestar-se com envolvimento hepatobiliar, quer como local primário da infecção, quer secundário a um processo disseminado. A co-infecção com hepatites B e C é particularmente comum, devido aos mecanismos de transmissão partilhados.

A colangiopatia HIV foi descrita com 4 padrões diferentes: *(a)* estenose papilar com dilatação das vias biliares e compromisso da drenagem; *(b)* colangite esclerosante

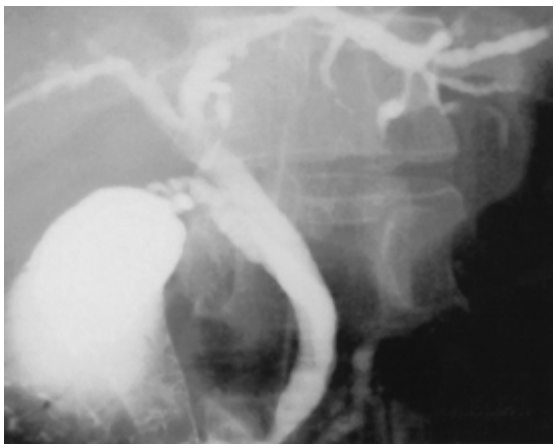

caracterizada por estenoses focais e dilatação dos canais intra- e extra-hepáticos; *(c)* combinação de estenose papilar com colangite esclerosante intra- ou extra-hepática; e *(d)* longas

estenoses dos canais biliares. Vários microorganismos foram implicados na patogénese da colangiopatia da SIDA, mas não provados como agentes causais. Envolvimento directo pelo HIV foi também postulado como possível causa.

A US, a TC e a colangio-RM são complementares no diagnóstico da colangiopatia da SIDA.
Os achados em US incluem dilatação e espessamento mural da vesícula e via biliar principal, bem como derrame pericolecístico. Dilatação das vias biliares intra-hepáticas, dilatação da vesícula e lama biliar são achados frequentes.
Na TC, a inflamação da vesícula ou da árvore biliar manifesta-se com espessamento mural ou realce anormal após CIV.
A colangiografia é mais sensível e específica demonstrando a irregularidade parietal das vias extra-hepáticas, que resulta da inflamação peri-canalar exuberante, das úlceras mucosas focais e do edema intersticial encontrado na colangite relacionada com a SIDA.

DOENÇA DA ARRANHADURA DO GATO

A doença da arranhadura do gato é uma infecção que afecta crianças ou adolescentes imunocompetentes. Ela é, como foi já mencionado, causada também pela *B henselae*, um bacilo Gram-negativo que é introduzido pela arranhadura de um gato. A assume várias formas, desde linfadenite regional até infecção disseminada.

O diagnóstico baseia-se nos achados em biópsia ou na serologia positiva para *B henselae* no sangue periférico.

A manifestação clínica típica da doença é uma adenopatia dolorosa proximal ao local da inoculação. Os nódulos variam de 1 a 5cm e podem ser únicos ou múltiplos, mais frequentemente no membro superior, axila ou pescoço. O envolvimento de múltiplos locais sugere inoculação múltipla ou disseminação da doença. A doença disseminada surge em 5-10% dos casos. No abdómen, podem formar-se múltiplos granulomas no fígado e no baço, variando de 3 a 30mm, com ou sem hepatoesplenomegália.

Os achados histopatológicos incluem lesões vasculares proliferativas (peliose hepática) e lesões granulomatosas necrotizantes.

Em US, o envolvimento hepático geralmente surge como lesões hipoecogénicas variando de bem definidas e homogéneas a indistintas e heterogéneas; pode ocorrer reforço posterior.

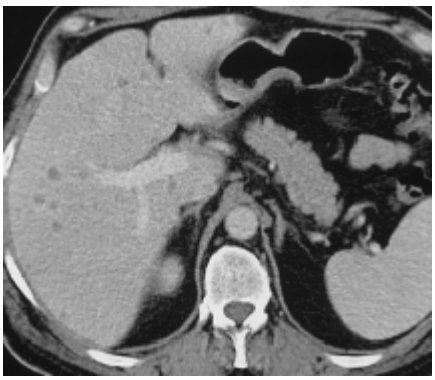

Na TC sem CIV as lesões são hipodensas. Foram descritos 3 padrões diferentes na TC após CIV: *(a)* persistentemente hipodensas relativamente ao fígado (Fig. 25), *(b)* isodensas relativamente aos tecidos circundantes, e *(c)* realce periférico.

Apenas foram descritos alguns poucos estudos com RM na doença da arranhadura do gato. As lesões surgem como nódulos hipointensos em T1 e hiperintensos em T2. Realce

periférico pode ser visto nas ponderações T1 após gadolínio (Fig. 26).

CONCLUSÕES

A imagiologia representa um papel importante na detecção, caracterização e manejo das doenças infecciosas hepáticas. Em certas entidades, os achados imagiológicos são característicos e levam a um diagnóstico específico. Alterações características na ecogenicidade em US, na densidade em TC ou na intensidade de sinal na RM, bem como padrões típicos de realce, podem contribuir para o diagnóstico de infecções específicas do fígado, tais como a doença hidática, a candidíase e a schistossomíase crónica, mesmo que a biópsia seja por vezes requerida para confirmação. Na maioria dos casos, porém, os aspectos imagiológicos são menos específicos, mas os achados de imagem juntamente com a informação clínica adequada podem sugerir o diagnóstico mais provável.