Clínica Universitária de Radiologia

Director: Professor Doutor Filipe Caseiro-Alves

RadioGraphics

T2-Hypointense Adnexal Lesions: An Imaging Algorithm[1]

Alla Khashper, MD • Helen C. Addley, MRCP, FRCR • Nesreen Abourokbah, MD • Stephanie Nougaret, MD • Evis Sala, MD, PhD, FRCR • Caroline Reinhold, MD, MSc

M.ª Luísa Coelho
Interna de Radiologia do Hospital Infante D. Pedro – Centro Hospitalar do Baixo Vouga, E.P.E.
26 de Setembro de 2012

Objectivo

Rever as características imagiológicas das lesões anexiais hipointensas nas sequências ponderadas em T2

Propor um algoritmo de diagnóstico

Localização

Massa ovárica	Massa uterina	Massa tubária

• Vasos ováricos dirigem-se para a lesão
• Ovário ipsilateral não visualizado
	• Pedículo entre o útero e a lesão
	• Sinal do *bridging vessel*
	  • T1 com Gadolinio
	  • *Flow void* em T2
		• Independente do útero e ovários (excepto, se adesões)

Características de Sinal

Lesões isointensas ou mais hipointensas que o músculo em T2

Benignas

Lesões menos hipointensas que o músculo em T2

Benignas, borderline, malignas

Características de Sinal

HIPOSSINAL EM T2
Derivados da hemoglobina
Tecido muscular
Tecido fibroso
Calcificações
Ar
Flow-void
Melanina

Table 1
Classification of T2-Hypointense Adnexal Masses according to Predominant Component

Blood products
Endometrioma
Hemorrhagic cyst
Hematosalpinx
Cystic adenomyosis
Smooth muscle
Uterine leiomyoma
Fibrous tissue
Fibroma
Fibrothecoma
Cystadenofibroma
Mixed cellularity
Brenner tumor
Struma ovarii
Krukenberg tumor

LESÕES CONTENDO DERIVADOS DA HEMOGLOBINA

Lesões contendo derivados da hemoglobina

- Sinal variável com
  - tempo de degradação
  - intra ou extra-celular

Table 3
Signal Intensity Characteristics of Hemorrhagic Lesions at MR Imaging

Principal Component	Time Range	Age of Hemorrhage	T1 Signal Intensity	T2 Signal Intensity
Intracellular oxyhemoglobin	Hyperacute	Minutes–24 h	Low-intermediate	High
Intracellular deoxyhemoglobin	Acute	1–3 d	Low	Low
Intracellular methemoglobin	Early subacute	3–7 d	High	Low
Extracellular methemoglobin	Late subacute	1 wk–months	High	High
Hemosiderin and ferritin	Chronic	Months–years	Very low	Very low

Source: Reference 8.

Lesões contendo derivados da hemoglobina
ENDOMETRIOMA

Lesão(ões) quística(s)

- Hiperintensas em T1FS (*light bulb*)
- T2 *shading* (perda de sinal)
- Angulações dos contornos por retracção
- Níveis líquido-líquido, por produtos de degradação em fases diferentes
- Anel hipointenso por deposição de hemossiderina

Malignização rara (1%) - carcinoma de células claras ou endometrioide

- Crescimento
- Grandes dimensões
- Perda do efeito *shading*
- Nódulo parietal com realce (subtracção após gadolinio)

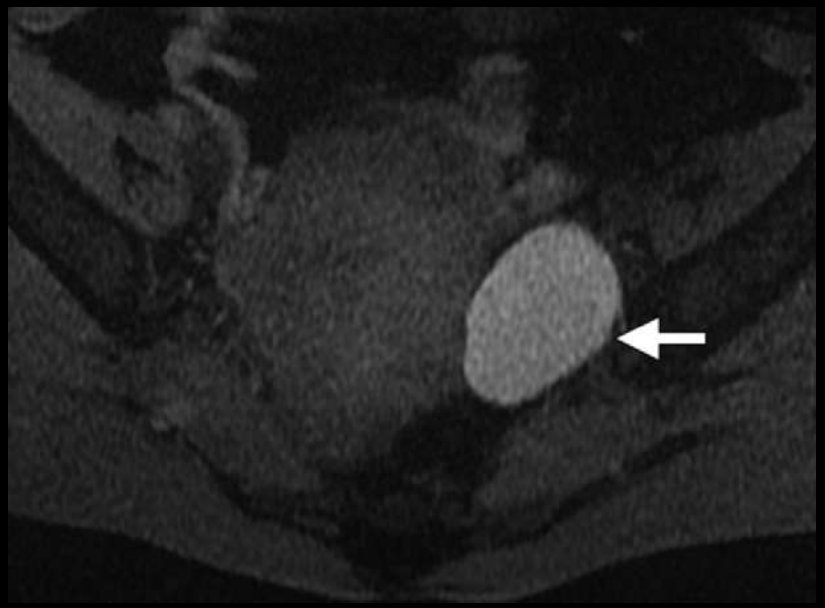

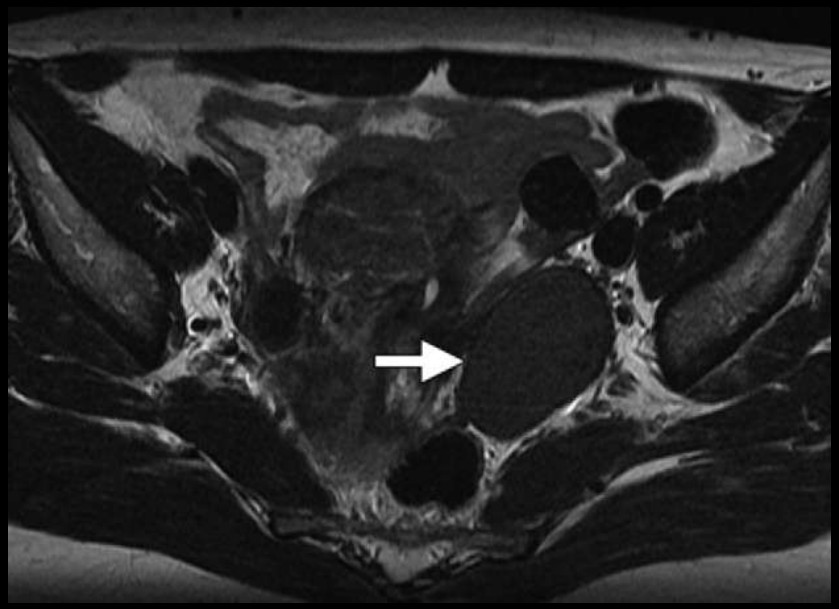

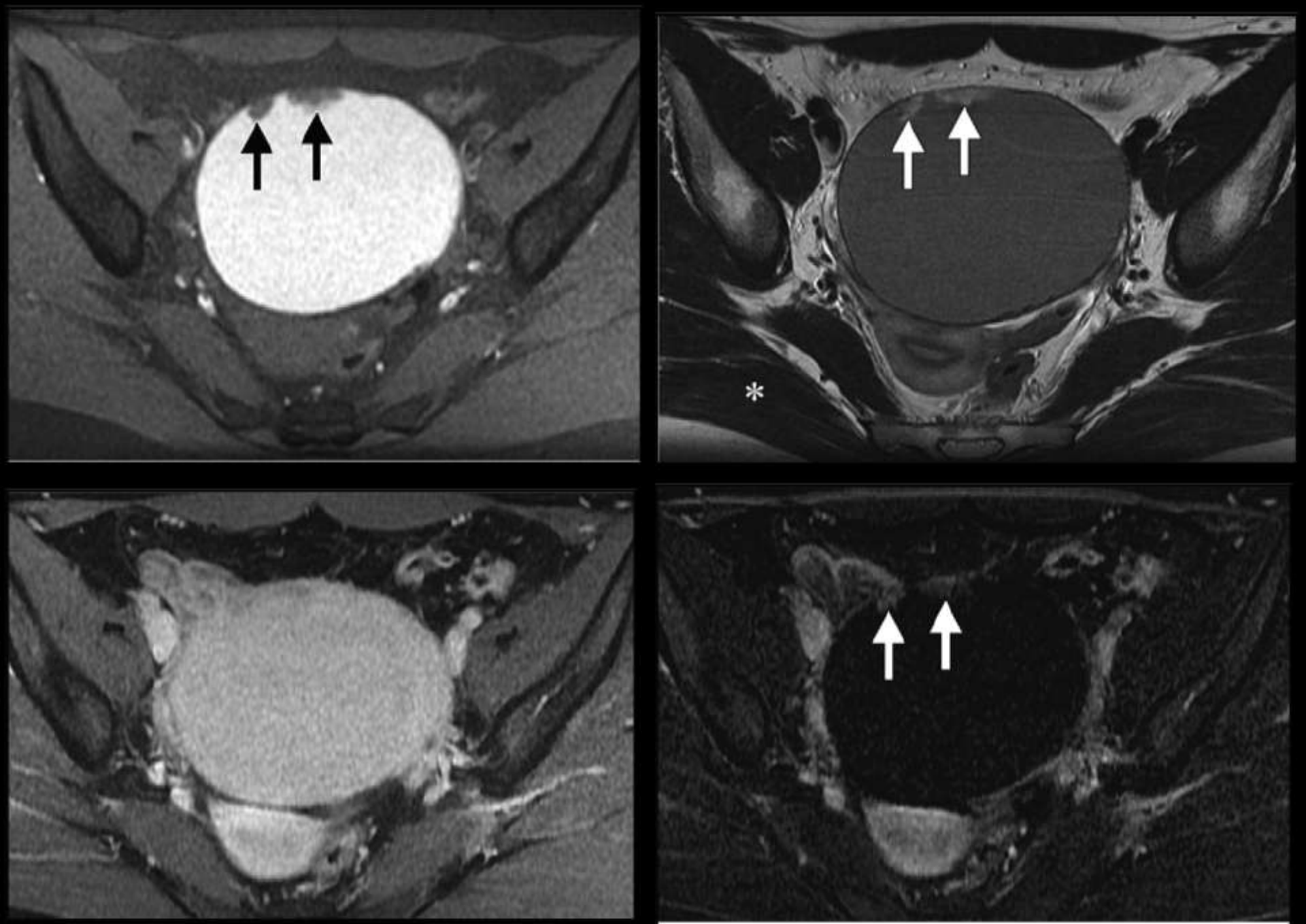

Lesões contendo derivados da hemoglobina
QUISTO HEMORRÁGICO

+ frequentemente hiperintensos em T2

Se hipointensos

- Sinal heterogeneo
- Perdem sinal em menor grau que os endometriomas
- Unilaterais

Parede bem definida, lisa e fina

Regride/resolve

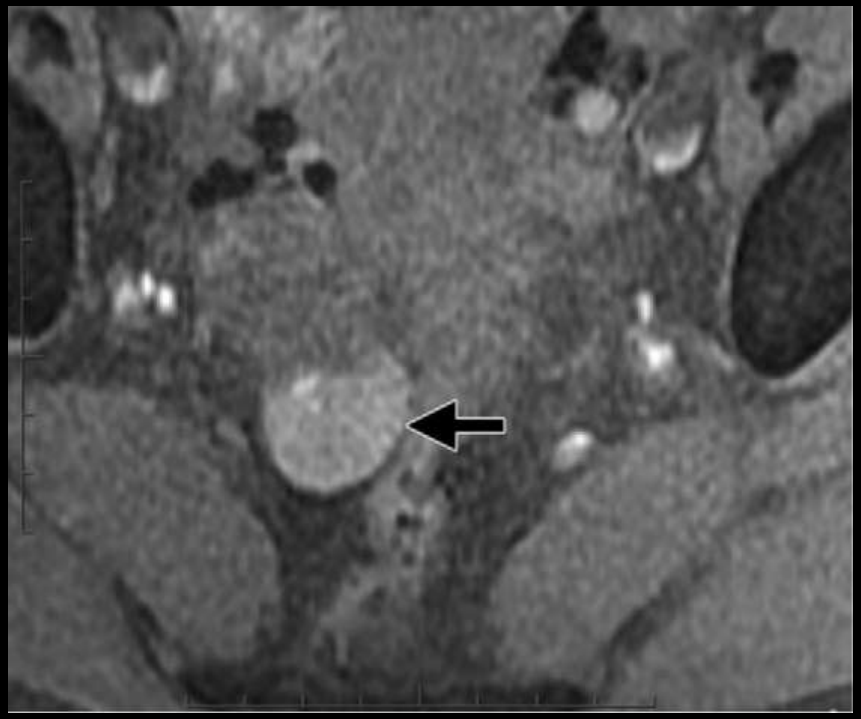

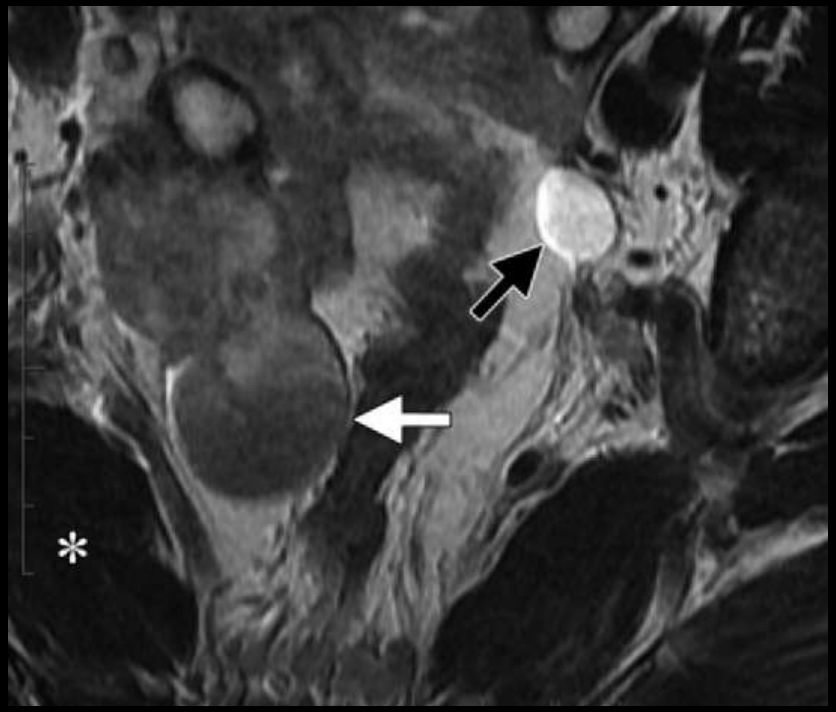

Lesões contendo derivados da hemoglobina
HEMATOSSALPINGE

Estrutura quistica tubular ou em saca-rolhas

Hipointensa em T2 e hiperintensa em T1FS

Pode ser o único sinal de endometriose

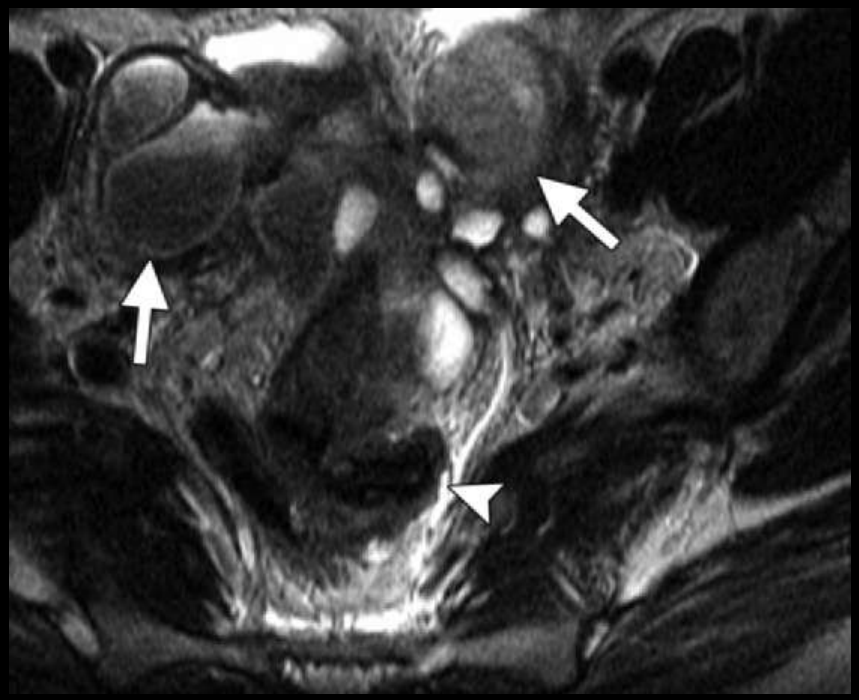

Lesões contendo derivados da hemoglobina
ADENOMIOSE CÍSTICA

Adenomiose cística subserosa simula lesão anexial

Semelhante à endometriose (derivados de hemoglobina em diferentes fases de degradação)

Determinação da origem

- Miométrio que se estende em volta da lesão
- Sinal do *bridging vessel*
- Identificação dos ovários, independentes da lesão

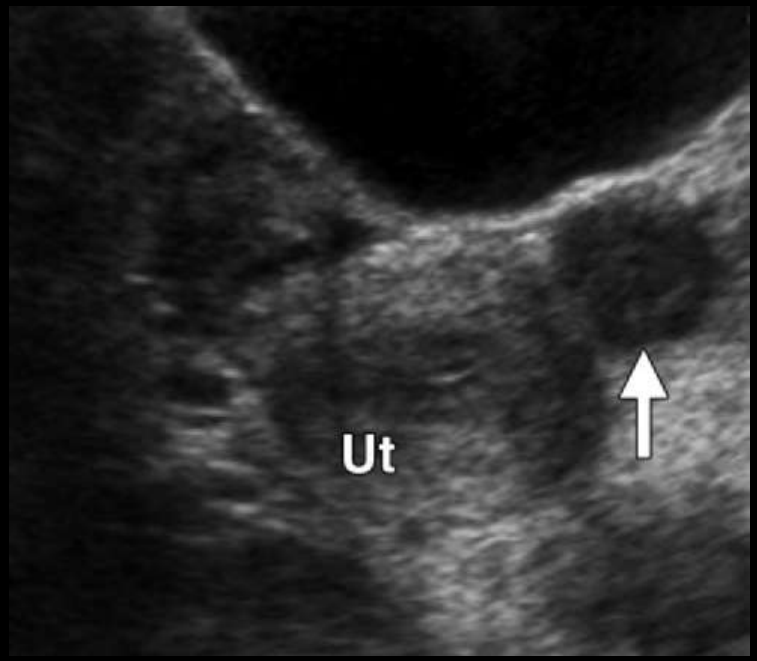
Ut

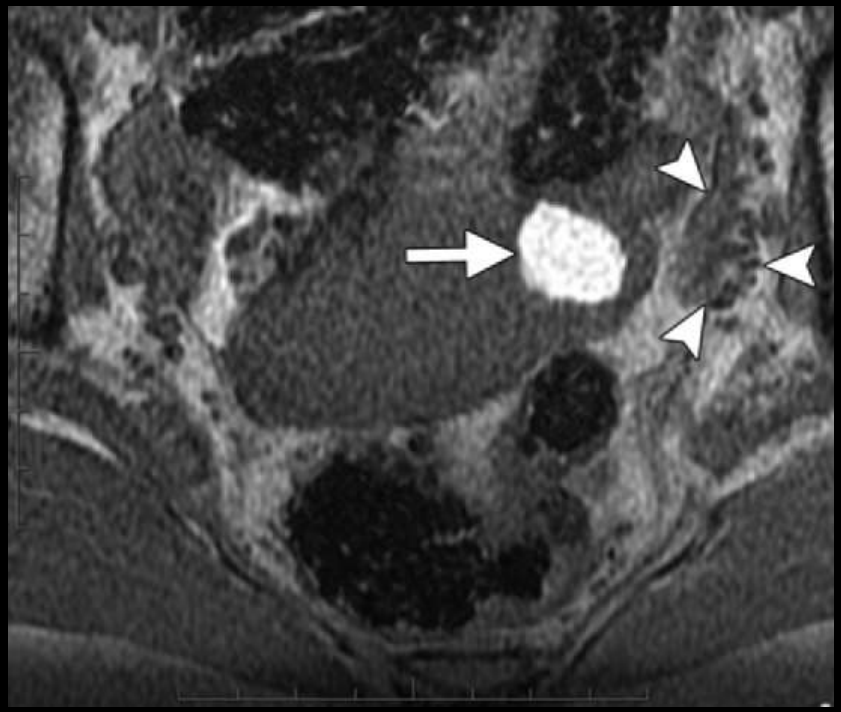

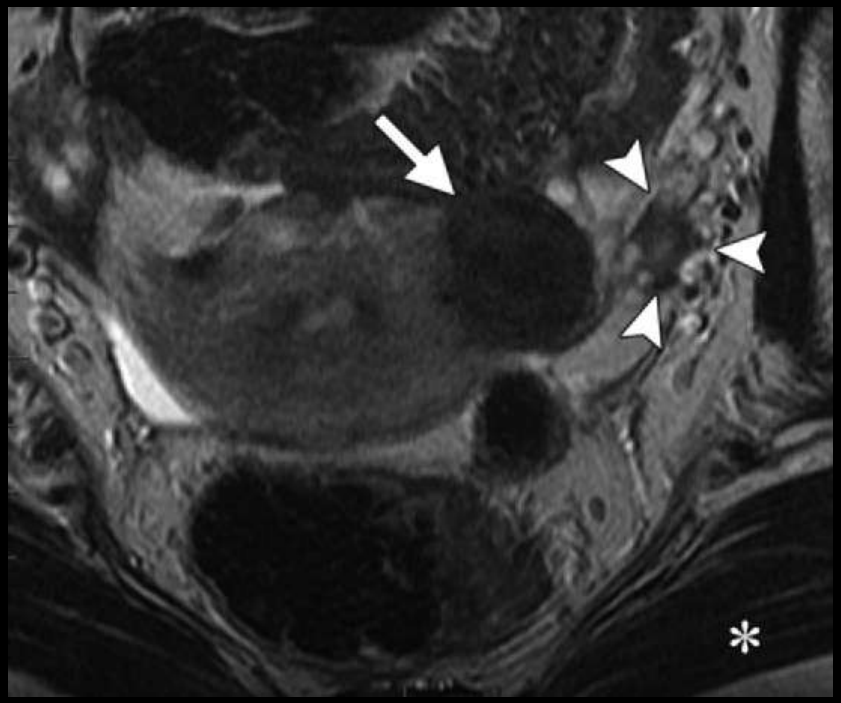
*

LESÕES CONTENDO TECIDO MUSCULAR

Lesões contendo tecido muscular
FIBROMIOMAS

Hipointensos em T2 e hipo ou isointensos T1

Fibromiomas subserosos exofiticos simulam lesões anexiais

- Provar origem uterina da lesão

Fibromiomas extrauterinos – raros:

- Ovários
- Trompas
- Ligamentos redondos
- Ligamento largo (parasita)

MAP 4 DS1
WF 100 P
PRF 60
2D RS D
Ut

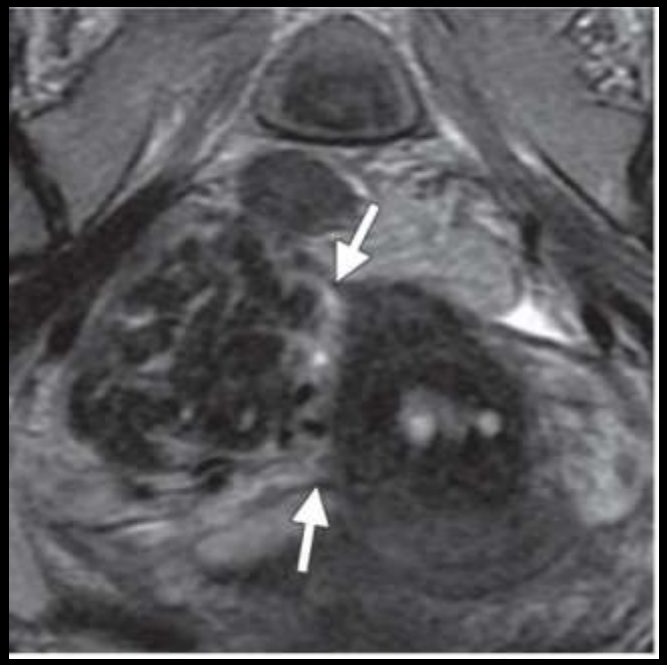

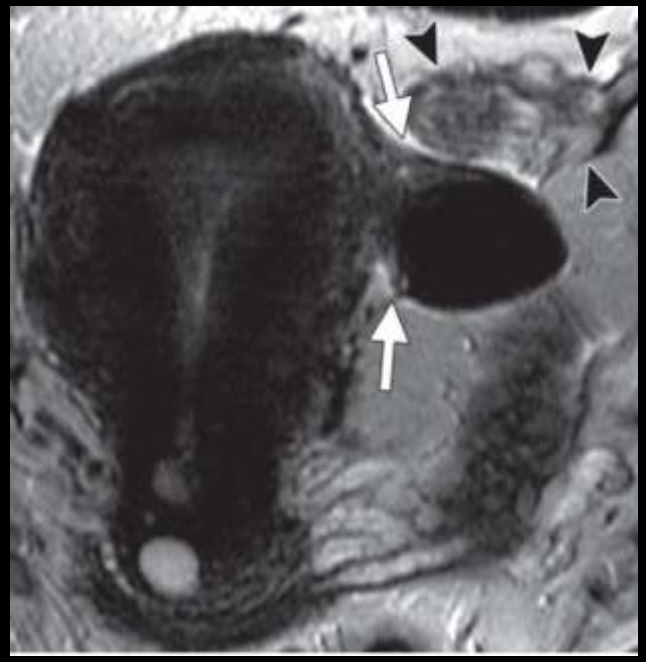

LESÕES CONTENDO
TECIDO FIBROSO/COLAGÉNIO

Tecido fibroso/colagénio

Sinal intermédio em T1

+++ hipossinal em T2

Fibroma / Fibrotecoma / Cistadenofibroma

- O componente sólido fibroso, demonstra sinal muito baixo em T2 permitindo distinguir estas lesões benignas

Tecido fibroso/colagénio

FIBROMA E FIBROTECOMA

Tumores benignos do estroma ovárico

- Tecido fibroso e células teca

Iso ou hipointensas em T1 - inespecífico

Realce discreto após gadolínio

+++ hipossinal em T2 – diagnóstico

Fibromas

- Síndrome de Meigs
- Elevação de marcadores tumorais

Fibrotecomas

- Produção de estrogénios – hiperplasia e pólipos endometriais → favorece o diagnostico

Lesões de grandes dimensões

- Heterogeneidade de sinal pela presença de edema e cistos (hiperintensos em T2)

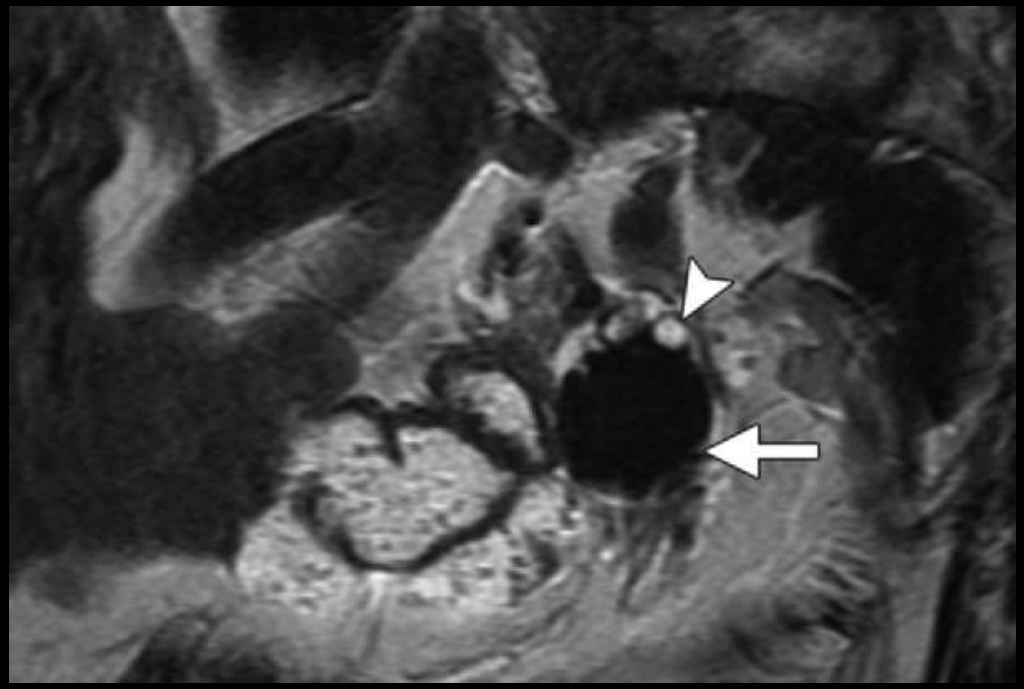

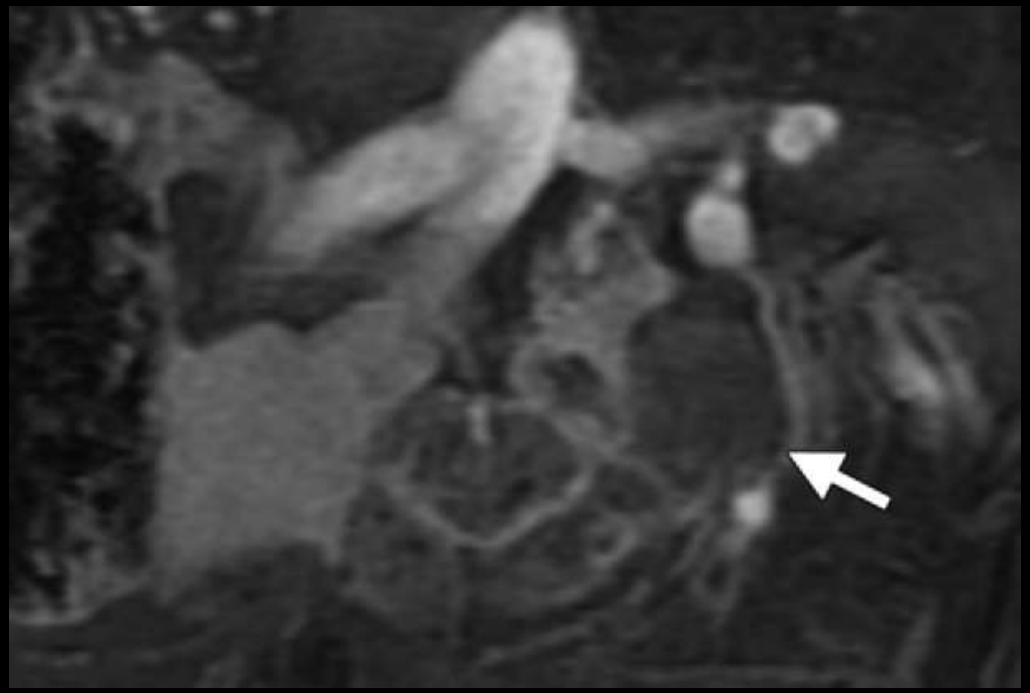

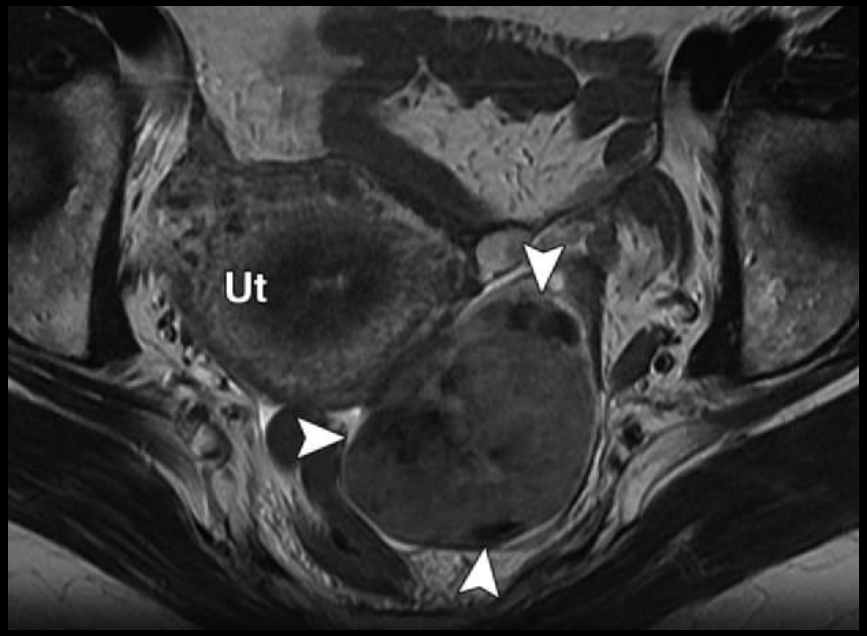
Ut

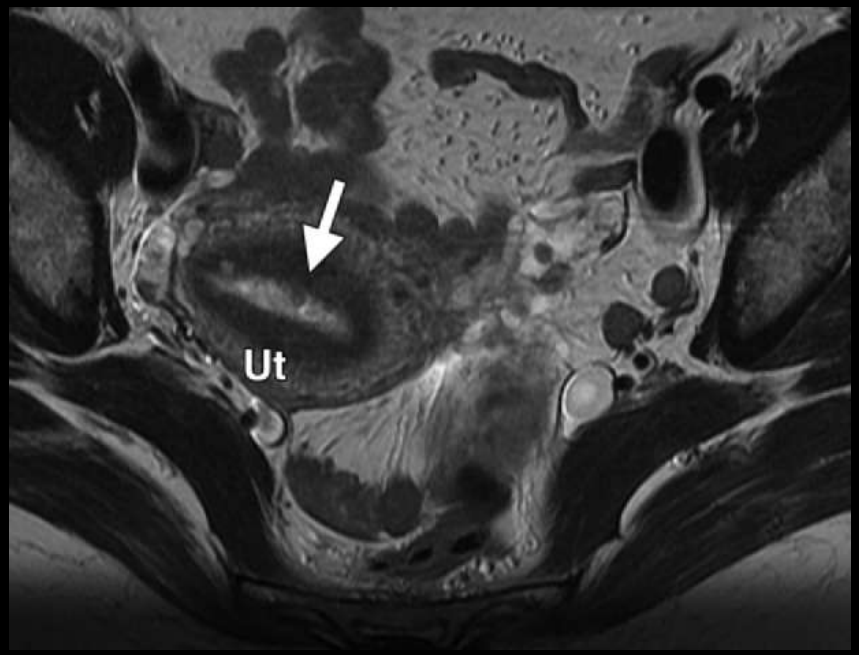
Ut

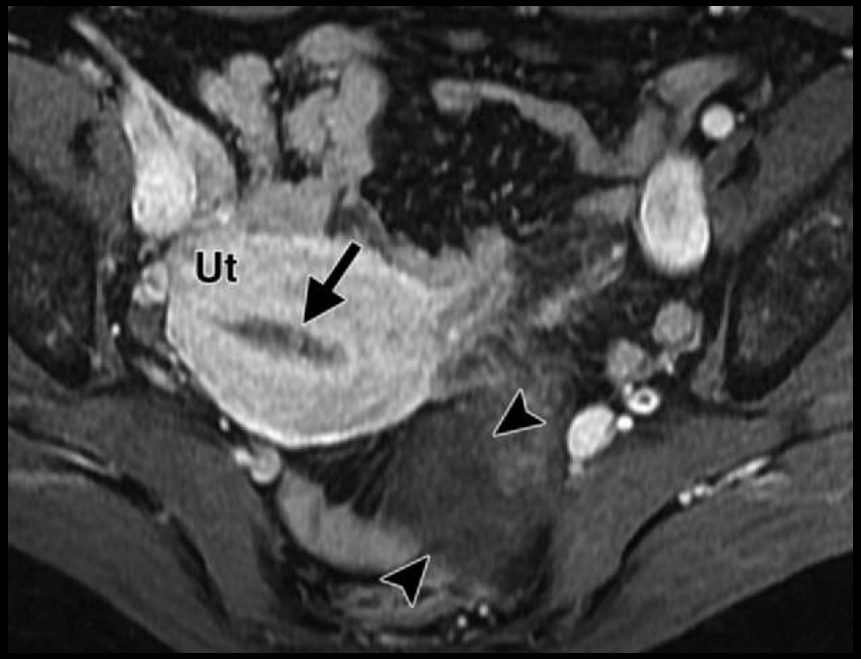
Ut

Tecido fibroso/colagéneo
CISTADENOFIBROMA

Estroma fibroso + componente epitelial cístico

- De acordo com a proporção benigno (+++), borderline, maligno

Massa

- Cística multiloculada
- Componente sólido fibroso
  - +++ hipossinal em T2

Nas lesões predominantemente císticas, a detecção de espessamentos parietais focais (>3mm), com:

- +++ hipossinal em T2
- Realce ligeiro após gadolínio
- Permite cirurgias mais conservadoras, pois faz o diagnóstico diferencial com espessamentos de origem epitelial malignos

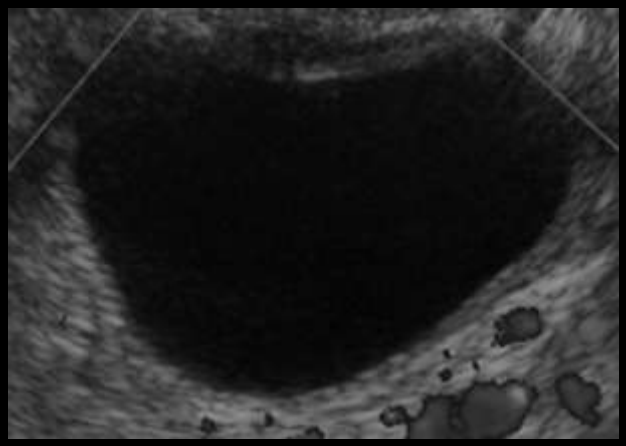

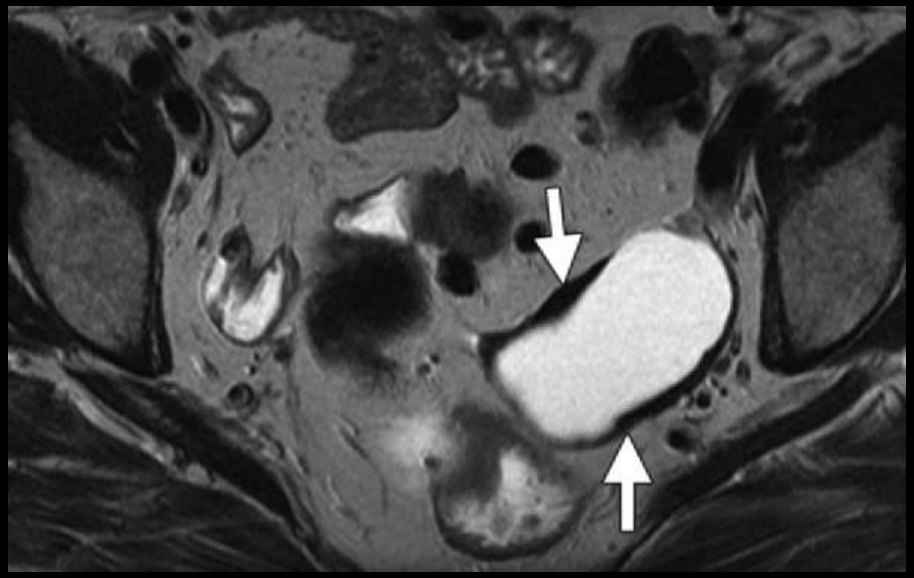

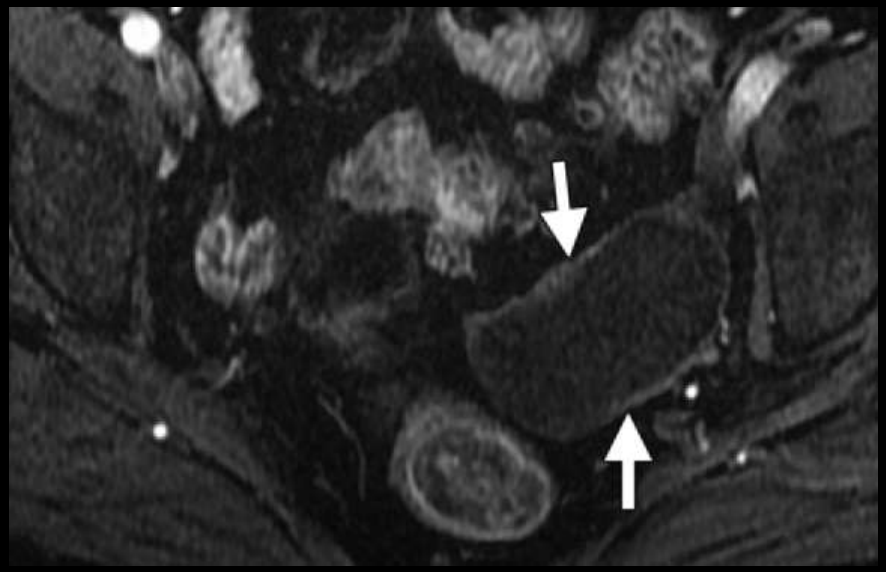

TUMORES COM CELULARIDADE MISTA

Tumores com celularidade mista

TUMOR DE BRENNER

Pouco frequente, 2%

Tumor epitelial e do estroma

- Componente estromal fibroso →+++ hipointensas em T2
- Células de transição
- Calcificações → +++ hipointensas em T2

Achados incidentais em peças operatórias

- 20% associados a cistadenomas mucinosos
  - Lesão complexa cística e sólida (com +++ hipossinal em T2 – Tumor de Brenner)

Realce moderado após gadolínio (maior que no fibrotecoma)

Raramente: borderline ou malignos (carcinoma de células de transição)

- elementos sólidos papilares ou de grandes dimensões
  - Iso ou hiperintensos em T2

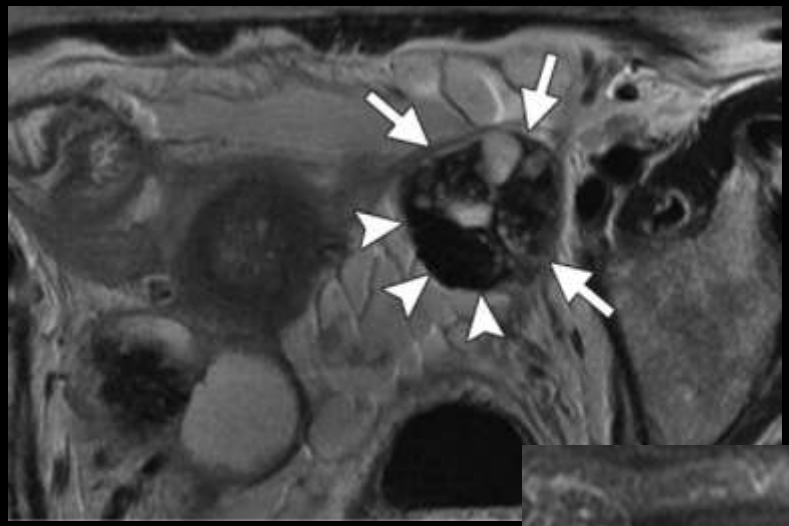

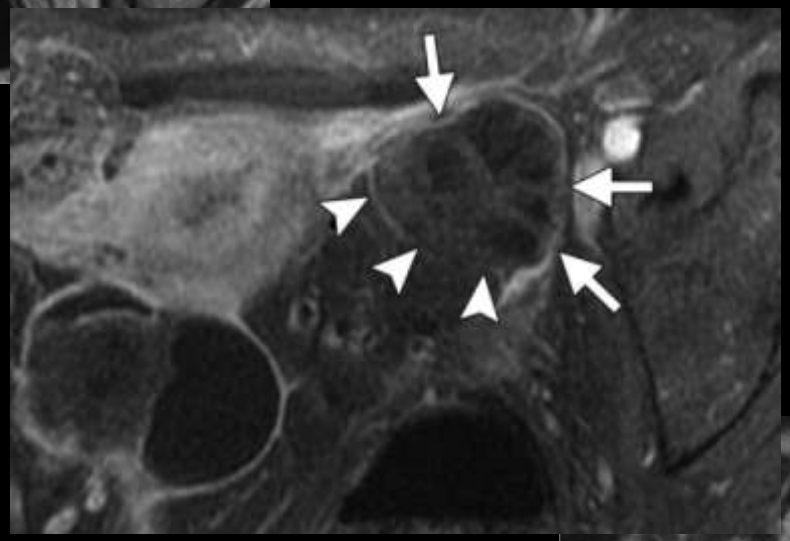

Tumores com celularidade mista

STRUMA OVARII

0,3-0,65% dos tumores do ovário e 2% dos teratomas

Benigno (95%), em mulheres pre-menopausa → necessário evitar cirurgias radicais

Subtipo de teratoma, de tecido tiroideu

- Quistos colóides
- Hipertiroidismo (5%)

TC

- Quistos espontaneamente hiperdensos
- Calcificações

RM

- Quistos +++ hipointensos em T2 e de sinal intermédio (colóide) ou elevado (hemorragia) em T1
- Alguns apresentam gordura microscópica (perda de sinal em oposição de fase)
- Realce marcado após gadolínio
- Diagnostico diferencial com neoplasias mucinosas do ovário
  - Menos hipointensas em T2 que o *Struma Ovarii*

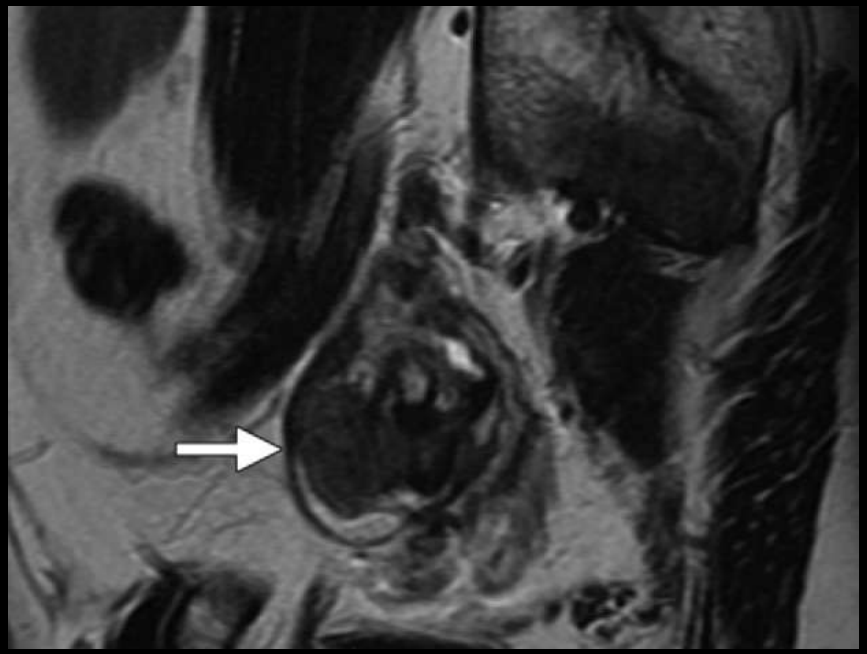

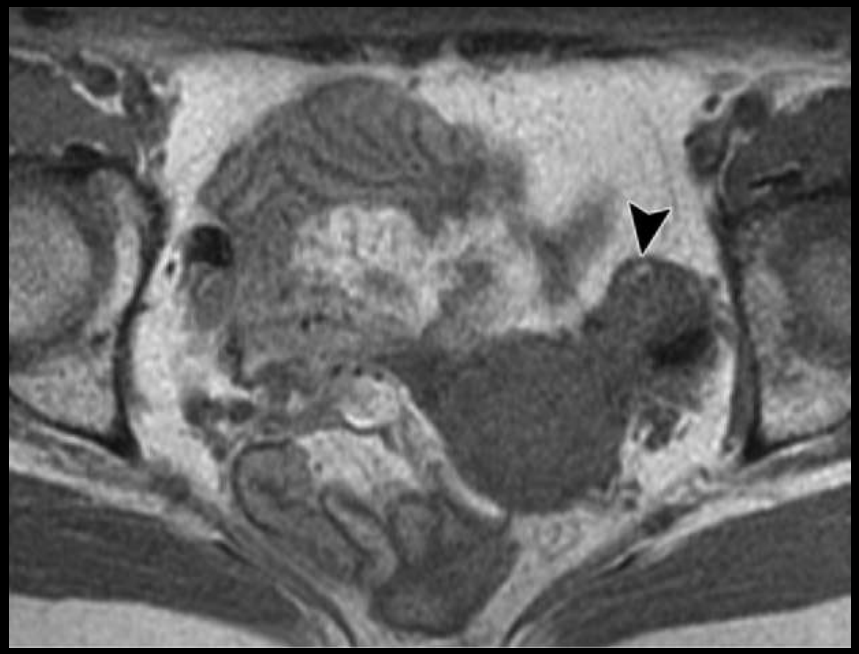

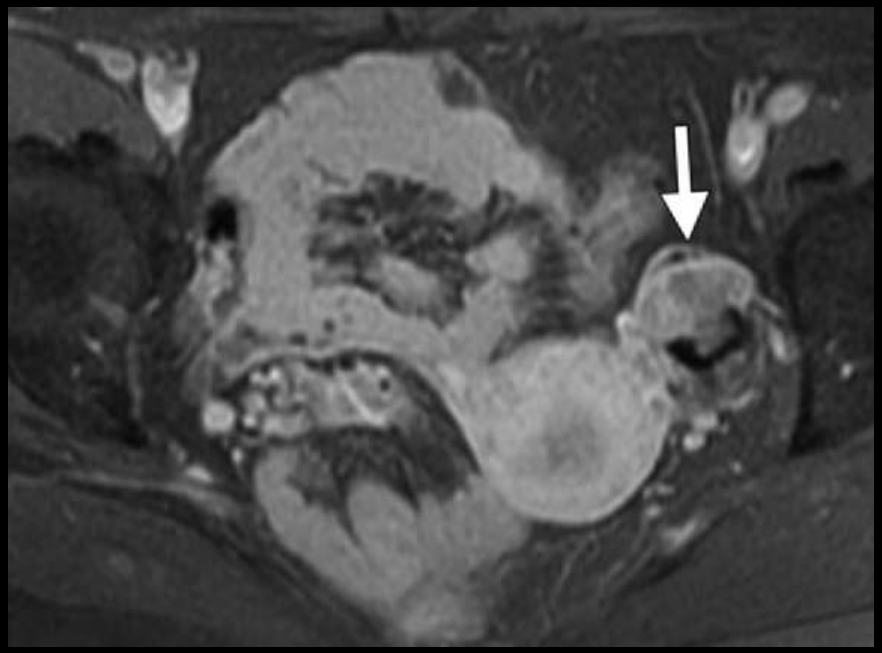

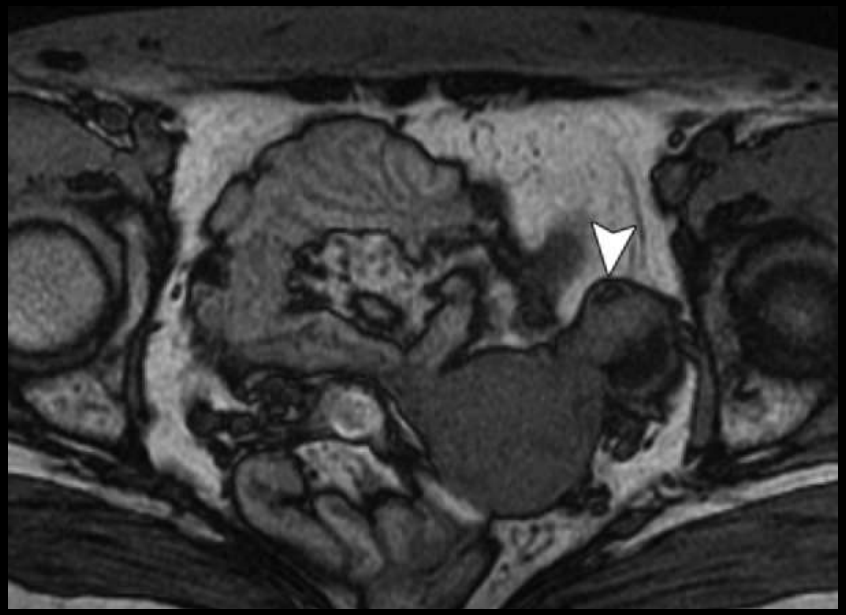

Tumores com celularidade mista

TUMOR DE KRUKENBERG

1-2% das neoplasias do ovário . Bilateral em 60 a 80%

Secundária a neoplasia

- Estômago (70%)
- Mama
- Cólon
- Apêndice

Ovários não individualizáveis

Massas sólidas com áreas quísticas

Hipointensidade de sinal variável em T2, leve em relação ao músculo

- Células em anel de sinete (mucina)
- Reacção desmoplásica (fibrose)

Após gadolínio

- Realce moderado a marcado
- Realce em anel pericístico (+++)

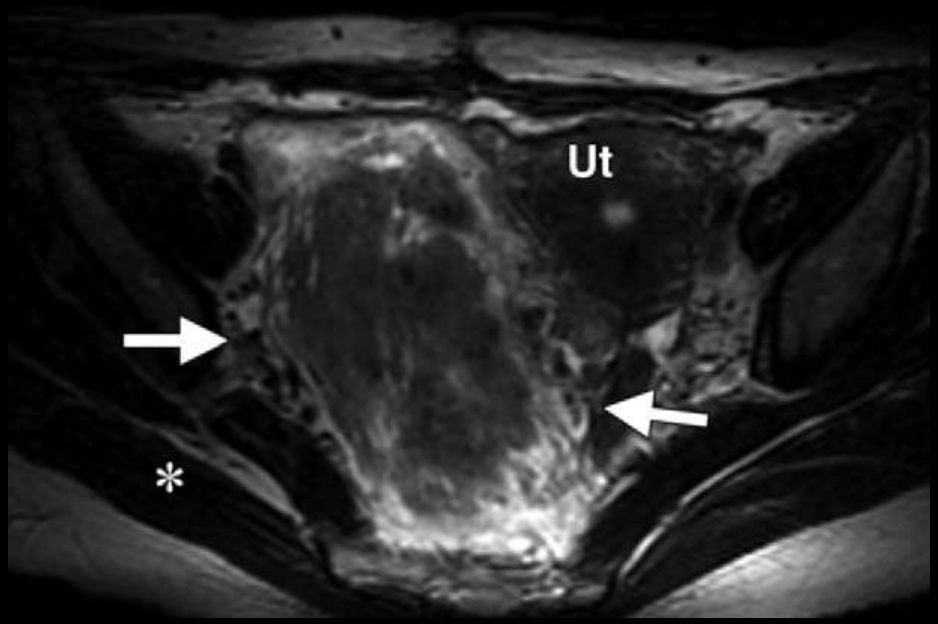
Ut
*

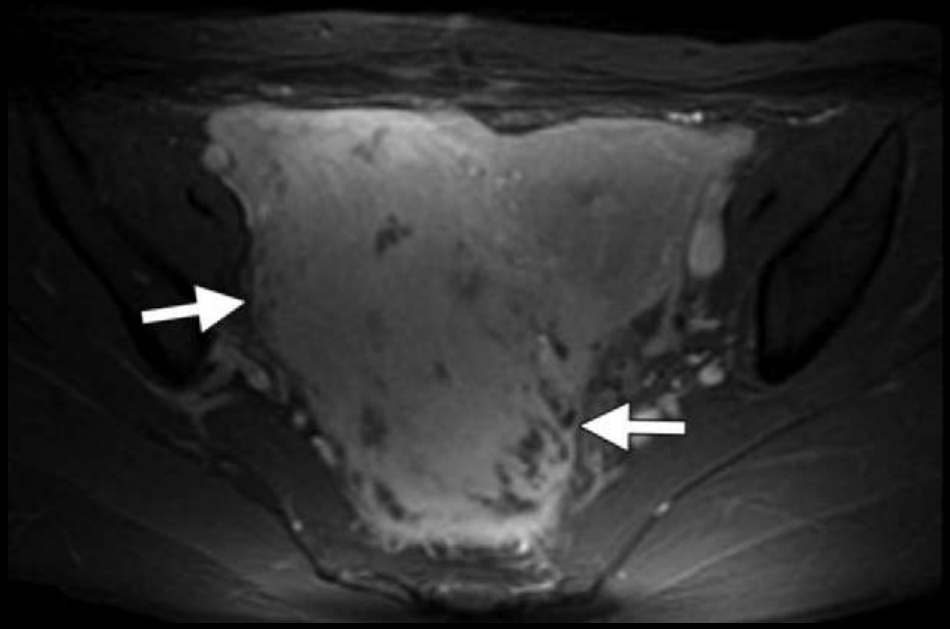

Algoritmo Diagnóstico

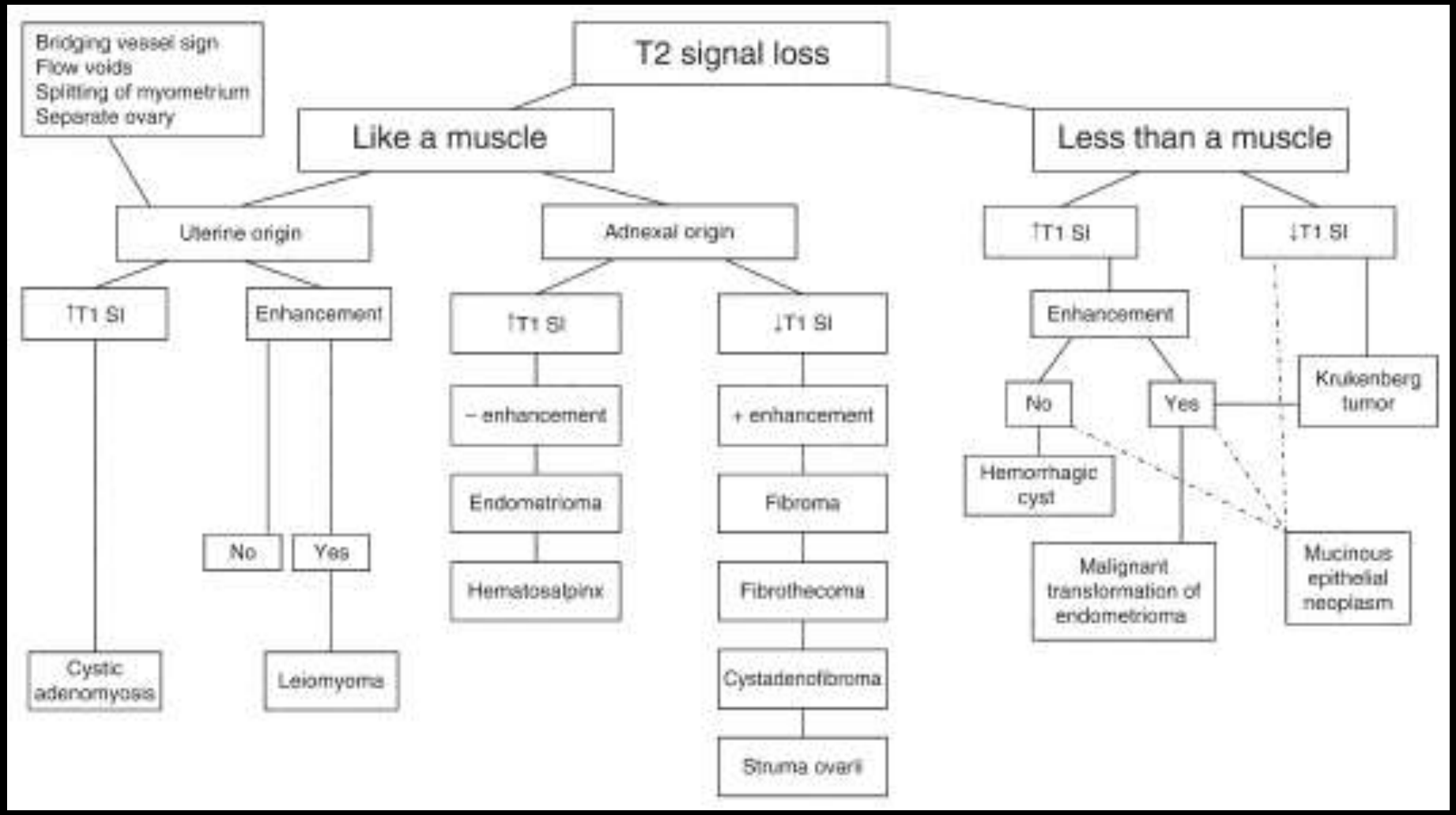

Algoritmo Diagnóstico

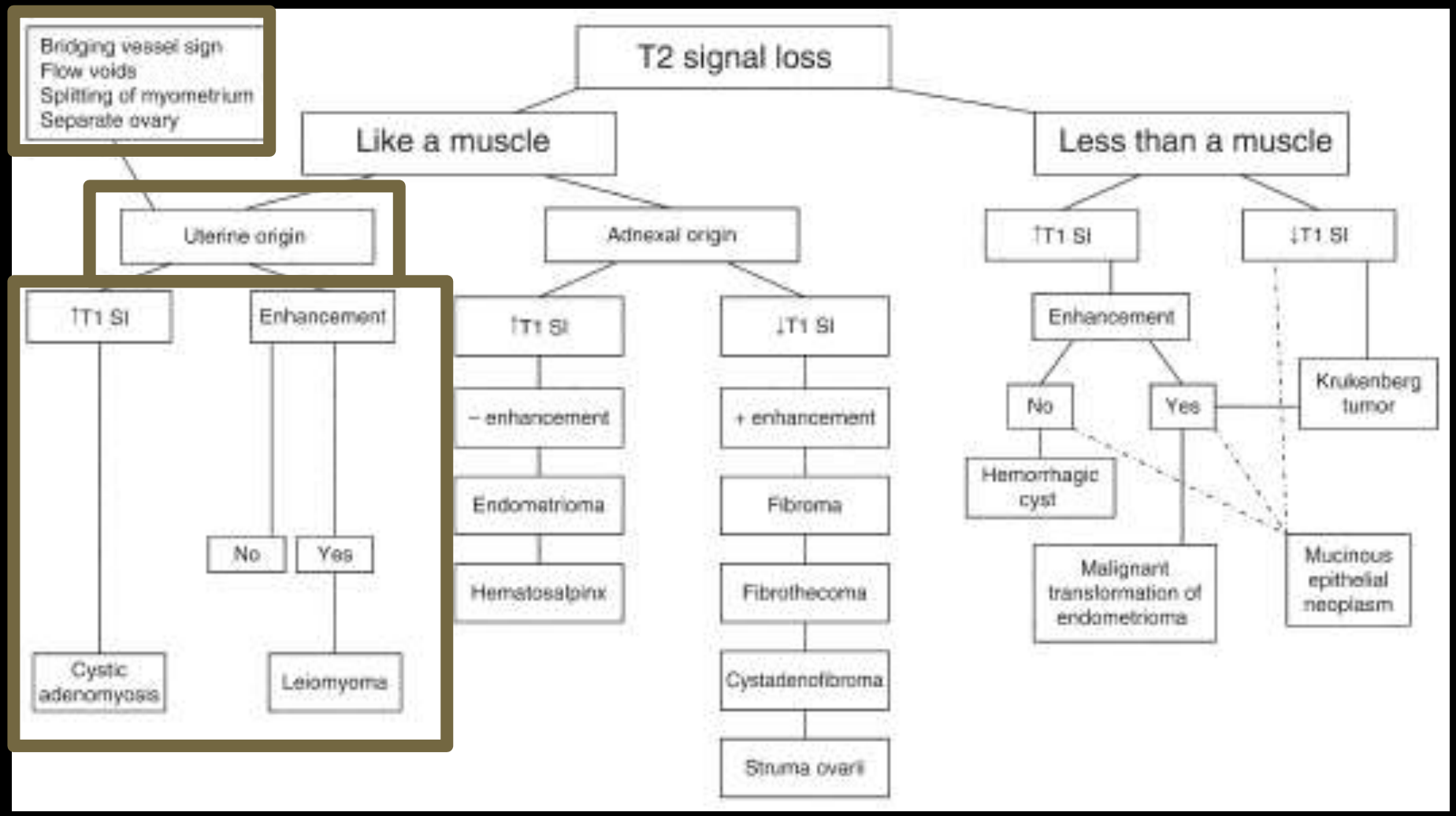

Algoritmo Diagnóstico

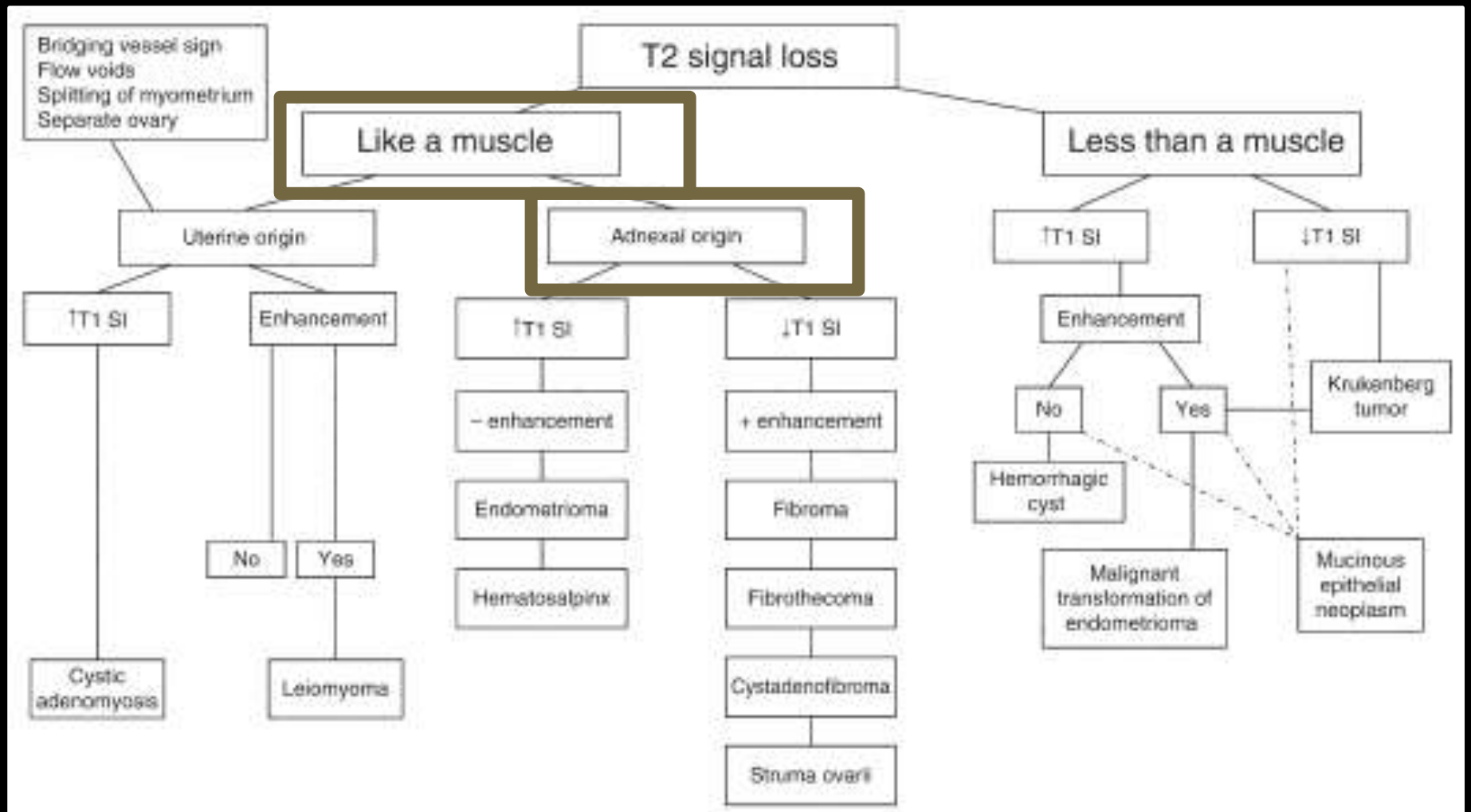

Tratamento conservador ou cirurgia laparoscópica

Algoritmo Diagnóstico

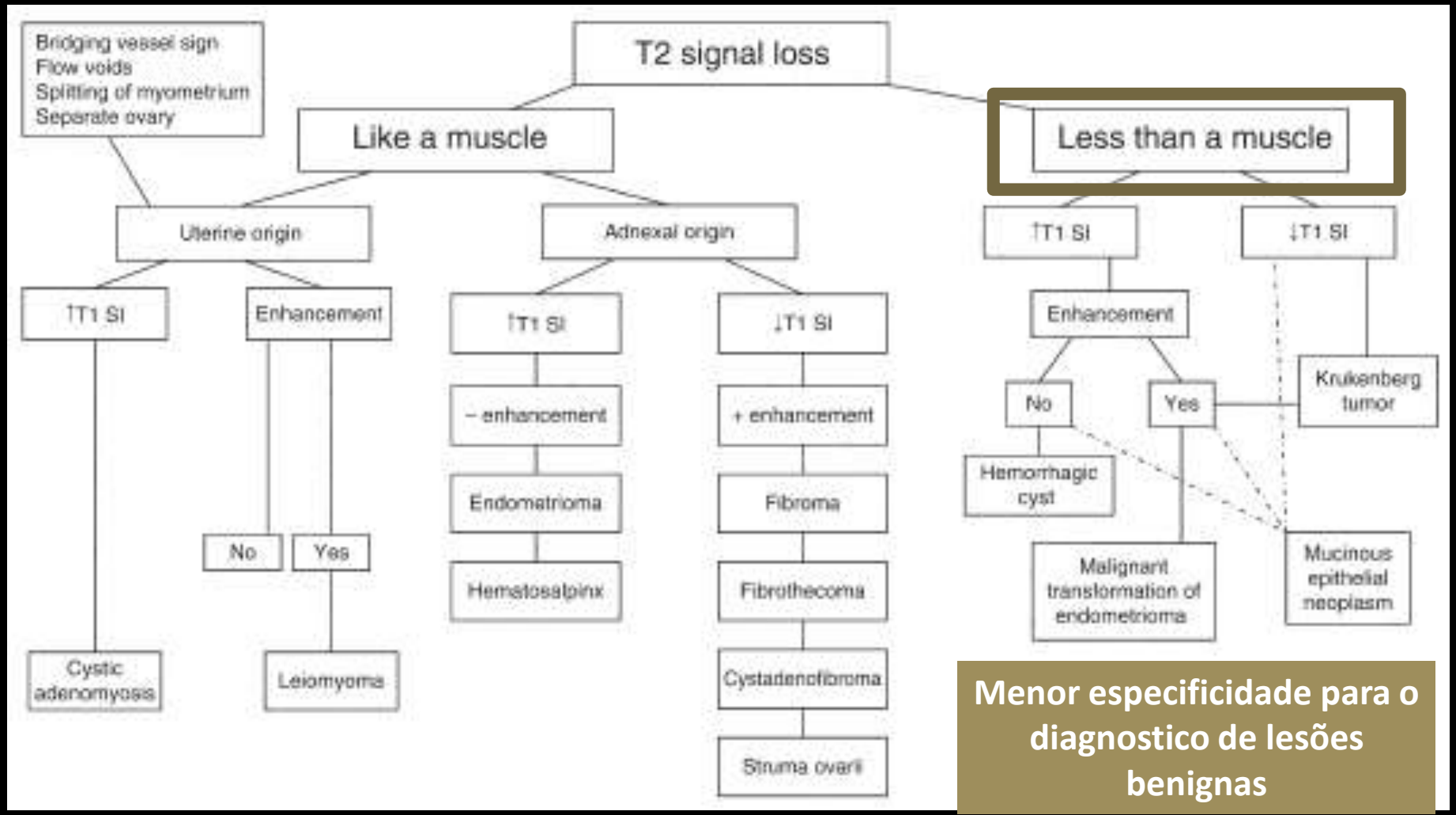

Menor especificidade para o diagnostico de lesões benignas

Table 4
Diagnostic Workup of T2-Hypointense Adnexal Masses

Type of Mass	Key Features	Helpful Imaging Examinations
Uterine origin		
Uterine leiomyoma, cystic adenomyosis	Visualization of ovaries as separate and distinct entities, splitting of myometrium, bridging vessel sign (vascular flow voids)	T2W, C+ T1W
Hemorrhagic		
Endometrioma	Hyperintensity remaining after fat saturation, "multiplicity" sign	FS T1W
	Adhesions	T2W, C+ T1W
Malignant transformation of endometrioma	Loss of shading	T2W
	Solid nodule	C+ subtraction T1W
Hematosalpinx	Hyperintense serpentine structure	FS T1W
Fibrotic		
Fibrothecoma	Endometrial thickening or polyps	T2W, C+ T1W
Cystadenofibroma	Hypointense thick walls of the cyst	US, T2W
Mixed cellularity		
Brenner tumor	Coarse calcifications	CT
	Associated neoplasm	US, CT, MR imaging
Struma ovarii	Calcifications	CT
	Strong enhancement	C+ T1W

Note.—C+ = contrast-enhanced, FS = fat-saturated, T1W = T1-weighted MR imaging, T2W = T2-weighted MR imaging.

CASO

R
A
I
L
P
S
SE:501 IM:13
T2/TSE/ SENSE
RM de Abdomen y Pelvis
LgM:
POVISA
PRI

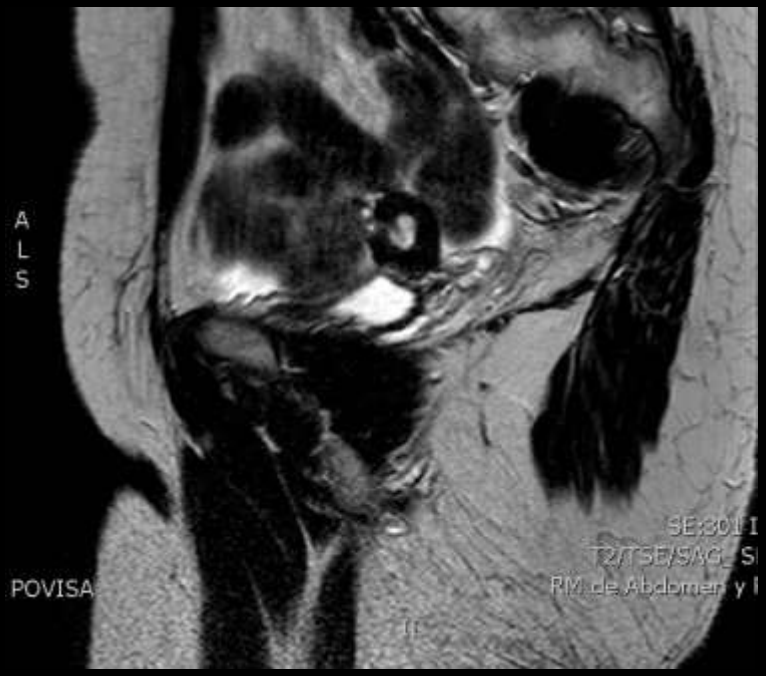
A
L
S
POVISA
SE:301 I
T2/TSE/SAG_S
RM de Abdomen y

A
L
S
POVISA
SE:301
T2/TSE/SAG_S
RM de Abdomen y

IAL

R
I
P
L
S
A
SE:601 IM:18
T2/TSE/COR
POVISA
RM de Abdomen y Pelvis
LgM:

IAL

R
A
I
L
P
S
SE:701 IM:15
T1/TSE/TRA SENSE
RM de Abdomen y Pelvis
LgM:
POVISA
PRI

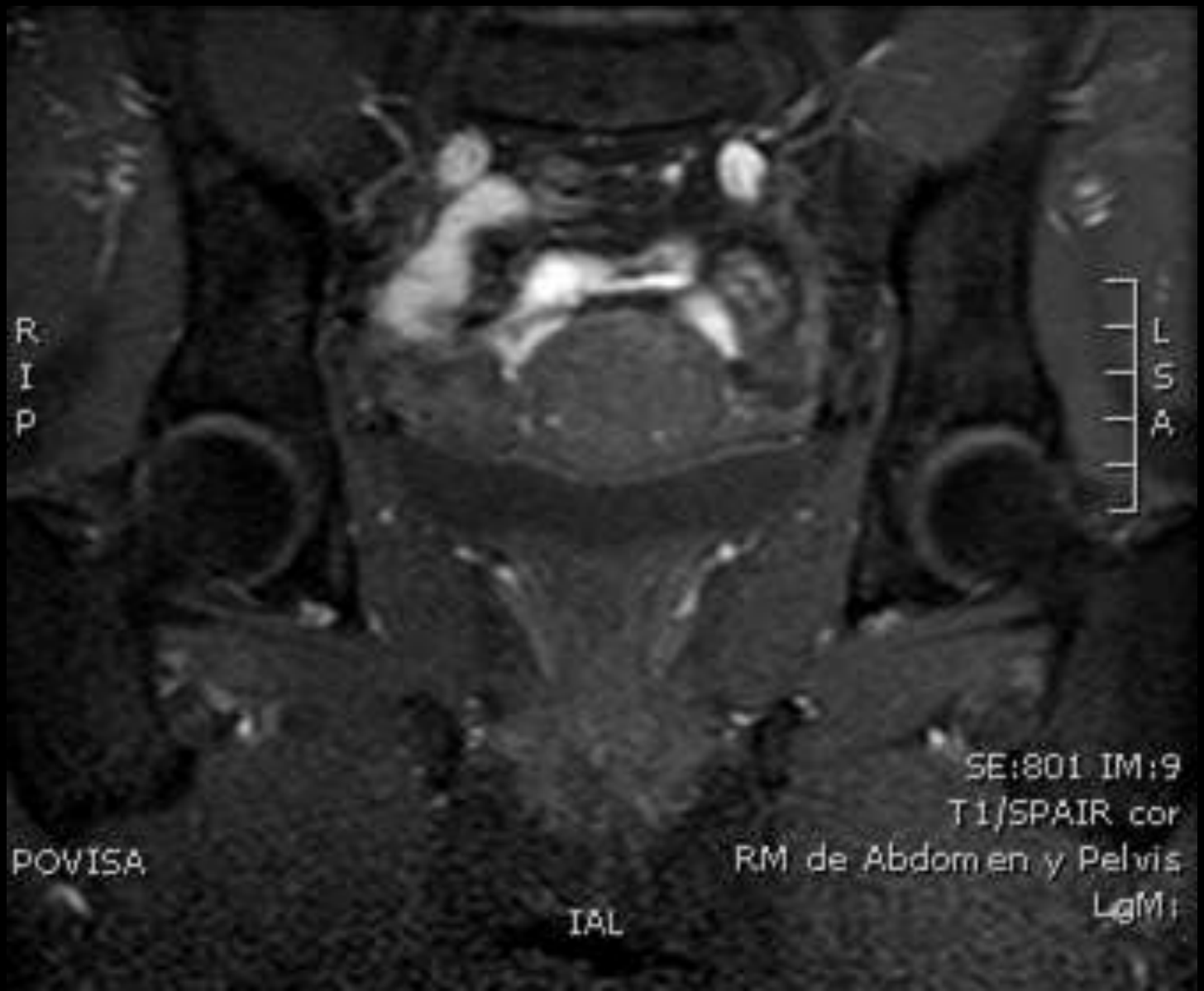
R
I
P
L
S
A
SE:801 IM:9
T1/SPAIR cor
RM de Abdomen y Pelvis
POVISA
IAL

R
A
I
L
P
S
SE:901 IM:16
T1/SPAIR/
RM de Abdomen y Pelvis
LgM:
POVISA
PRI

R
A
I
L
P
S
SE:1001 IM:673
PERFUSION e-THRIVE SENSE
POVISA
RM de Abdomen y Pelvis
LgM:
PRI

R
A
I
L
P
S
SE:1001 IM:674
PERFUSION e-THRIVE SENSE
POVISA
RM de Abdomen y Pelvis
LgM:
PRI

R
A
I
L
P
S
SE:1001 IM:675
PERFUSION e-THRIVE SENSE
POVISA
RM de Abdomen y Pelvis
LgM:
PRI

R
A
I
L
P
S
SE:1001 IM:677
PERFUSION e-THRIVE SENSE
POVISA
RM de Abdomen y Pelvis
LgM:
PRI

R
A
I
L
P
S
SE:1001 IM:678
PERFUSION e-THRIVE SENSE
POVISA
RM de Abdomen y Pelvis
LgM:
PRI

R
A
I
L
P
S
SE:1001 IM:679
PERFUSION e-THRIVE SENSE
POVISA
RM de Abdomen y Pelvis
LgM:
PRI

R
A
I
L
P
S
SE:1001 IM:680
PERFUSION e-THRIVE SENSE
POVISA
RM de Abdomen y Pelvis
LgM:
PRI

R
A
I
L
P
S
SE:1001 IM:681
PERFUSION e-THRIVE SENSE
POVISA
RM de Abdomen y Pelvis
LgM:
PRI

R
&
I
L
P
S
SE:1001 IM:682
PERFUSION e-THRIVE SENSE
POVISA
RM de Abdomen y Pelvis
LgM:
PRI

R
A
I
L
P
S
SE:1001 IM:683
PERFUSION e-THRIVE SENSE
POVISA
RM de Abdomen y Pelvis
LgM:
PRI

R
A
I
L
P
S
SE:1001 IM:684
PERFUSION e-THRIVE SENSE
POVISA
RM de Abdomen y Pelvis
LgM:
PRI

R
A
I
L
P
S
SE:1001 IM:685
PERFUSION e-THRIVE SENSE
POVISA
RM de Abdomen y Pelvis
LgM:
PRI

R
A
I
L
P
S
SE:1001 IM:686
PERFUSION e-THRIVE SENSE
POVISA
RM de Abdomen y Pelvis
LgM:
PRI