Evaluation of Bowel and Mesenteric Blunt Trauma with Multidetector CT

Nicole Brofman, MD ● Mostafa Atri, MD, Dip Epid ● John M. Hanson, MBBCh ● Leonard Grinblat, MD ● Talat Chughtai, MD ● Fred Brenneman, MD

RadioGraphics 2006; 26:1119–1131

João Filipe Costa

Clínica Universitária de Imagiologia

3 de Outubro de 2007

Introdução

- Lesões tracto GI e mesentéricas detectadas em 5% dos traumatismos abdominais fechados
- 3º tipo de lesão mais comum
- Mecanismos básicos

  - força directa

  - desaceleração rápida

  - aumento súbito da P intraluminal

Introdução

- Localizações habituais no ID
  - jejuno proximal, próximo ao ligamento de Treitz
  - íleon distal, junto à válvula ileocecal



Porções fixas e móveis contíguas, susceptíveis a forças de tracção

- Diagnóstico atrasado: aumenta morbilidade e mortalidade
  - hemorragia ou peritonite e sépsis

Introdução

- Dor abdominal por irritação peritoneal pode ser referida
  - sintoma inespecífico
  - pode não estar presente inicialmente
  - traumatismos concomitantes: avaliação abdominal difícil

- Apenas avaliação clínica

→ Laparotomia negativa em 40%

→ Testes diagnósticos

Introdução

- Lavagem peritoneal
- **Ecografia**
- **TC**

- Sensibilidade > 90% para detecção de hemoperitoneu
- Inespecífica
- Ineficaz na avaliação do retroperitoneu
- Procedimento invasivo
- Perfuração intestinal não detectada em 10%
- Pode comprometer resultados de TC

Introdução

- **Lavagem peritoneal**
- Ecografia
- **TC**

- Detecção de derrame livre
  - sensibilidade 86%
  - especificidade 98%
- Inespecífica quanto ao orgão lesado

Introdução

- Lavagem peritoneal
- Ecografia
- TC

- Teste de escolha na avaliação de traumatismo abdominal fechado, em doentes estáveis
- Especificidade 94-100%
- Sensibilidade 69-95%
- TC multidetectores

  - rápida aquisição

  - menos artefactos

  - melhor opacificação vascular e realce orgãos parenquimatosos

Introdução

- Sinais em TC de traumatismo intestinal e do mesentério são descritos e correlacionados com resultados cirúrgicos
- Baseados em revisão retrospectiva de 54 doentes com traumatismo intestinal e/ou mesentérico e 42 doentes sem traumatismo intestinal e/ou mesentérico
- Todos os casos com confirmação cirúrgica

Introdução

- Protocolo
  - TC multidetector (4x)
  - contraste oral a 2,4% (Telebrix: 18ml/750ml)
  - contraste intravenoso (Omnipaque): 120ml, 3ml/seg, 70seg
  - espessura 5mm, pitch 0,75
  - intervalo de reconstrução 2,5mm

Introdução

- Achados
  - traumatismo intestinal: 44
  - traumatismo mesentérico: 35
- Localização
  - estômago: 5%
  - duodeno: 11%
  - jejuno: 25%
  - cego ou cólon ascendente: 7%
  - colon transverso: 11%
  - colon descendente: 2%
  - sigmóide: 5%
  - múltiplos: 34%

Sinais em TC

Lesão Intestinal

Sinais específicos

- Descontinuidade da parede intestinal
- Contraste oral extraluminal
- Ar extraluminal

Menos específicos

- Espessamento parietal
- Realce parietal anormal
- Achados mesentéricos

Lesão Mesentérica

Sinais Específicos

- Extravasamento mesentérico
- Irregularidade de vasos mesentéricos
- Interrupção de vasos mesentéricos

Menos específicos

- Infiltração mesentérica
- Hematoma mesentérico
- Achados intestinais

Achados Comuns

- Derrame peritoneal e retroperitoneal
- Lesão parede abdominal

Lesão Intestinal

Sinais específicos

- Descontinuidade da parede intestinal
- **Contraste oral extraluminal**
- **Ar extraluminal**

- Achado incomum (7%)
- Pelo pequeno tamanho da descontinuidade, apenas observável em inspecção cirúrgica

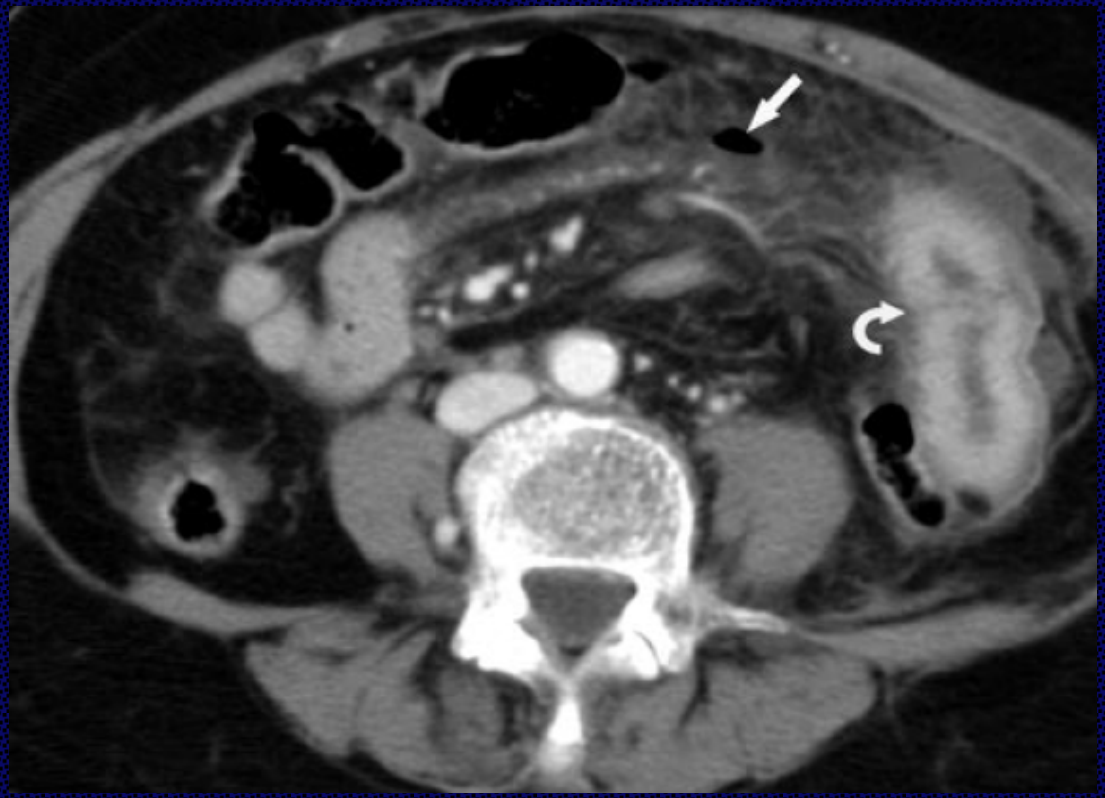

Perfuração jejunal: espessamento parietal do jejuno, com aparente solução de continuidade, associados a derrame, densificação da gordura e ar extraluminal.

Lesão Intestinal

Sinais específicos

- **Descontinuidade da parede intestinal**
- Contraste oral extraluminal
- **Ar extraluminal**

- Em apenas 6%
- Por falta de distensão intestinal durante a realização de TC
- Potencial de falsos positivos: extravasamento de contraste por lesão vesical

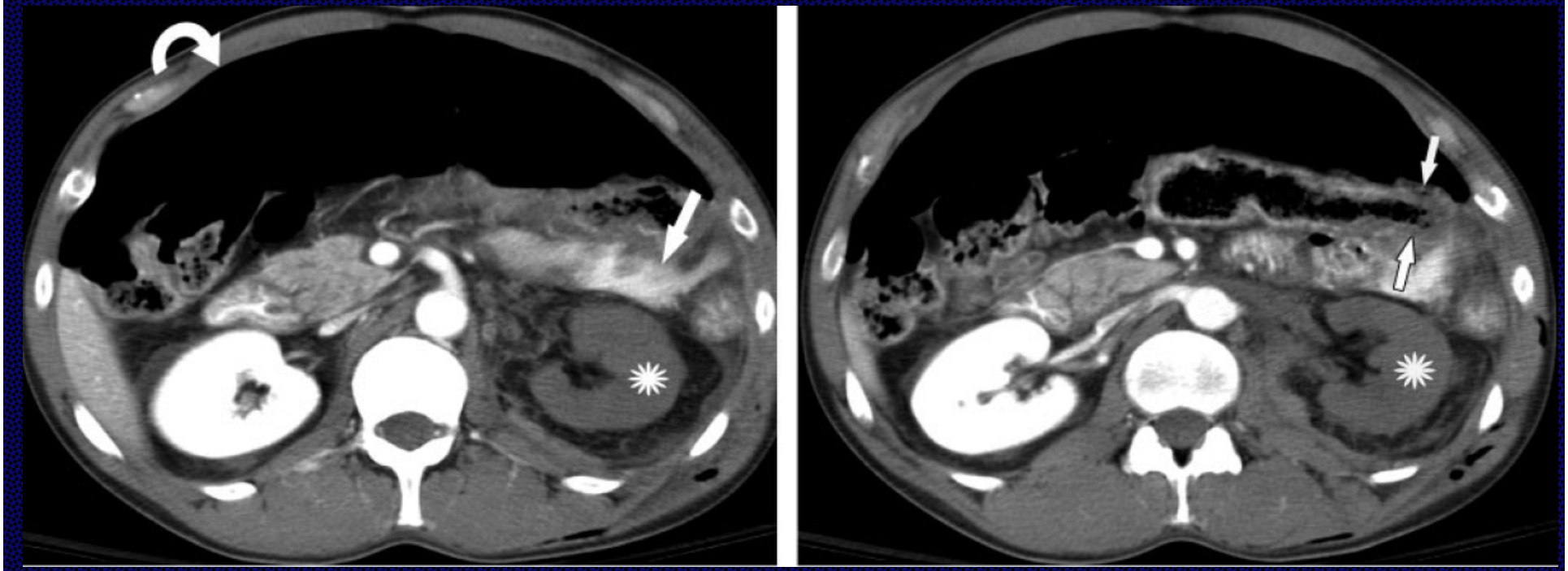

Ruptura jejunal: pneumoperitoneu e extravasamento de contraste oral.

Necrose cólon transverso: segmento de cólon com espessamento parietal e ausência de efeito de realce

Desvascularização do rim esquerdo.

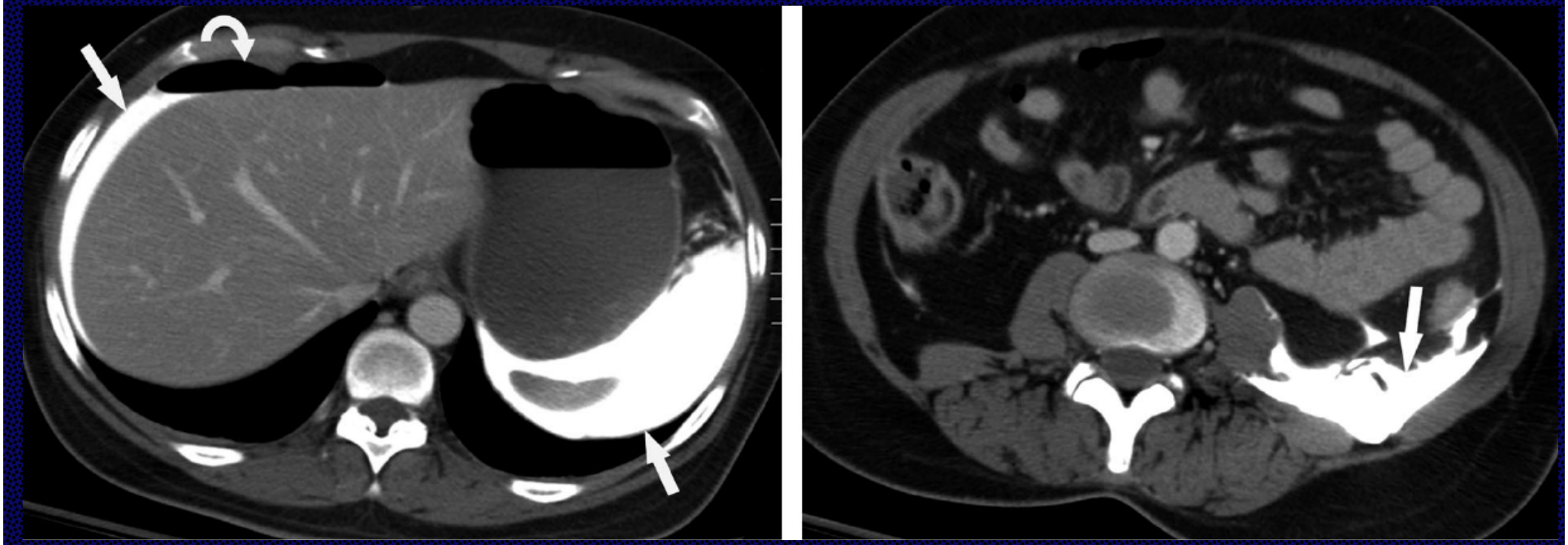

Ruptura vesical: pneumoperitoneu e extravasamento intra e retropetritoneal de contraste.

Lesão Intestinal

Sinais específicos

- **Descontinuidade da parede intestinal**
- **Contraste oral extraluminal**
- Ar extraluminal

- Elevada especificidade mas baixa sensibilidade (20%)
- Na maior parte das perfurações, gás livre não é observado na admissão
- Geralmente acumula-se em localização profunda à parede abdominal anterior
- Outras: hilo hepático, mesentério, vasos mesentéricos e veia porta

Lesão Intestinal

Sinais específicos

- **Descontinuidade da parede intestinal**
- **Contraste oral extraluminal**
- Ar extraluminal

- Outras causas:
  - ventilação mecânica (barotrauma)
  - lavagem peritoneal prévia
  - pneumotorax
  - lesão torácica
  - entrada através de trompas uterinas
  - laceração vesical intraperitoneal
- Pseudopneumoperitoneu
  - presença de ar confinada à parede abdominal, externa ao peritoneu parietal

Falso positivo: espessamento do cólon ascendente, com densificação da gordura adjacente, ar livre e hematoma do oblíquo interno.

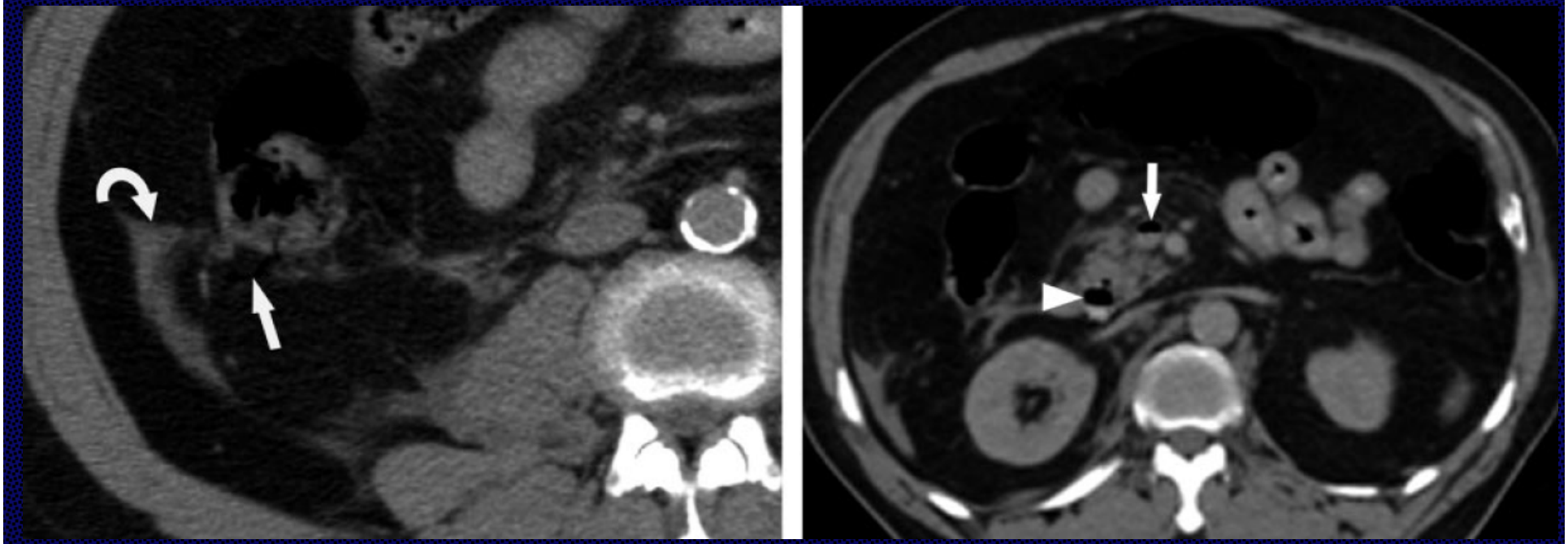

Lesão intestinal e mesentérica (ruptura completa cecal e mesentérica): derrame adjacente ao cego e espessamento da fascia lateroconal, associado a ar na veia mesentérica superior.

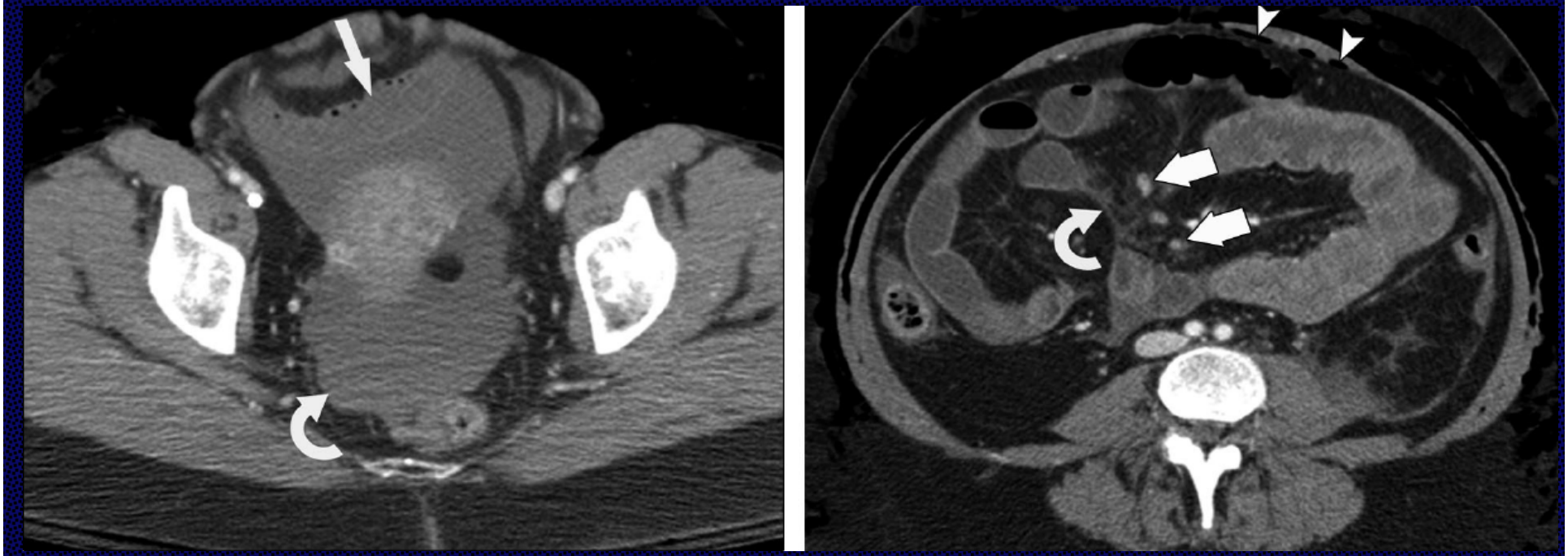

Separação do ileon distal do seu mesentério, com desvascularização: segmento de intestino delgado com redução de realce e derrame livre adjacente. Densificação da gordura mesentérica, enfisema subcutaneo (com pseudopneumoperitoneu).

Lesão Intestinal

Menos específicos

- Espessamento parietal
- Realce parietal anormal
- Achados mesentéricos

- Traumatismo ID: 55%
- Traumatismo cólon: 19%
- Espessamento isolado, localizado, no contexto traumático geralmente indica contusão (não significativo)
- FP: falta de distensão intestinal

Lesão Intestinal

Menos específicos

- Espessamento parietal
- Realce parietal anormal
- Achados mesentéricos

- Espessamento difuso

  - Achado atípico de contusão

  - Complexo de hipoperfusão: associado a outros sinais de choque

    - VCI achatada

    - maior realce SR e intestino

    - edema pancreático e retroperitoneal

  - Sobrecarga volémica

Laceração esplénica com hemorragia activa. Falso espessamento parietal de múltiplos segmentos intestinais (por insuficiente distensão intestinal).

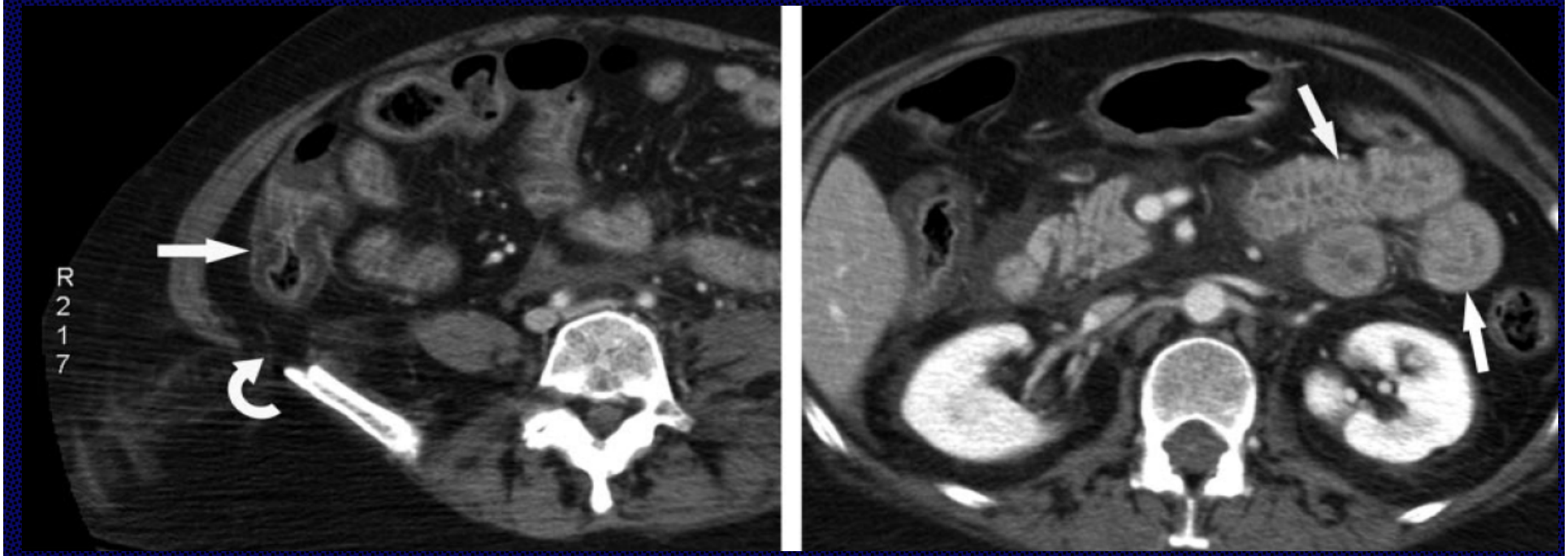

Complexo de hipoperfusão: espessamento parietal de ansas intestinais (densidade semelhante à água), com ruptura da parede abdominal posterior.

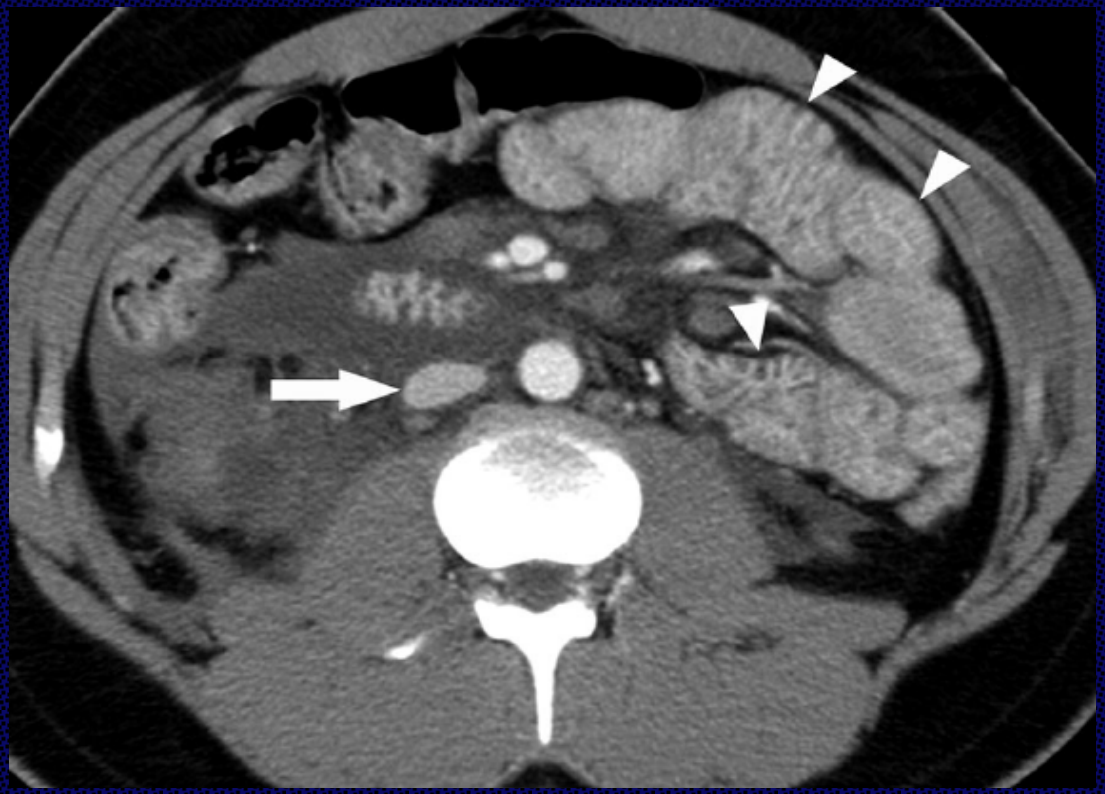

Hiperperfusão: espessamento parietal de ansas intestinais sem achatamento da VCI.

Lesão Intestinal

Menos específicos

- Espessamento parietal
- Realce parietal anormal
- Achados mesentéricos

- Pode representar
  - lesão intestinal com envolvimento vascular
  - parte do complexo de hipoperfusão (aumento da permeabilidade vascular)
- Aumento de realce disperso ou irregular são sugestivos de lesão de toda a parede
- Realce reduzido ou ausente indicam lesão isquémica (em 13%)

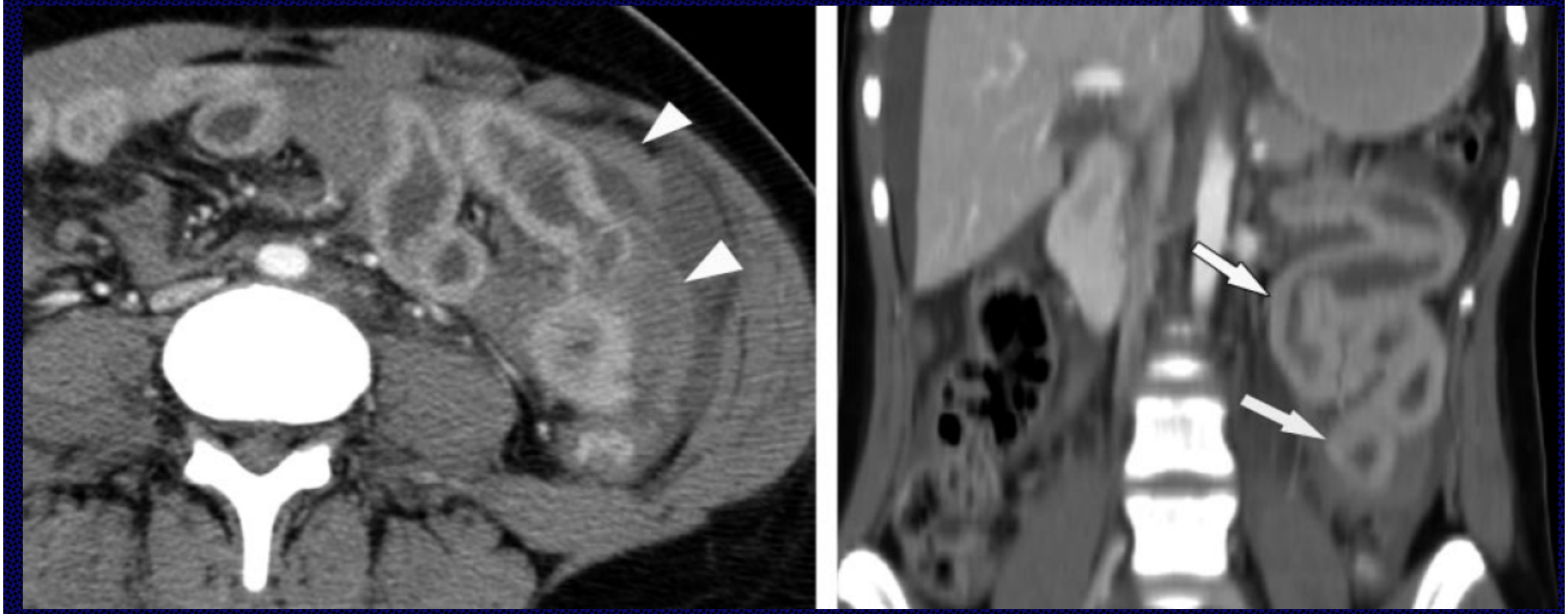

Múltiplas áreas de perfuração intestinal e ruptura mesentérica: espessamento parietal de ansas jejunais, hipervascular, associado a hemoperitoneu.

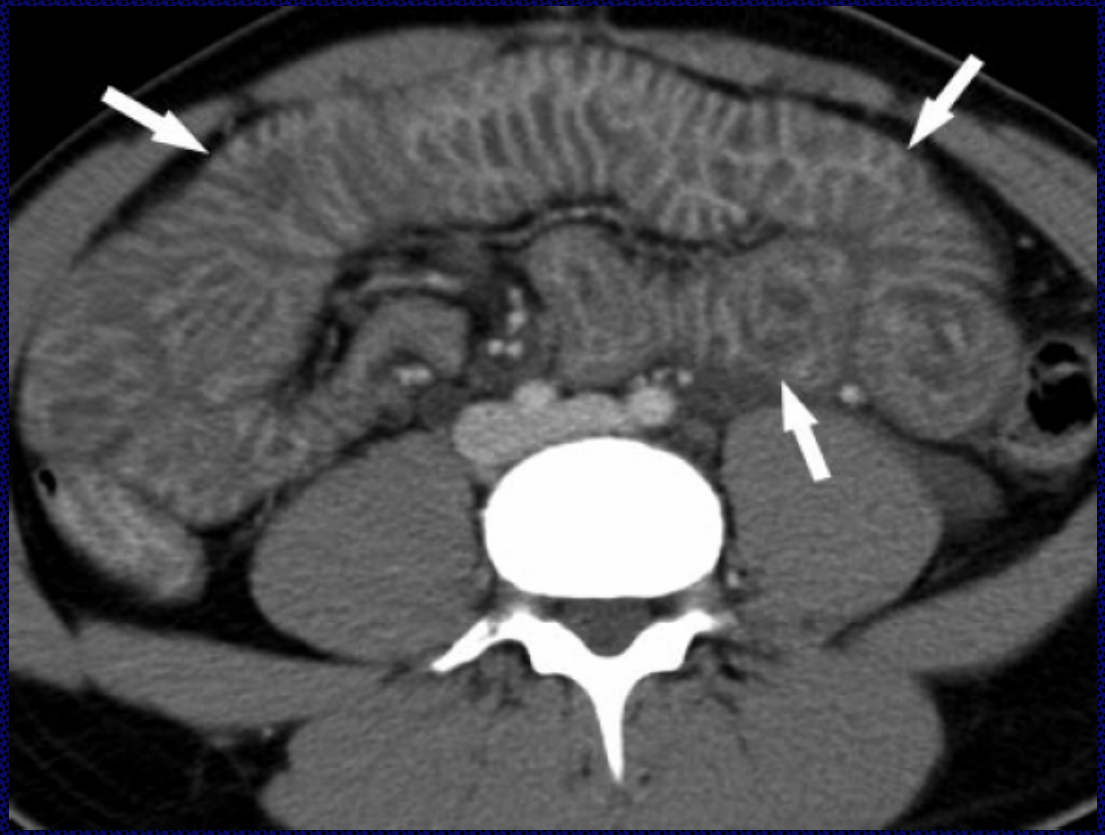

Complexo de hipoperfusão: espessamento parietal de ansas jejunais, hipervascular, com *mucosal feathering*.

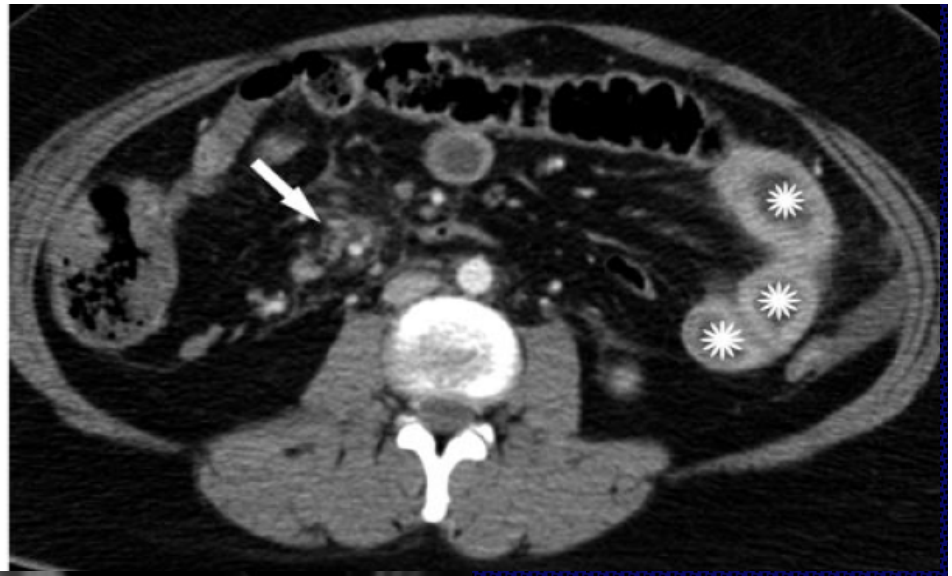

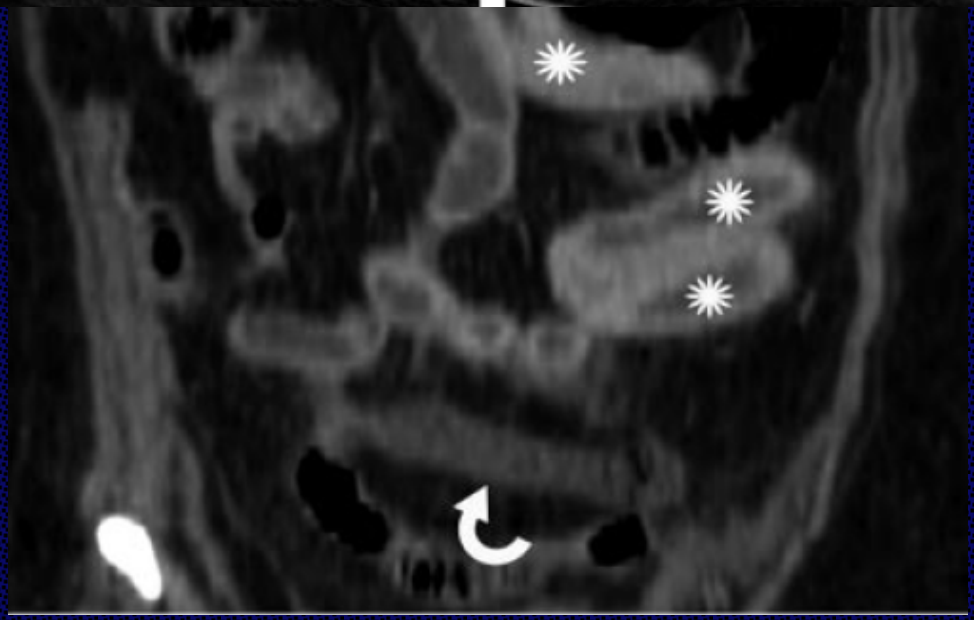

Ruptura mesentérica, com hemorragia activa e completa desvascularização e necrose de segmentos intestinais: segmentos intestinais espessados, hipervasculares, associados a ruptura da parede abdominal e densificação mesentérica.

Lesão Intestinal

Menos específicos

- Espessamento parietal
- Realce parietal anormal
- Achados mesentéricos

- Focos de derrame, ar ou densificação da gordura podem ser secundários a lesão intestinal isolada
- Ar retroperitoneal

  - lesão duodenal

  - lesão da face retroperitoneal do cólon ascendente e descendente

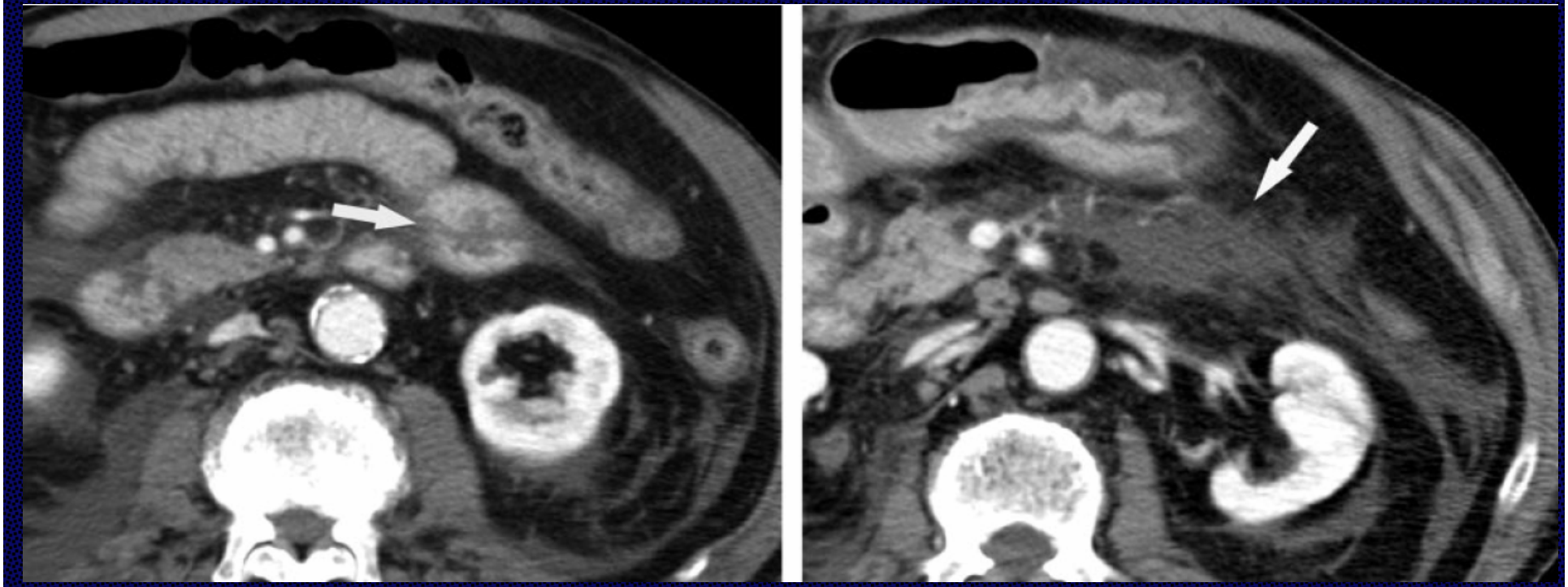

Ruptura jejunal: solução de continuidade na parede jejunal e hematoma mesentérico.

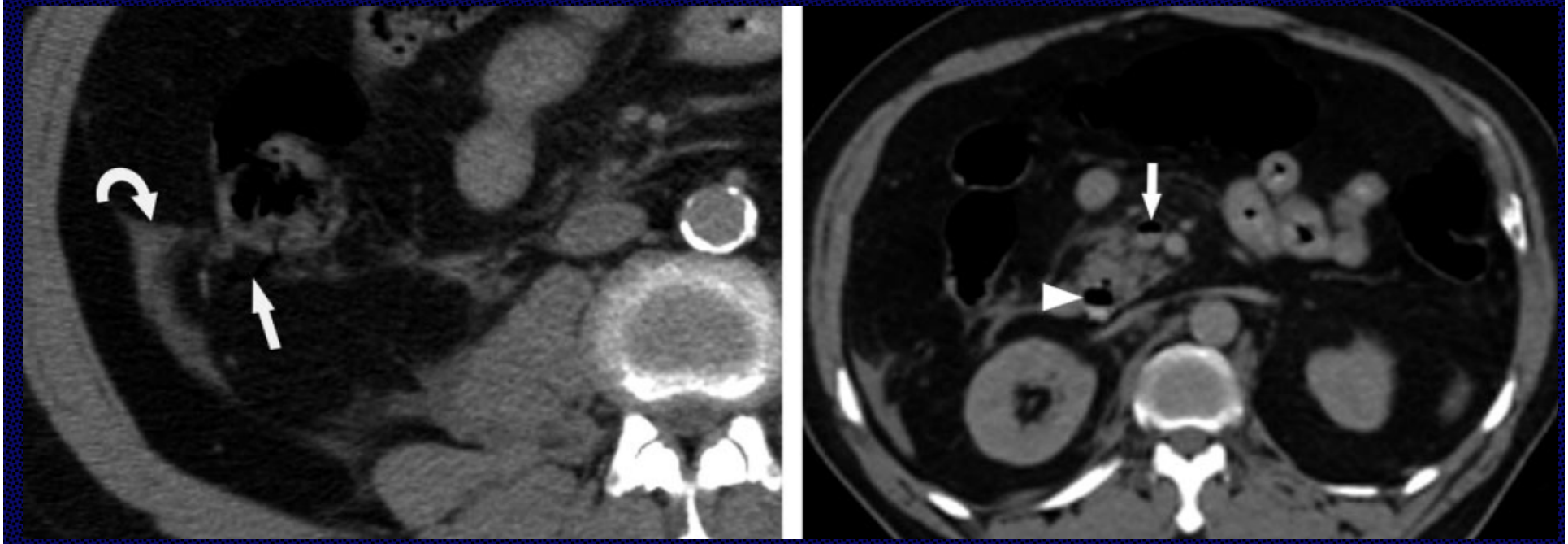

Lesão intestinal e mesentérica (ruptura completa cecal e mesentérica): derrame adjacente ao cego e espessamento da fascia lateroconal, associado a ar na veia mesentérica superior.

Lesão Mesentérica

Sinais Específicos

- Extravasamento mesentérico
- Irregularidade de vasos mesentéricos
- Interrupção de vasos mesentéricos

- Especificidade 100% de lesão mesentérica significativa
- Visto apenas em 17%
- Indicação para laparotomia urgente

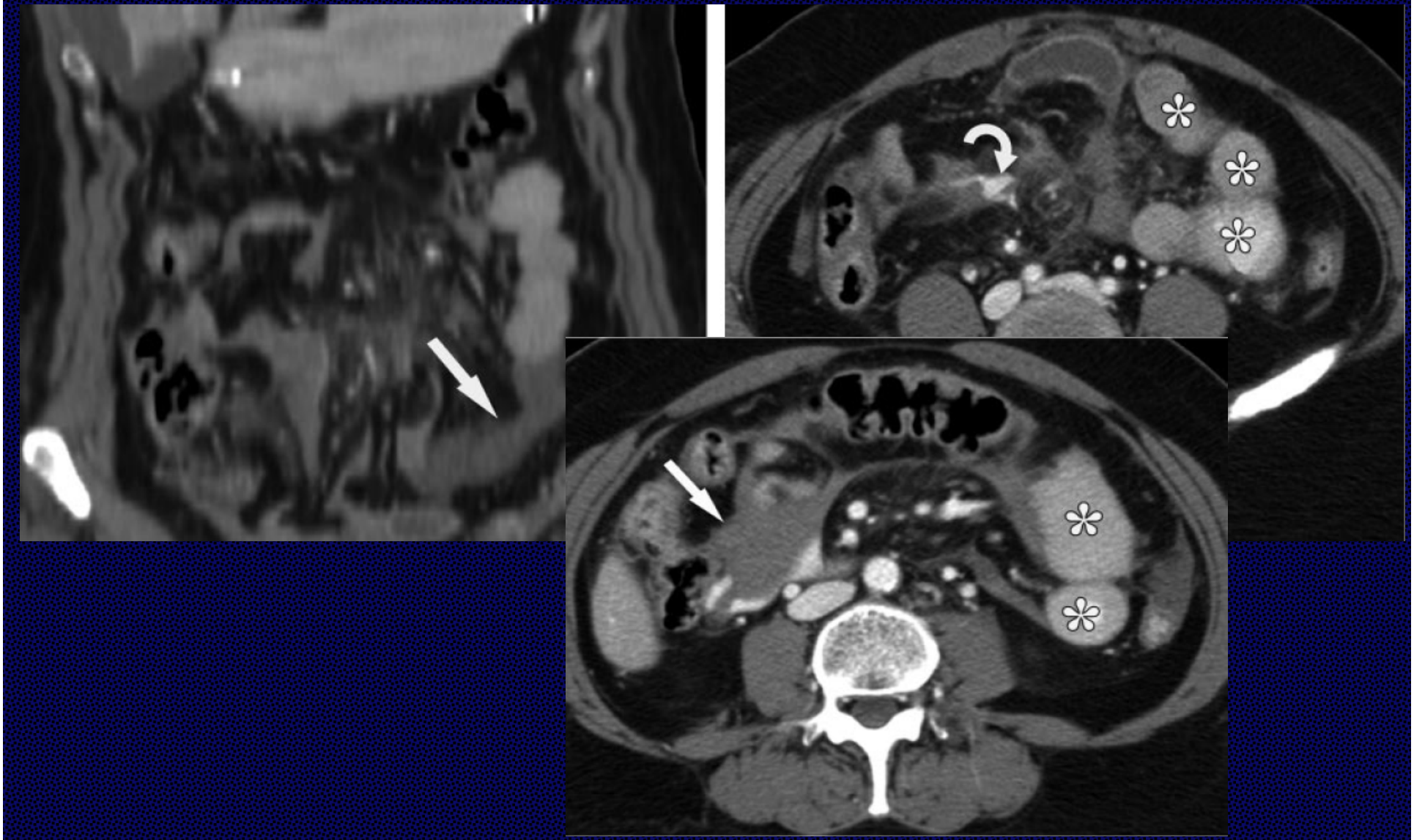

Ruptura mesentérica, com hemorragia activa e segmento intestinal isquémico: ansa intestinal com espessamento parietal, sem efeito de realce, extravasamento de contraste intravenoso e hematoma mesentérico.

Lesão Mesentérica

Sinais Específicos

- **Extravasamento mesentérico**
- Irregularidade de vasos mesentéricos
- **Interrupção de vasos mesentéricos**

- "Beading" vascular
- Indica lesão vascular
- Presente em 39%

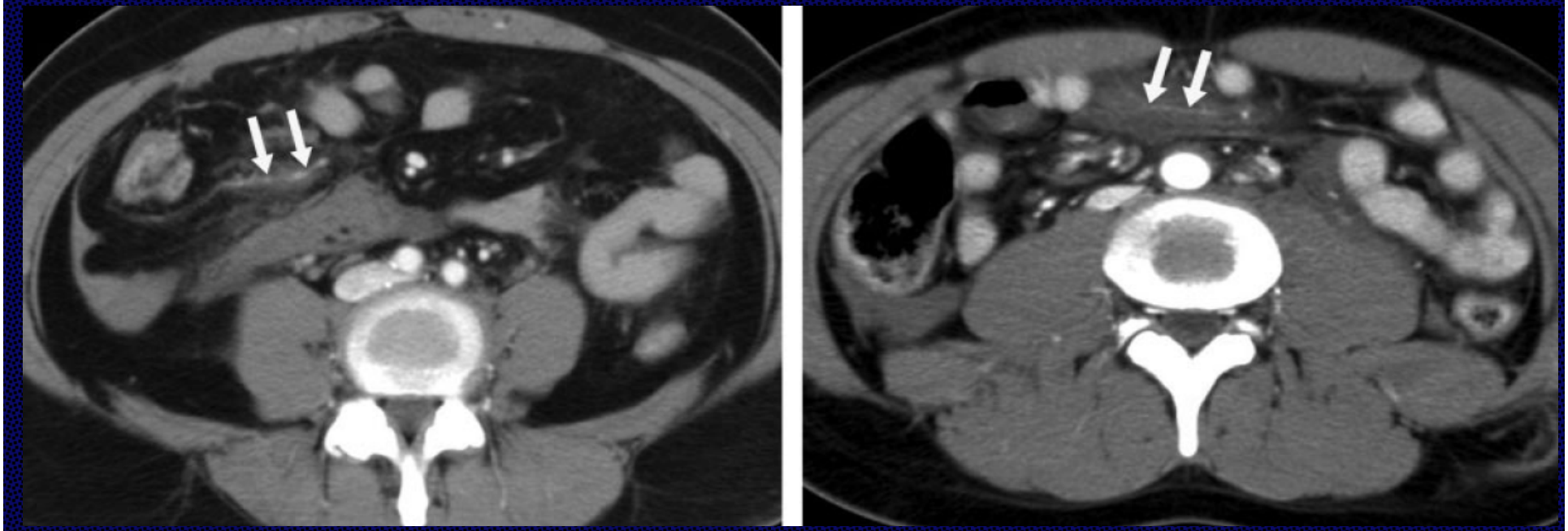

Irregularidade de vasos mesentéricos.

Lesão Mesentérica

Sinais Específicos

- **Extravasamento mesentérico**
- **Irregularidade de vasos mesentéricos**
- Interrupção de vasos mesentéricos

- Indica lesão vascular
- Visto em 35%
- FP em apenas 1 doente

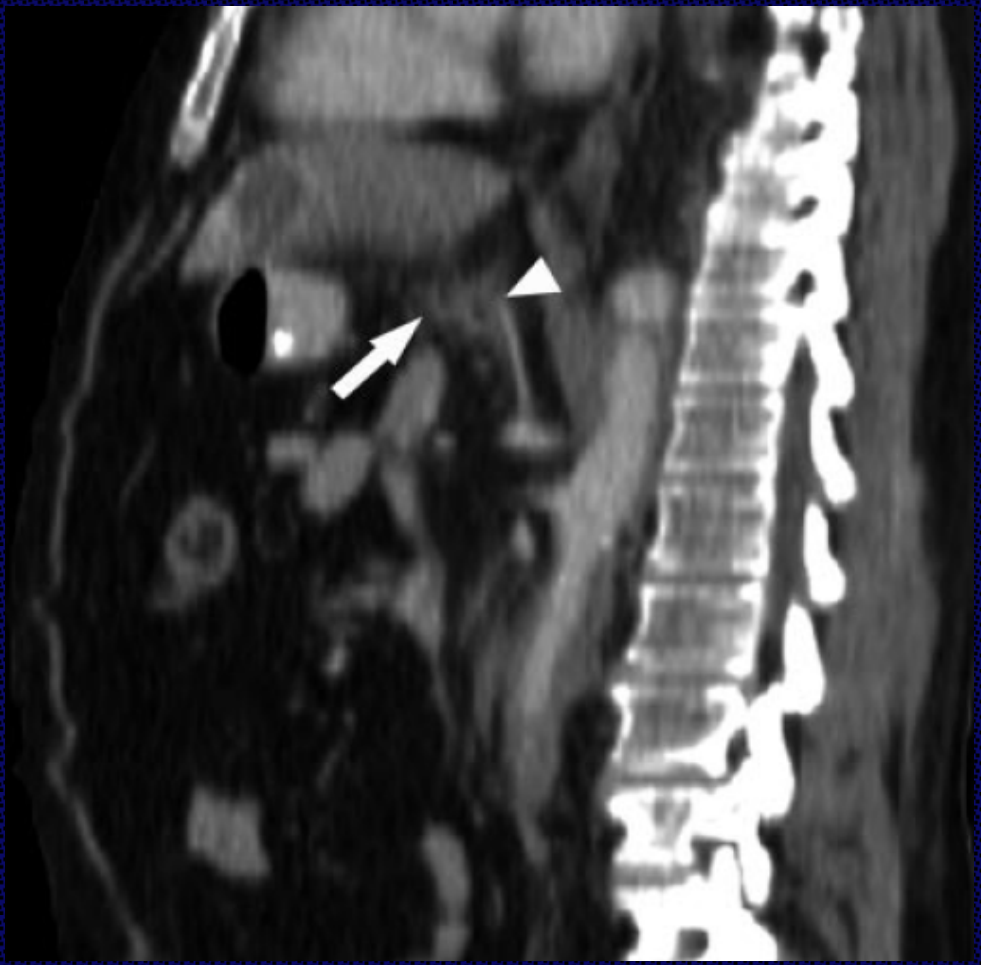

Densificação na retrocavidade dos epiplons, com *interrupção abrupta da artéria gástrica esquerda*.

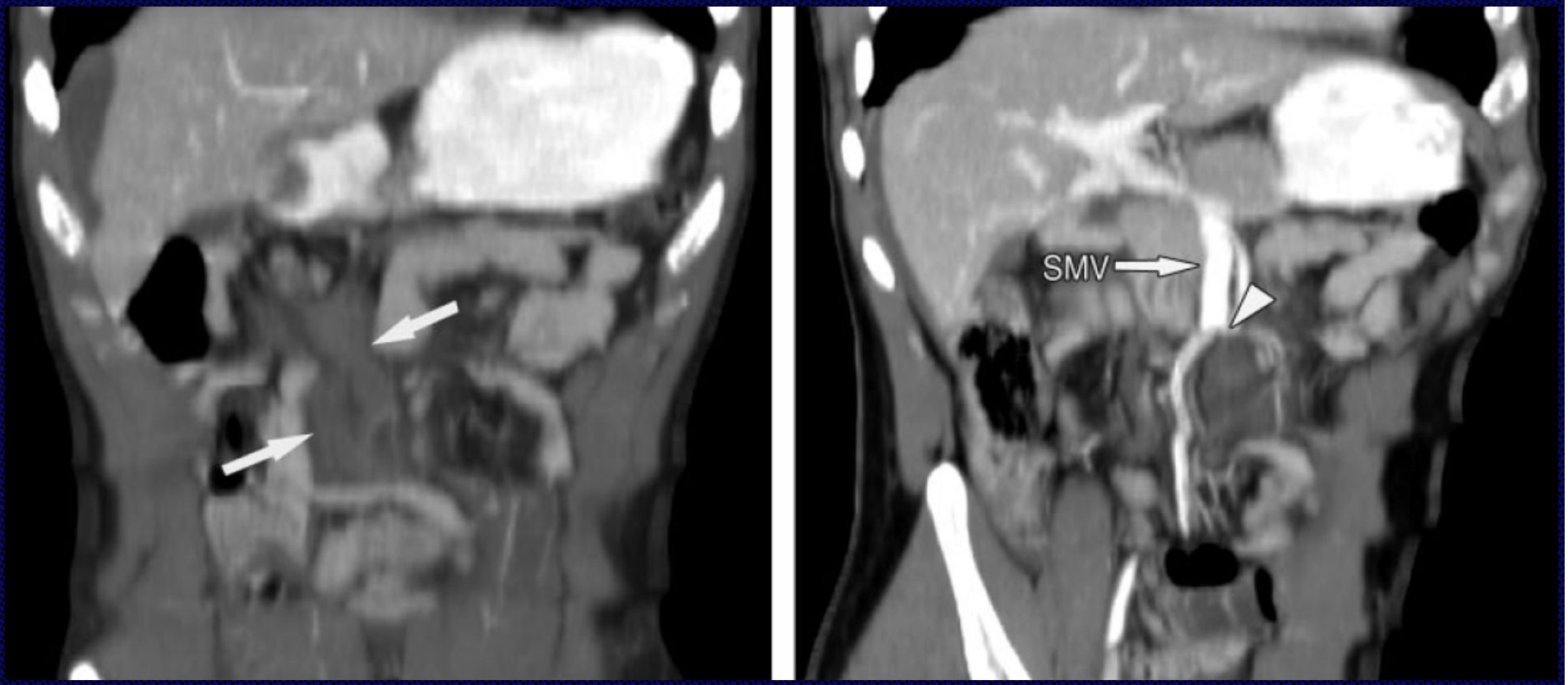

Lesões mesentéricas: hematoma mesentérico e interrupção abrupta de tributárias da veia mesentérica superior.

Lesão Mesentérica

Menos específicos

- Infiltração mesentérica
- **Hematoma mesentérico**
- **Achados intestinais**

- Pode indicar lesão mesentérica com ou sem lesão da parede intestinal
- Sinal com maior sensibilidade para lesão mesentérica (69%), mas inespecífico
- Mesenterite retráctil diferenciado pelo contorno bem definido e presença de gânglios achatados circundado por halo

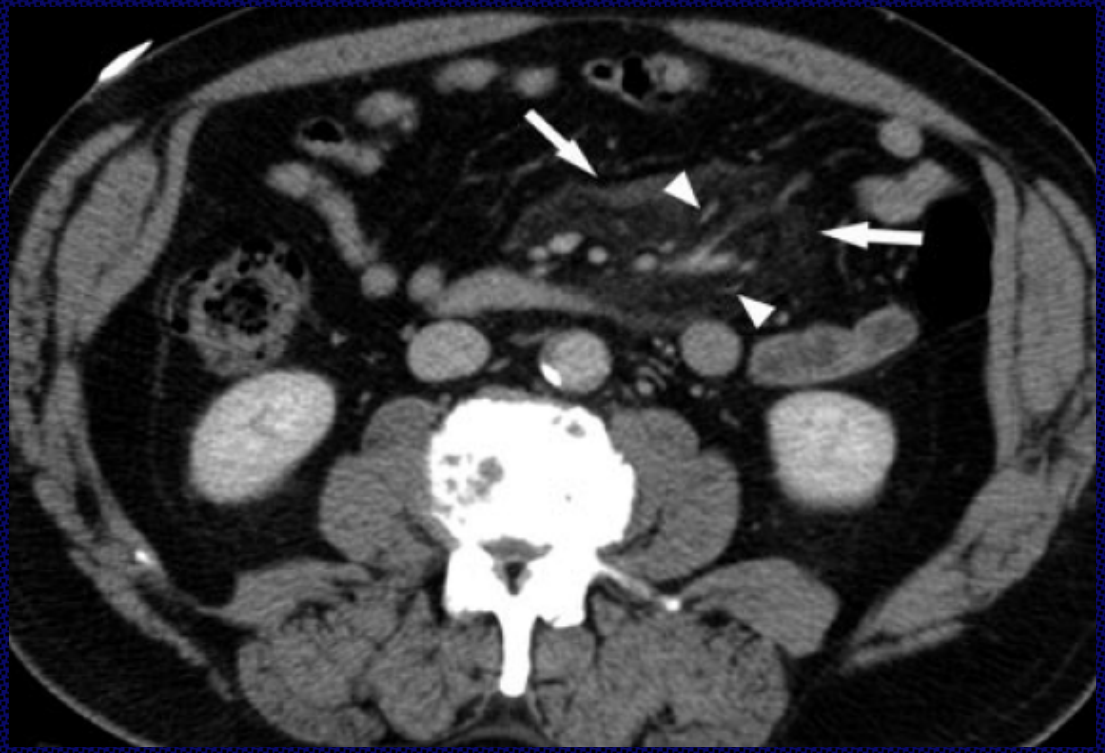

Mesenterite retráctil simulando lesão mesentérica: densificação bem definida na raíz do mesentério, associada a gânglios linfáticos achatados, circundados por halos de hipoatenuação.

Lesão Mesentérica

Menos específicos

- Infiltração mesentérica
- Hematoma mesentérico
- Achados intestinais

- Indica laceração de vaso mesentérico (presente em 39%)
- Específico para lesão mesentérica
- Não determina indicação cirúrgica (sem hemorragia activa)

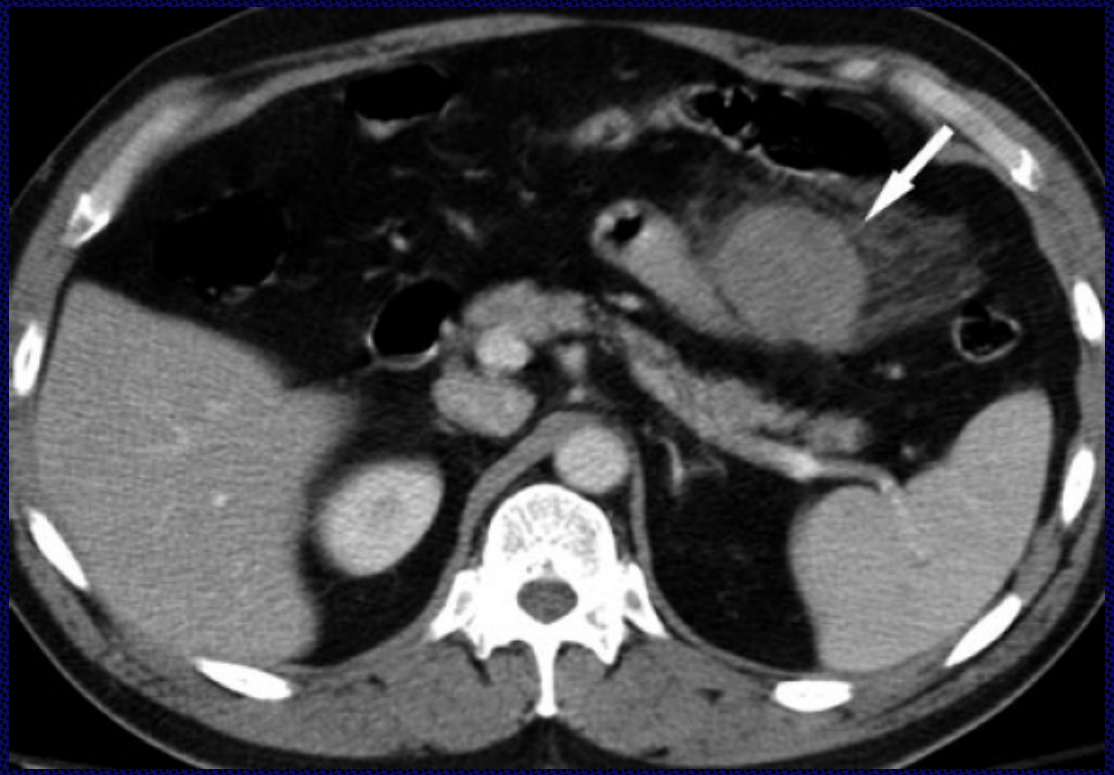

Lesão mesentérica: hematoma circundado por densificação da gordura adjacente.

Lesão Mesentérica

Menos específicos

- Infiltração mesentérica
- Hematoma mesentérico
- Achados intestinais

- Espessamento parietal (49%)
- Realce anormal (35%)

  podem ser secundários a lesão mesentérica, indicando compromisso vascular
- Isquémia secundária a lesão mesentérica pode não ser evidente numa fase inicial

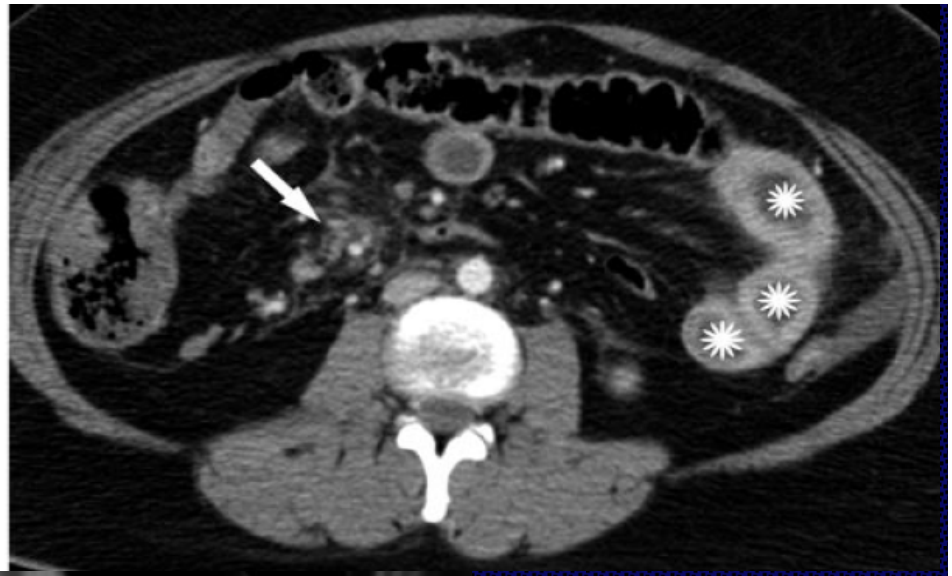

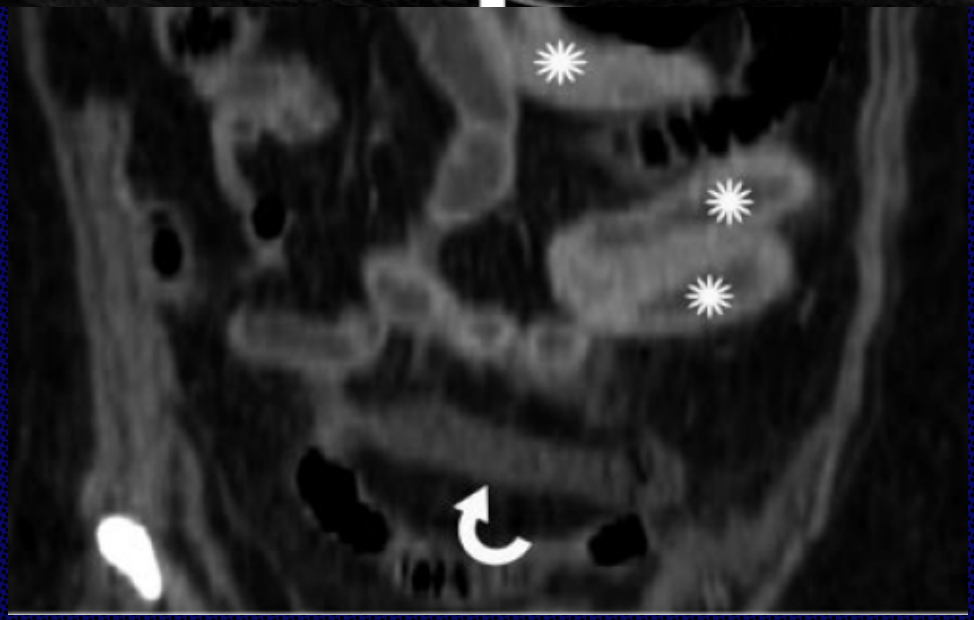

Ruptura mesentérica, com hemorragia activa e completa desvascularização e necrose de segmentos intestinais: segmentos intestinais espessados, hipervasculares, associados a ruptura da parede abdominal e densificação mesentérica.

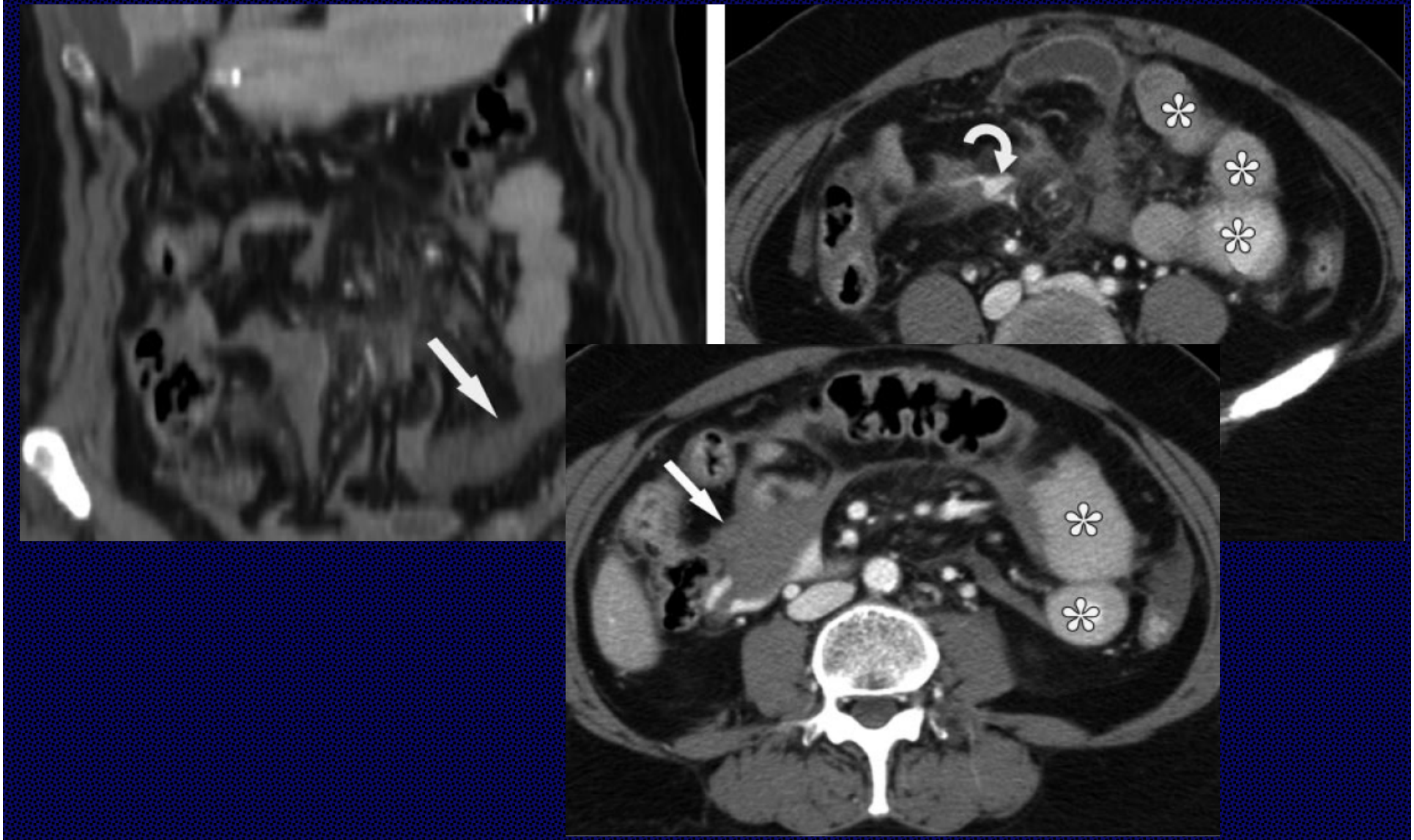

Ruptura mesentérica, com hemorragia activa e segmento intestinal isquémico: ansa intestinal com espessamento parietal, sem efeito de realce, extravasamento de contraste intravenoso e hematoma mesentérico.

Achados Comuns

- Derrame peritoneal e retroperitoneal
- **Lesão parede abdominal**

- Presente em 93%
- Especificidade baixa, pela presença de lesão concomitante
- Localização pode indicar o local da lesão traumática
- A presença de hemoperitoneu na ausência de lesão de orgão sólido deve levantar a suspeita de lesão intestinal ou mesentérica

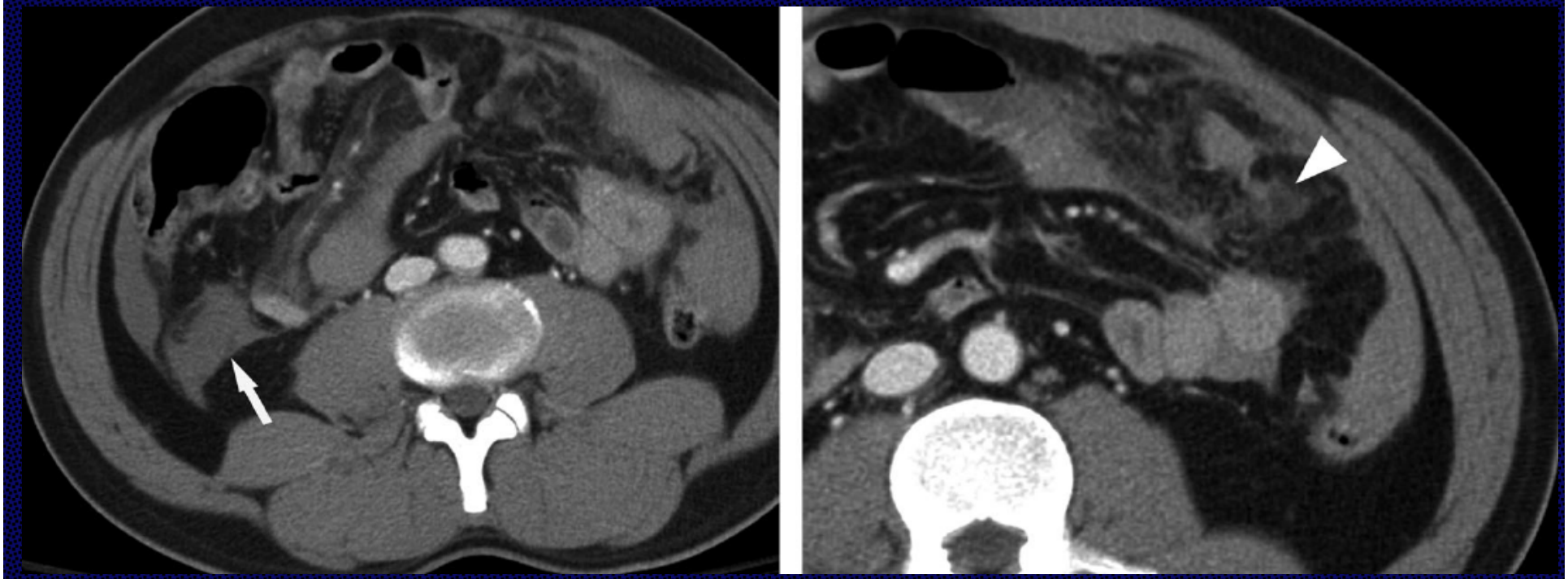

Lacerações mesentéricas: hematoma retroperitoneal, adjacente ao cego e densificação da gordura epiplóica.

Achados Comuns

- **Derrame peritoneal e retroperitoneal**
- Lesão parede abdominal

- Associação significativa entre lesão da parede abdominal e traumatismo mesentérico ou intestinal
- Lesões

  - hematoma

  - ruptura

  - sinal do cinto de segurança: densificação da gordura sc nesse trajecto

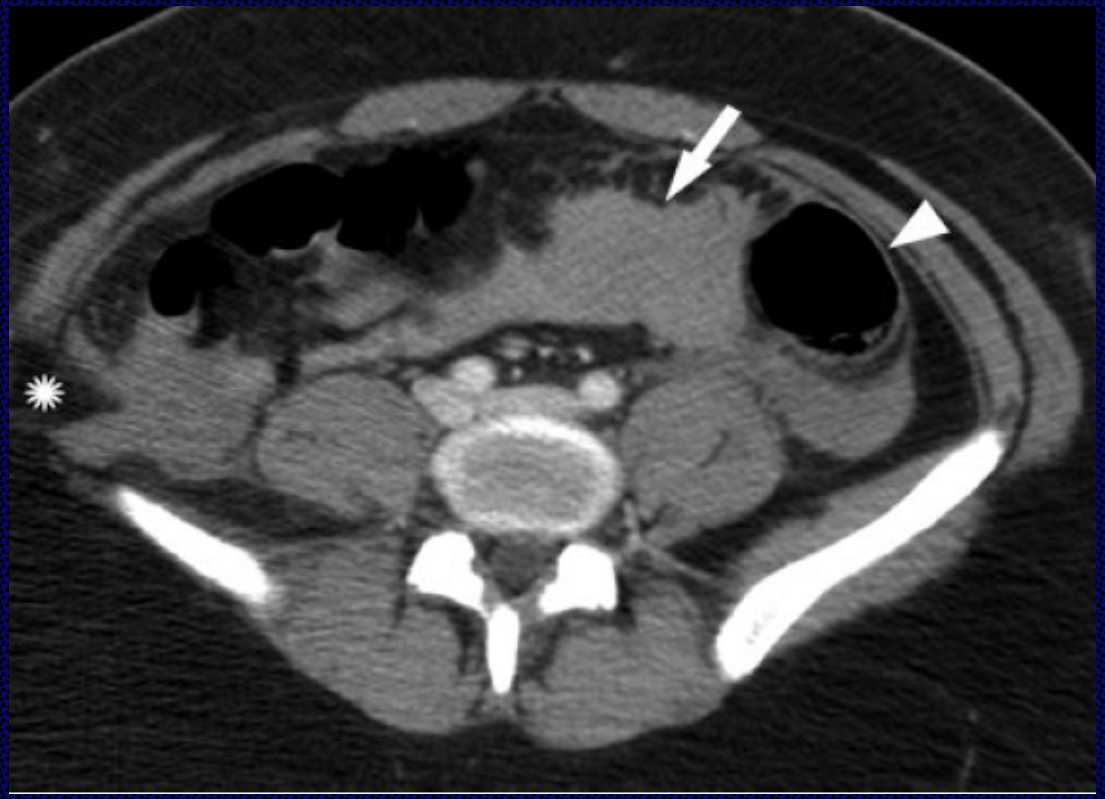

Avulsão do mesocólon sigmóide associado a isquémia segmentar: hematoma no mesocólon sigmóide, aparência normal do cólon sigmóide (FN) e ruptura da parede abdominal.

Conclusões

Sinais Muito Específicos

- Defeitos parede intestinal
- Ar livre peritoneal, mesentérico, retroperitoneal
- Contraste oral extraluminal
- Extravasamento CIV
- Enfarte intestinal
- Irregularidade dos vasos mesentéricos
- Terminação abrupta vasos mesentéricos

Sensibilidade baixa…!!!

Lesão Significativa

Laparotomia Urgente

Conclusões

Sinais Menos Específicos

- Espessamento parietal focal
- Hematoma mesentérico
- Derrame mesentérico focal
- Densificação gordura

Quando Únicos

Avaliação Clínica

Re-avaliação TC 6-8 horas após