CLÍNICA UNIVERSITÁRIA DE IMAGIOLOGIA
HOSPITAIS DA UNIVERSIDADE DE COIMBRA

Director: Prof. Dr. Filipe Caseiro Alves

Termoablação por radiofrequência do carcinoma hepatocelular: avaliação do sucesso da terapêutica com ecografia com contraste

***AJR* 2006; 186:S287-S295**

Marcus J. Dill-Macky1,2, Murray Asch1, Peter Burns3 and Stephanie Wilson1

1 Department of Medical Imaging, University Health Network/Mount Sinai Hospital, Toronto, Ontario, Canada.
2 Princess Margaret Hospital 3-923, University of Toronto, 610 University Ave., Toronto, Ontario M5G 2M9, Canada.
3 Sunnybrook and Women's College Health Sciences Centre, Toronto, Ontario, Canada.

Introdução

- doentes com neoplasia hepática sem condições para transplante ou ressecção cirúrgica podem beneficiar de tratamento minimamente invasivo potencialmente curativo ou paleativo

- a **ablação por radiofrequência** pode alcançar estes objectivos destruindo o tumor in vivo por efeitos térmicos nos tecidos

- correntes de alta frequência levam a agitação dos iões nos tecidos resultando em calor suficiente para provocar **necrose de coagulação**

- o objectivo é o de destruir o tumor e um halo de tecido peri-lesional

- os doentes podem ter vários tratamentos numa sessão permitindo assim a destruição total do tumor quando um procedimento não é suficiente

Introdução

- a terapêutica pode ser monitorizada com **ecografia** ou com **RM** e **TC** quando se tratam de lesões ocultas à ecografia

- durante o procedimento desenvolve-se um cone de sombra ao redor do catéter devido à formação de gás por efeitos térmicos

- este cone de sombra limita a avaliação ecográfica, verificando-se uma correlação pobre entre o tamanho da lesão em ecografia e o tamanho real

Introdução

- **a interpretação das imagens logo após o procedimento constitui um desafio:**

Hiperémia reactiva e shunts arteriovenosos → áreas hipervasculares nas margens da lesão > difícies de diferenciar de tumor hipervascular residual

- imagiologia pós-procedimento é geralmente realizada 2 semanas após

- a capacidade de detectar **doença residual** logo após o procedimento, permitindo assim novo tratamento na mesma sessão, poderia potencialmente reduzir o número de ablações falhadas

- **ECOGRAFIA** → técnica ideal:

  disponibilidade

  facilidade de uso

  barata

Introdução

- os agentes de contraste ecográfico permitem a identificação de áreas de realce tal e qual como na TC e RM

- permitem a identificação da vascularização em tempo real

Este estudo foi desenvolvido para investigar a utilidade da ecografia hepática com contraste imediatamente após o procedimento na avaliação do sucesso da termoablação do hepatocarcinoma

Material e métodos

- entre Dezembro de 2002 e Fevereiro de 2004 foram recrutados **23** doentes com lesões hepáticas hipervasculares (clinicamente HCC) para radiofrequência

- **4 foram excluídos**:

Dois abandonaram o follow up

Reacção alérgica civ

Um recusou

- **19 restantes**:

15 ♂

4 ♀

43-88 anos

Média 64 anos

Material e métodos

- três lesões eram recorrência localizada de um tumor previamente ablado
- todas as lesões biopsadas
- total de **22 lesões**; 1.5 – 3.7cm
- 14 lesões provadas HCC
- 8 das 22 lesões não tinham evidência de neoplasia na histologia
- nestes casos o diagnóstico foi feito através de alterações imagiológicas típicas de HCC na TC (4/8) ou na RM (4/8) com ↑ alfa fetoproteína

Técnica de radiofrequência

- doentes sem condições cirúrgicas
- ponte para o transplante hepático
- sem doença extrahepática
- ≤ **3** lesões
- ≤ **4cm**
- expectativa de vida superior a **6** meses
- sem alterações da coagulação

Técnica de radiofrequência

- RF 3000 Boston Scientific®
- elétrodos Levine® com 2 a 4 cm Ø
- colocação do elétrodo guiada por ecografia ou TC

Imagiologia

- todos os doentes foram avaliados com ecografia com contraste imediatamente **antes** e **1 hora após** a ablação

- após 2 semanas os doentes regressavam para TC ou RM de follow up, altura em que se repetia a ecografia com contraste

Ecografia com contraste

- **Definity** ® (Bristol-Myers Squibb): agente de contraste ecográfico constituído pelo gás perfluorocarbono envolto por uma camada fosfolipídica

- **1.3ml**

- **ATL 5000** (Advanced Technology Laboratories) com software específico para o contraste, permitindo imagens com baixo índice mecânico usando a técnica de inversão de pulso

- **MI** - 0.1 – 0.2

- imagens gravadas no PACS em formato cine loop - estudo realizado com o doente em inspiração profunda com avaliação da lesão e do parênquima circundante

Protocolo da ecografia com contraste

- plano óptimo para visualização da lesão → marcado na pele

- parâmetros da imagem contraste específica ajustados: ex. Foco inferiormente à lesão

- imagens de base antes da administração de contraste

- administração do contraste: 1.3ml em bólus seguido de 10ml soro fisiológico

- veia flexura braço com catéter 20G

- observação do figado em tempo real e durante a fase arterial

Protocolo da ecografia com contraste

- vídeo em fase portal e tardia

- permitida segunda dose de contraste após destruição das microbolhas previamente administradas com elevado índice mecânico

Tomografia computorizada

- aparelho multicorte GE Healthcare

- 200 mL (2 mL/kg) de civ (iodixanol, Visipaque 270, Amersham Health) administrado a 5 mL/sec

- fase arterial e portal

Ressonância Magnética

- 1.5 T Signa, GE Healthcare

- fase arterial, portal e de equilíbrio após Gad

Avaliação das imagens

- três radiologistas com experiência no uso da ecografia com contraste, TC e RM

- a ecografia pós-procedimento foi comparada à ecografia, TC ou RM pré procedimento

- a **adequação técnica**, a **zona alvo de ablação** e a **identificação de doença residual** foram avaliadas independentemente por cada Radiologista e os resultados avaliados por consenso

- ecografia, TC e RM de follow up foram avaliados independentemente

- a **zona alvo** foi avaliada comparando directamente a posição na ecografia da zona de ablação em fase portal com as imagens pré-procedimento

- a **doença residual** foi identificada como pequenas áreas de realce em fase arterial, de morfologia nodular, não circunferenciais, na margem de ablação

Resultados

SUCESSO TÉCNICO

- apenas uma ecografia pós-procedimento foi considerada inadequada por excesso de interposição gasosa

AVALIAÇÃO DA ZONA ALVO

- os resultados da ecografia pós-procedimento concordaram com a TC e RM em 76% das lesões:

Sensibilidade de 88%

Especificidade de 40%

VPP de 82%

VPN de 50%

Resultados

AVALIAÇÃO DA ZONA ALVO

- os resultados da ecografia follow-up concordaram com a TC e RM em 82% das lesões:

Sensibilidade de 88%

Especificidade de 67%

VPP de 88%

VPN de 67%

Resultados

IDENTIFICAÇÃO DA LESÃO RESIDUAL

- TC e RM follow-up detectaram doença residual em **6** das 22 lesões

- 9 – 25mm **Ø**

- ecografia detectou doença residual em **2** lesões no pós-procedimento e em **6** no follow-up

- os resultados da ecografia pós-procedimento concordaram com a TC e RM em 81% das lesões:

Sensibilidade de 40%

Especificidade de 94%

VPP de 66%

VPN de 83%

Resultados

IDENTIFICAÇÃO DA LESÃO RESIDUAL

- os resultados da ecografia follow-up concordaram com a TC e RM em 91% das lesões:

Sensibilidade de 83%

Especificidade de 94%

VPP de 83%

VPN de 94%

- nos casos em que a TC mostrou doença residual não detectada na ecografia, os filmes foram revistos para determinar se de facto havia mas não teria sido detectada

- apenas num caso não se detectou doença residual

Resultados

IDENTIFICAÇÃO DA LESÃO RESIDUAL

- **resultados ajustados:**

Ecografia pós-procedimento:

Sensibilidade de 75%

Especificidade de 94%

VPP de 75%

VPN de 94%

Ecografia follow-up

Sensibilidade de 100%

Especificidade de 94%

VPP de 86%

VPN de 94%

Validação dos resultados

- informação de follow up foi obtida em 17 das 22 lesões

- dois **transplantados**:

  → Um mês após o procedimento mostrava doença residual com 1.5cm não detectada por imagem

  → Três meses após confirmava doença residual

- **TC e RM follow-up** foram realizadas entre **3 a 13 meses** após o procedimento para os 15 doentes restantes → num doente tornou-se evidente crescimento de lesão residual não detectada anteriormente

- a referência standard teve assim 9% de falsos negativos (2/22)

Discussão

- taxas de **recorrência** local após termoablação são elevadas – **1.3 a 50 %**

- a habilidade de detectar doença residual em tempo real é crítica para o sucesso do tratamento

- **ecografia com contraste** poderia ser o método ideal para esta monitorização em tempo real

- método que pode guiar o procedimento evitando assim a movimentação do doente

- o desenvolvimento dos contrastes em ecografia oferece a promessa de um método viável e promissor para a distinção entre tumor viável vascularizado e tecido termoablado

Discussão

- as primeiras séries usando um contraste de primeira geração (SH U 508A, **Levovist**, Schering) mostraram uma melhoria na sensibilidade em relação à ecografia com o modo B

- **sensibilidade variava entre 30 e 100%**

Choi D, Lim HK, Kim SH, et al. **Hepatocellular carcinoma** treated with percutaneous radio-frequency ablation: usefulness of power Doppler US with a microbubble **contrast** agent in evaluating therapeutic response—preliminary results. *Radiology* 2000; 217:558 -563

Cioni D, Lencioni R, Rossi S, et al. Radiofrequency thermal ablation of **hepatocellular carcinoma**: using **contrast-enhanced** harmonic power Doppler sonography to assess treatment outcome. *AJR* 2001; 177:783 -788

Discussão

- **levovist** – microbolhas frágeis e instáveis,

- usado com elevados índices mecânicos - a imagem é realizada enquanto o agente é destruído

- adequado para a detecção de metástases hepáticas mas muito limitado na avaliação vascular de eventual doença residual

- foi a introdução dos **agentes de contraste de segunda geração** (perfluorocarbonos) que alertou para o potencial desta técnica para a monitorização da termoablação

- a introdução de novas técnicas de imagem elevou os valores de sensibilidade para **83 – 90%**

Wen YL, Kudo M, Zheng RQ, et al. Radiofrequency ablation of **hepatocellular carcinoma**: therapeutic response using **contrast-enhanced** coded phase-inversion harmonic sonography. *AJR* 2003; 181:57 -63

Discussão

- a interpretação das imagens é dificil

- na margem da lesão a hipervascularização produzida pela resposta tecidular ou por shunts arteriovenosos pode ser dificil de distinguir de tumor residual hipervascular

- **hiperémia reactiva** – espessamento regular em anel

- as alterações de perfusão e a hiperémia reactiva tornam-se ocultas em fase portal

- fase arterial após o procedimento mostrando a hipervascularização marginal reactiva

- alterações da perfusão local

- vaso redisual atravessando a lesão

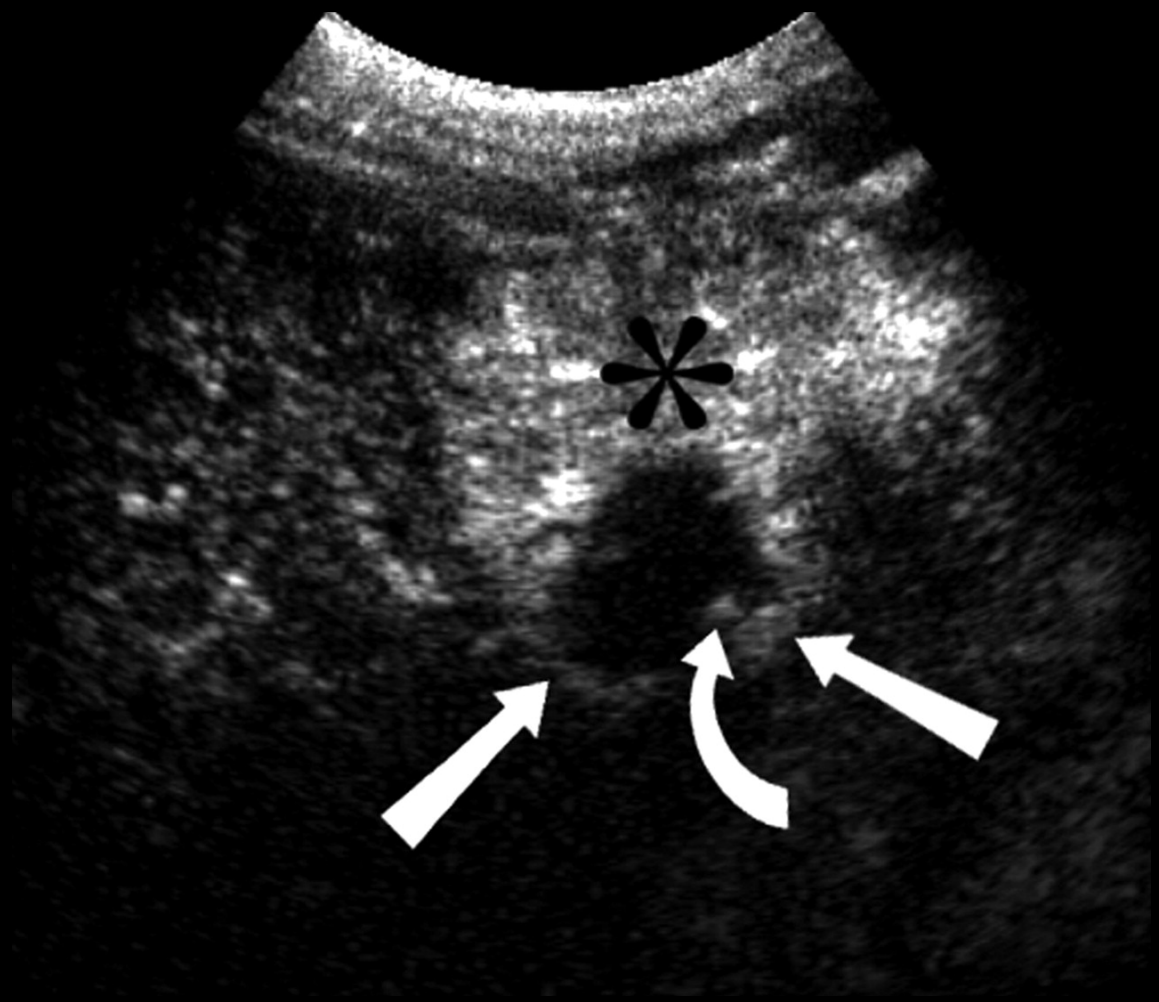

▪ as alterações da perfusão e a hipervascularização marginal reactiva não são visíveis em fase portal

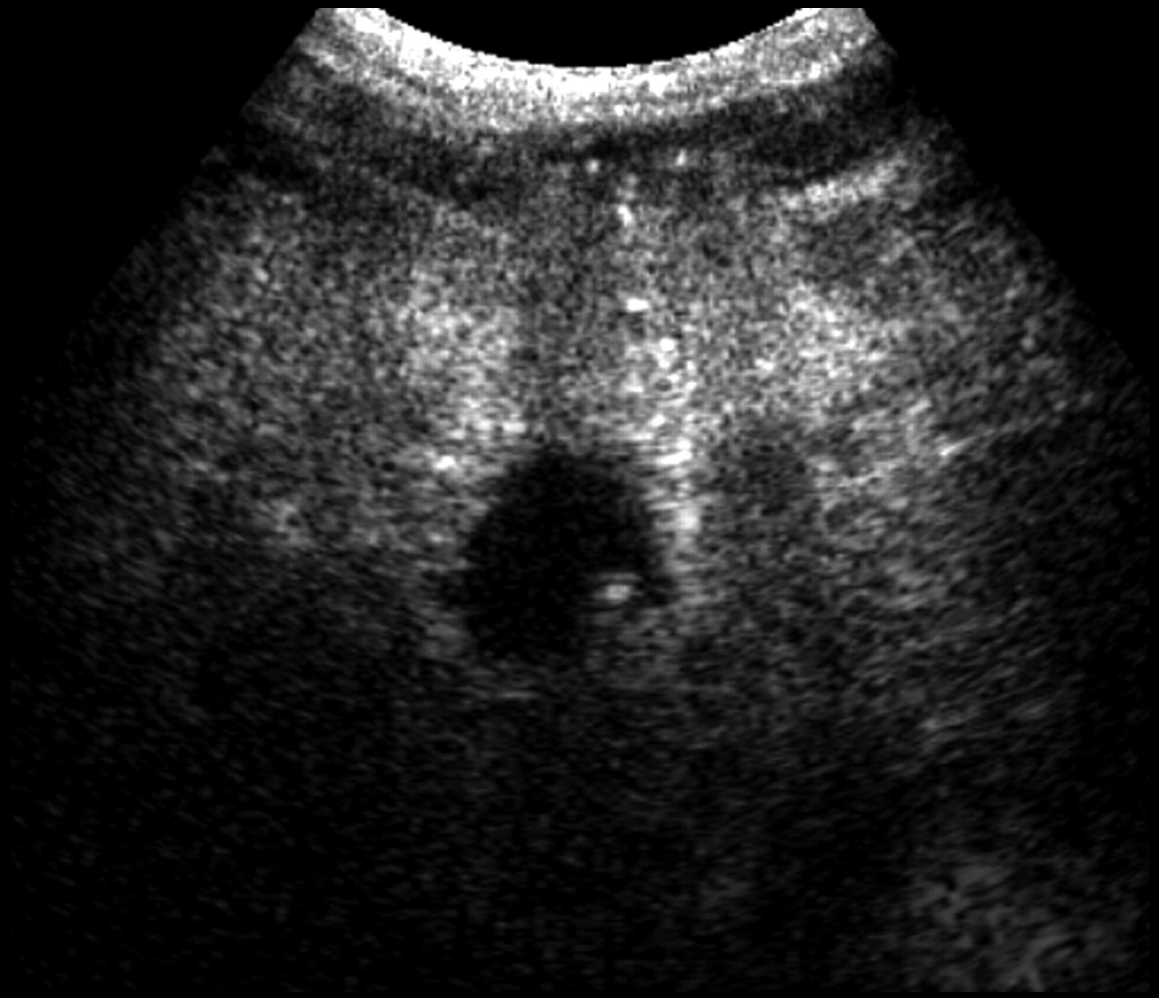

- TC fase arterial 2 semanas após o procedimento mostrando alterações da perfusão

- hiperémia reactiva já não é detectada

- sem lesão tumoral residual visível

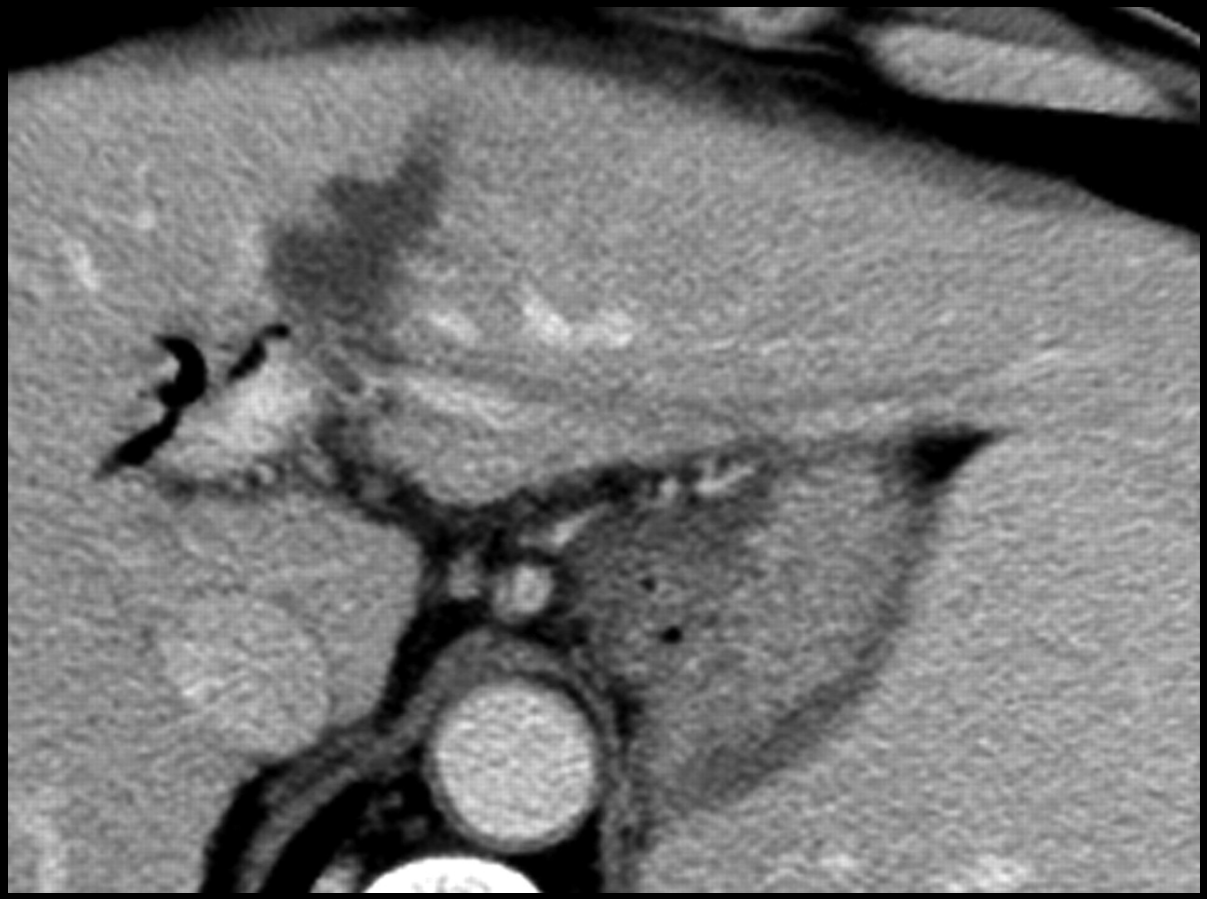

Discussão

Tumor residual

- realce periférico focal ou irregular em fase arterial

- na fase portal e tardia verifica-se uma lavagem do produto de contraste

- nódulo hipervascular

▪ lavagem do produto de cpntraste em fase portal

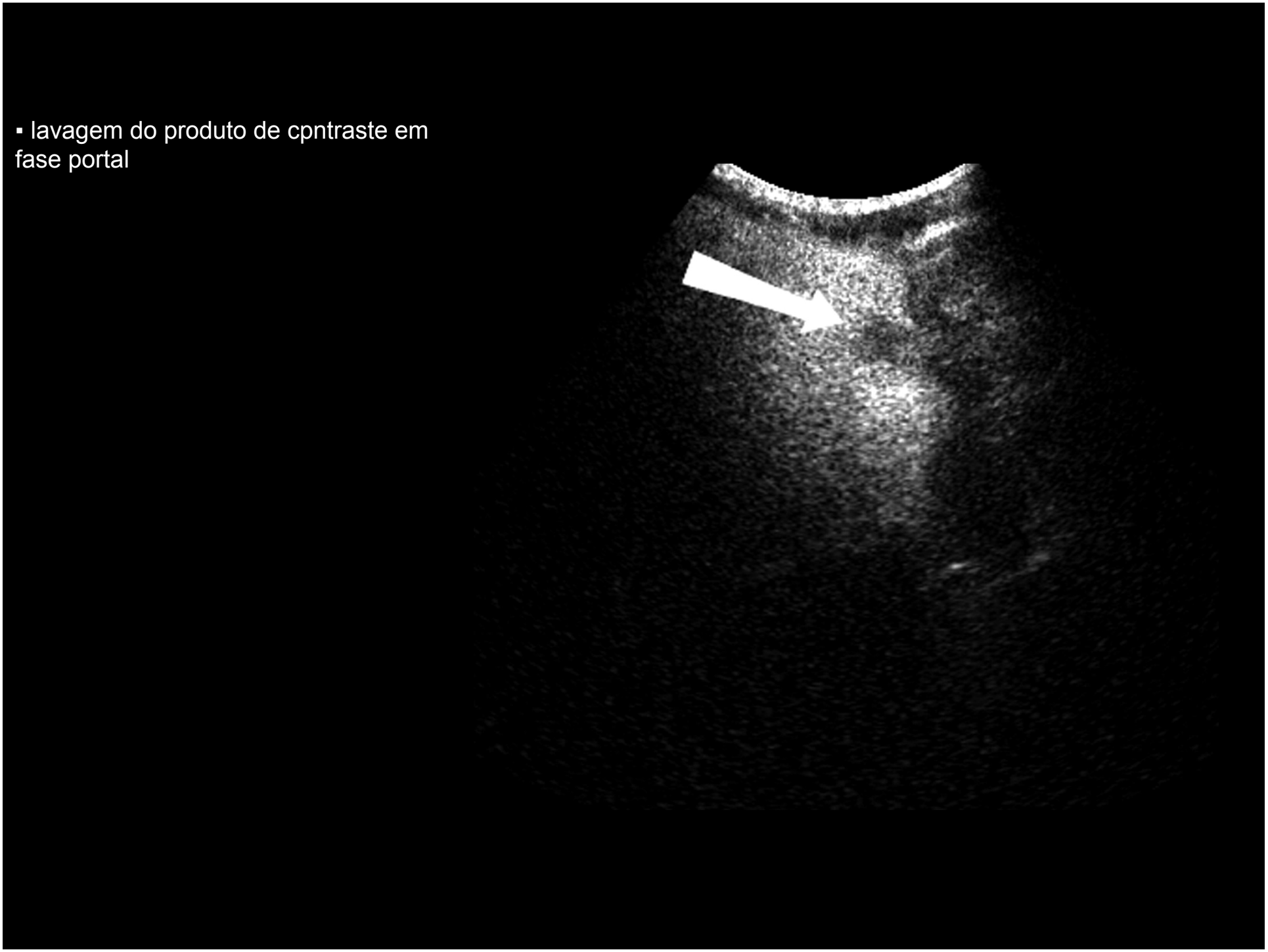

▪ fase arterial confirmando a doença residual

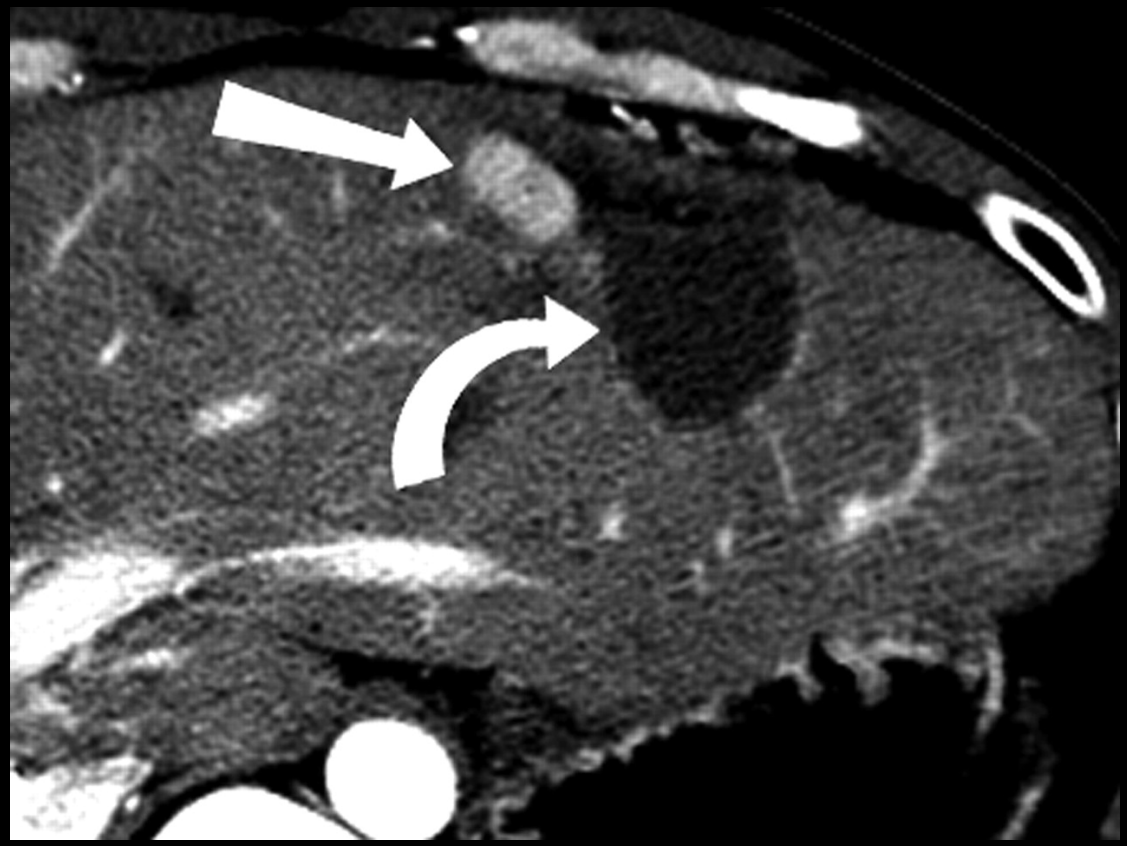

- fase portal

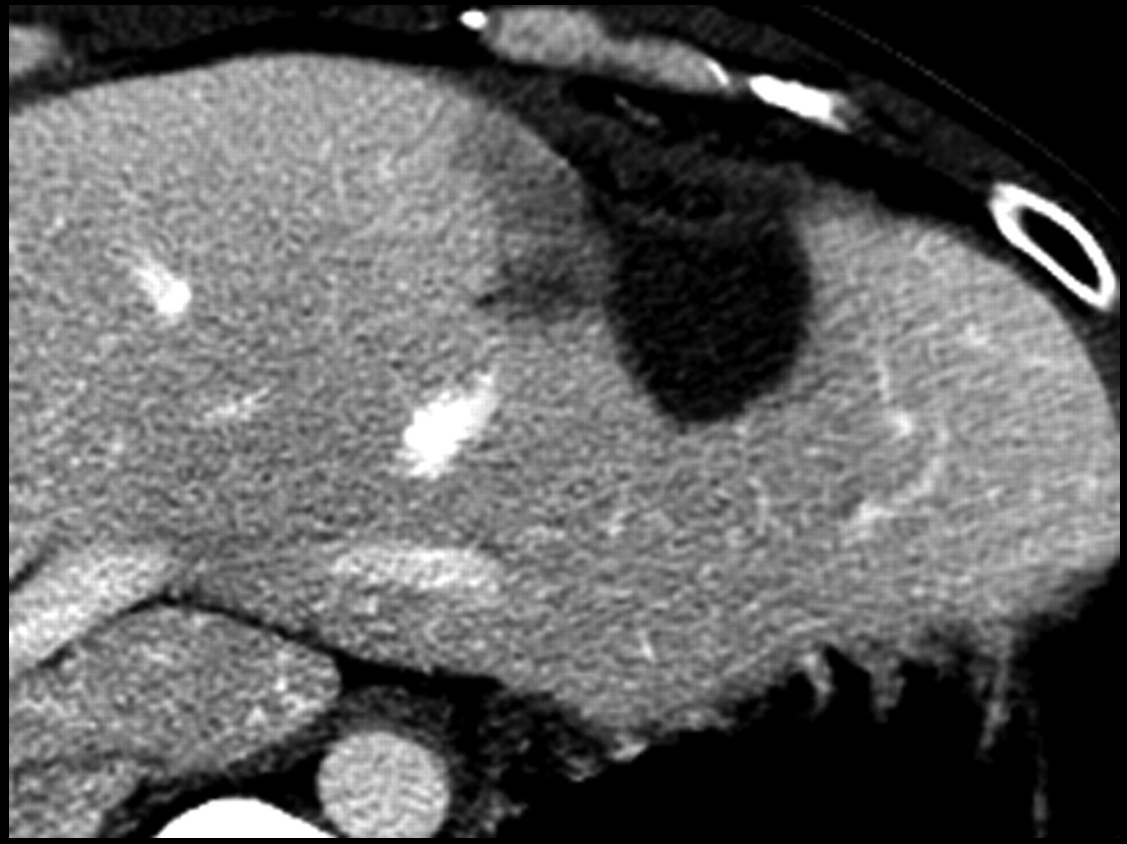

Discussão

- a fase portal e tardia mostram a posição e o tamanho da zona ablada como uma área geográfica sem realce

- em **duas** das seis lesões identificadas como tendo doença residual verificou-se **realce em fase arterial seguido de lavagem em fase portal**

- em **quatro** lesões não se detectou lavagem do contraste. A doença residual teve origem na periferia da lesão

- não havia lavagem do contraste antes da termoablação – havia sim realce pseudocapsular

Discussão

- a maior dificuldade da ecografia com contraste no pós procedimento imediato advém de dificuldades técnicas devido a artefactos como a formação de gás e a ausência de colaboração dos doentes

- após o procedimento os doentes estão menos colaborantes na cooperação com o operador – dor e efeitos da anestesia

- gás formado por processos de cavitação nos tecidos aquecidos e gás introduzido durante o procedimento

- estes artefactos podem persistir **15 a 180 min.**

- na experiência dos autores um intervalo de cerca de **20 a 40 min** foi suficiente para realizar um estudo diagnóstico adequado

Discussão

- o exame pós procedimento imediato constitui potencialmente a aplicação clínica mais relevante da ecografia com contraste

- a **especificidade de 94%** é clinicamente útil → em doentes nos quais é detectada doença residual a ecografia com contraste pode tornar o tratamento **completo** e assim mais eficaz

- apenas um doente constituiu um falso positivo na ecografia pós procedimento e de follow up

  → Retrospectivamente verificou-se que se deveu a uma interpretação errada de um vaso marginal

- um estudo tecnicamente inadequado

  → Procedimento muito longo com formação de grande quantidade de gás

Discussão

- falsos negativos em três ecografias pós procedimento e num exame follow-up

- em três casos a doença residual foi diagnosticada retrospectivamente ilustrando assim a dificuldade da avaliação das imagens

▪ doença residual manifestada como uma pequena área de hipervascularização residual não detectada pós procedimento

▪ em fase portal não é possível distinguir a doença residual do parênquima circundante

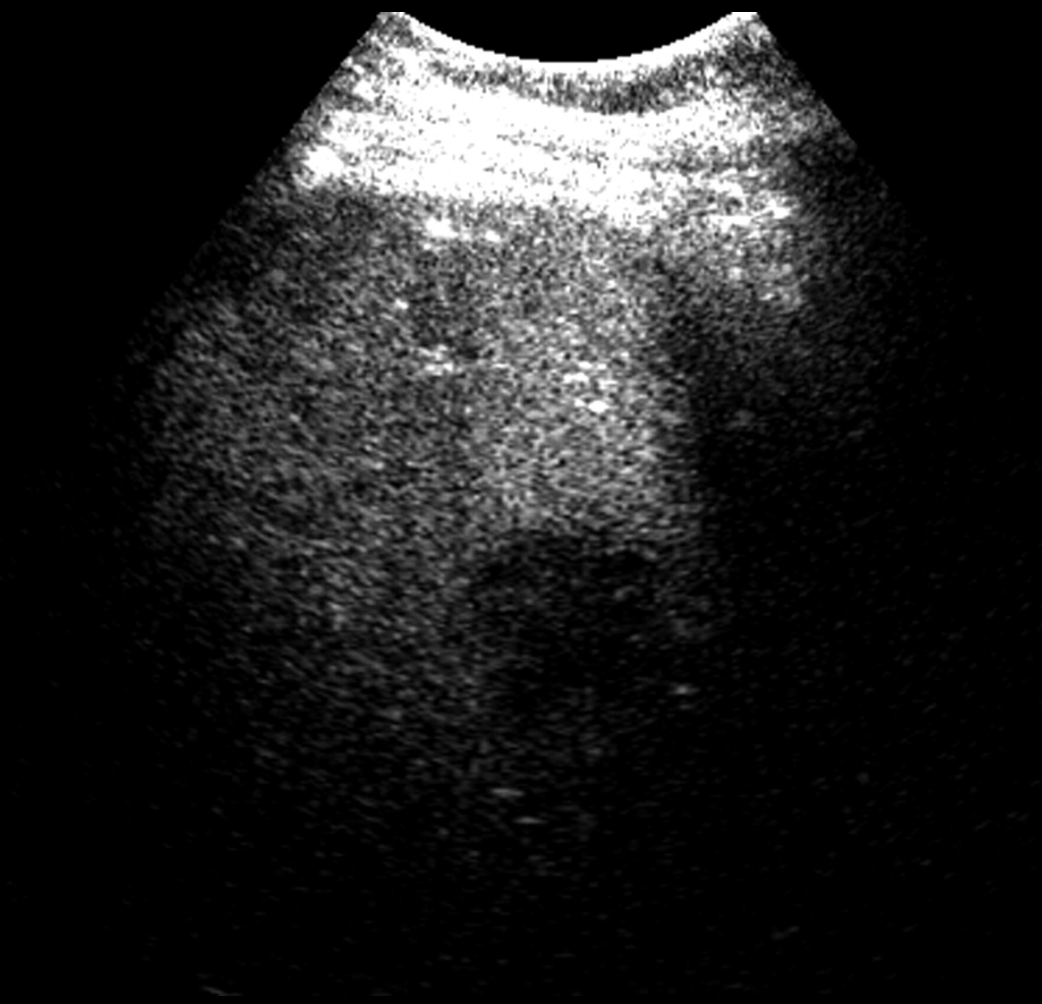

▪ ecografia de follow-up mostrando a lesão residual

- lavagem do contraste em fase portal

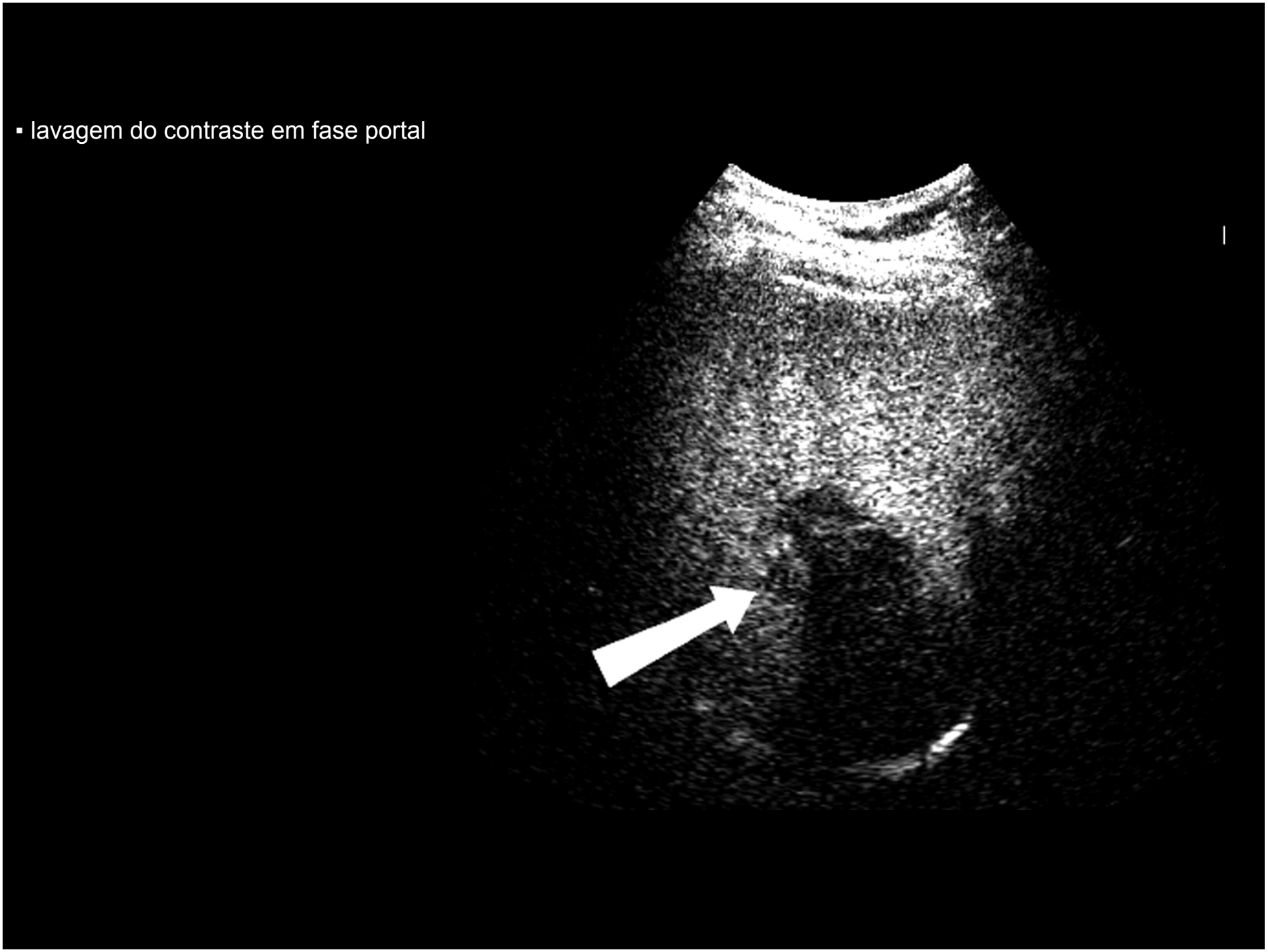

- TC confirmando a lesão residual

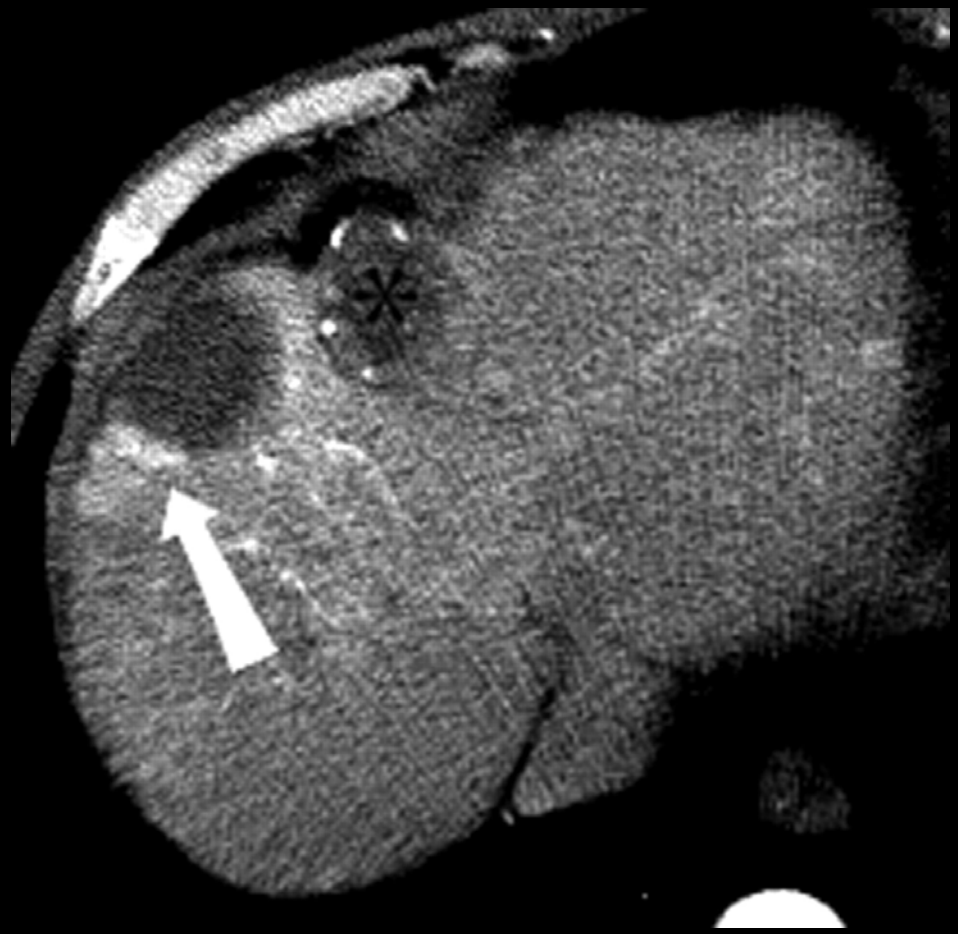

- formação nodular excêntrica – doença residual

- hiperémia reactiva proeminente

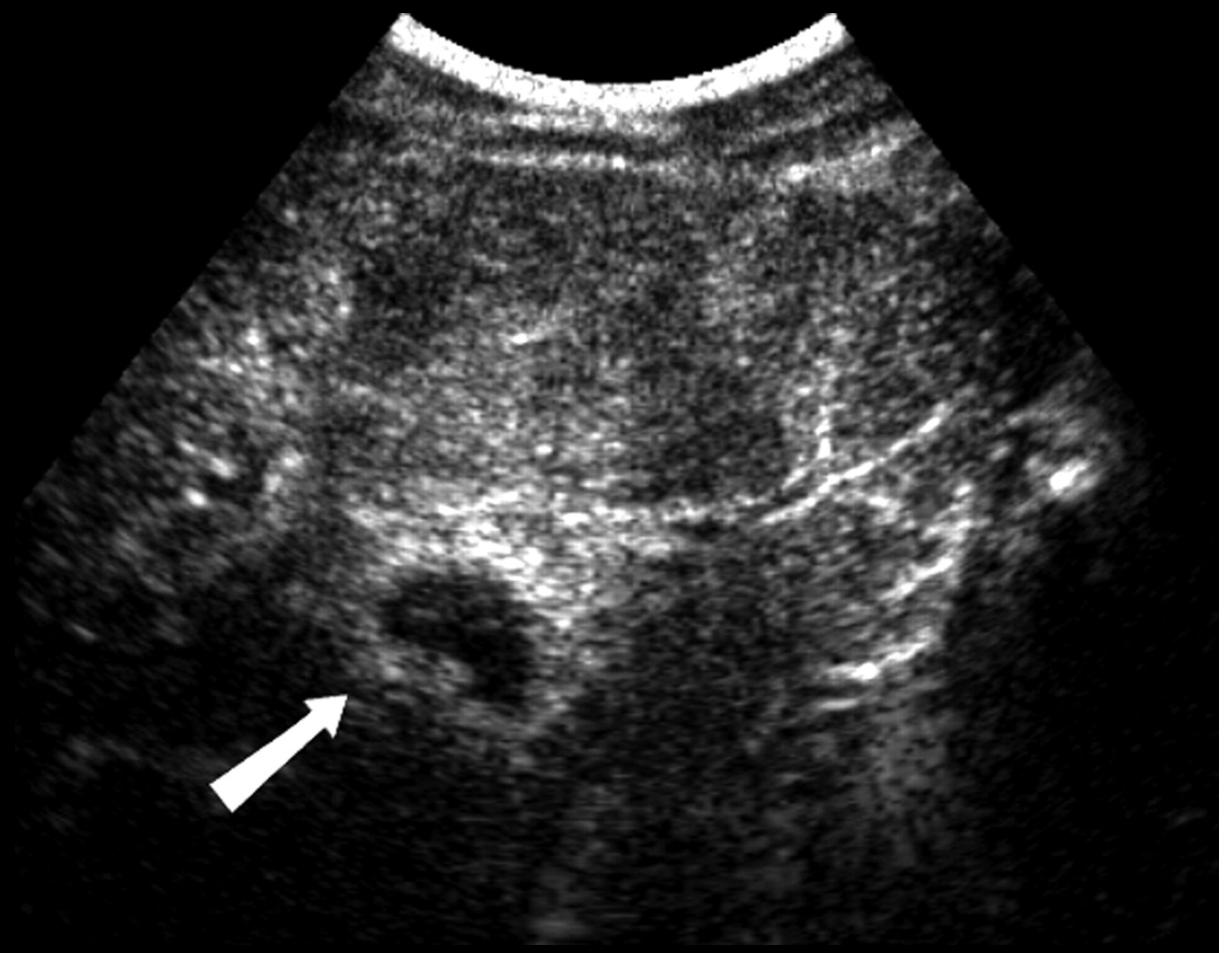

- ecografia follow-up mostrando doença residual

- resolução da hiperémia reactiva

- confirmação por TC

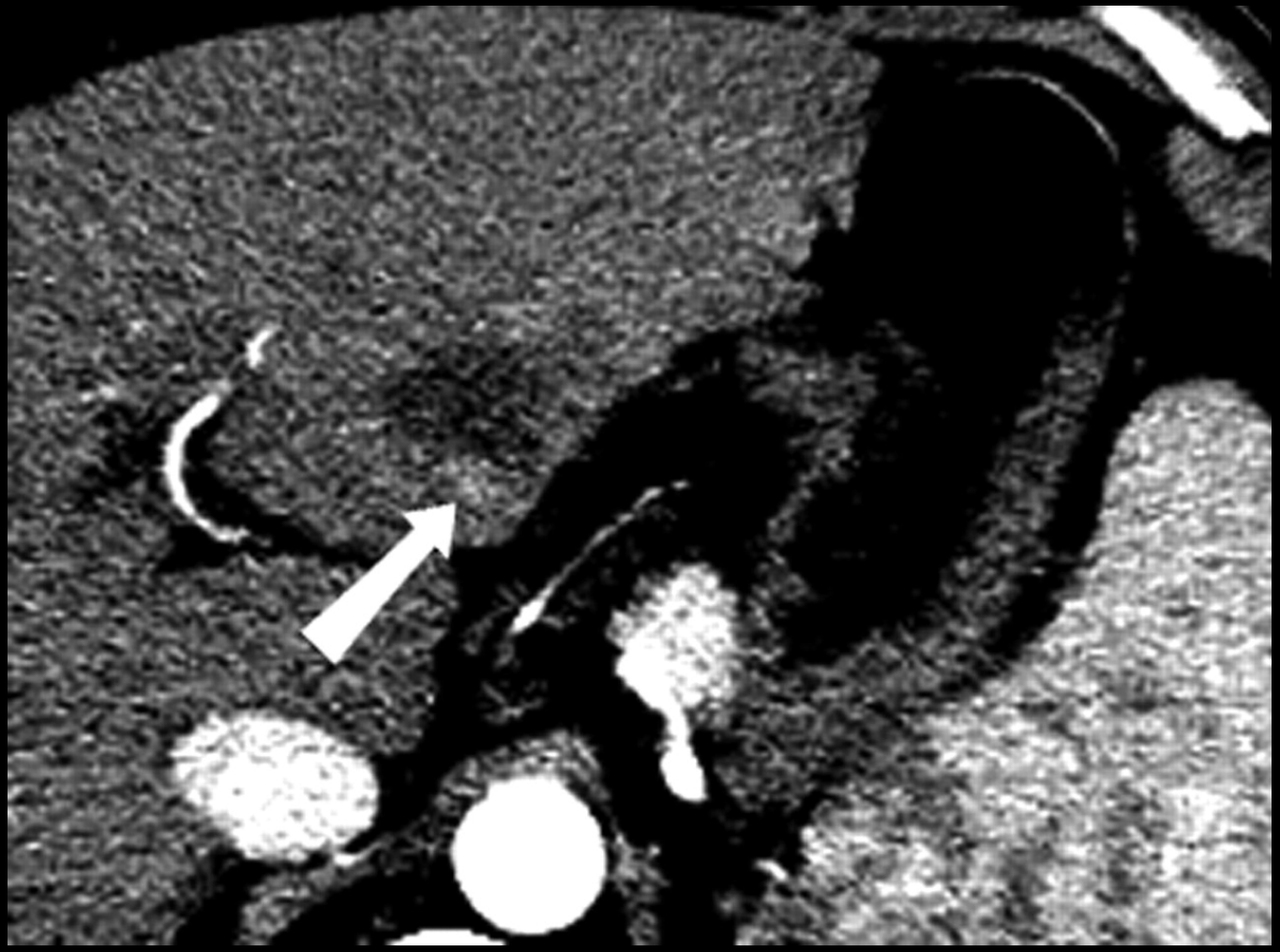

Discussão

- a **ecografia com contraste** pré procedimento evidenciou claramente todas as lesões alvo do tratamento em todos os doentes

- estas lesões são frequentemente apenas visíveis em TC e RM pós procedimento

- a ecografia permite ainda a monitorização da colocação dos electrocatéteres

- nos estudos de follow up com ecografia verificou-se em 5 doentes o aparecimento de novos focos de doença no mesmo lobo do figado até 11 meses após a termoablação

- o papel da ecografia com contraste na detecção de novos focos parece ser promissor, não constituindo contudo ainda um método globalmente aceite

Discussão

LIMITAÇÕES DESTE ESTUDO

- os exames standard de referência (TC e RM) têm mostrado acuidade diagnóstica limitada

- em 14% dos doentes no estudo de Solbiati e 7% no estudo de Choi foi reportada recorrência marginal nos sete meses seguintes após termoablação quando a TC inicial não mostrava qualquer lesão

Solbiati L, Ierace T, Goldberg SN, et al. Percutaneous US-guided radio-frequency tissue ablation of liver metastases: treatment and follow-up in 16 patients. *Radiology* 1997;202 : 195-203

Choi D, Lim HK, Kim SH, et al. **Hepatocellular carcinoma** treated with percutaneous radio-frequency ablation: usefulness of power Doppler US with a microbubble **contrast** agent in evaluating therapeutic response—preliminary results. *Radiology*2000; 217:558 -563

Discussão

LIMITAÇÕES DESTE ESTUDO

- em 2 dos doentes deste estudo a doença residual foi detectada três meses após o procedimento, em casos considerados negativos 2 semanas após o procedimento

- um caso foi detectado na histologia e outro em TC de controlo

- são necessários estudos prospectivos para avaliar a utilidade da ecografia com contraste na avaliação do sucesso do procedimento

- os resultados deste estudo estão concordantes com os de outros estudos no que concerna à utilidade clínica desta técnica quando os artefactos decorrentes da técnica são minimos

Conclusão

- a ecografia com contraste no pós procedimento imediato para a avaliação do sucesso terapêutico tem um elevado valor preditivo positivo na detecção de doença residual

- nestes casos a ecografia com contraste tem o potencial de completar o procedimento durante a primeira sessão