CLÍNICA UNIVERSITÁRIA DE IMAGIOLOGIA
HOSPITAIS DA UNIVERSIDADE DE COIMBRA

From the Archives of the AFIP

Primary Peritoneal Tumors: Imaging Features with Pathologic Correlation[1]

Angela D. Levy, COL, MC, USA • Javier Arnáiz, MD • Janet C. Shaw, Lt Col, USAF, MC • Leslie H. Sobin, MD

RadioGraphics 2008; 28:583–607

Andrea Canelas
Moderadora: Dra Luísa Teixeira
07/10/2009

Introdução

Tumores Peritoneais 1os (TP1^{os})

- Grupo raro e confuso de tumores benignos e malignos
- Partilham local de origem e apresentações clínicas comuns, independente/ características histológicas
- Qd descobertos, a principal preocupação Dx é Dç Mtx peritoneal → processo neoplásico + frequente
  - TP1^{os} incluídos no DD na ausência de malignidade visceral 1ª

Anatomia Peritoneal

- Peritoneu - membrana serosa fina e translúcida que cobre a superfície peritoneal, os mesentérios e parcial ou total/ os órgãos viscerais intraperitoneais
- Contínuo no ♂ → cavidade peritoneal fechada; descontínuo na ♀ (ostium das trompas), permitindo a comunicação entre a cav. peritoneal e a pélvis extra-peritoneal
- Pequeno volume de líquido livre estéril → lubrificante e anti-bacteriano local
  - Obter superfície anti-friccionante para vísceras deslizarem
  - Local de transporte de fluidos
- Peritoneu visceral e parietal
  - Peritoneu visceral reveste orgãos intra-peritoneais (estômago, jejuno, íleon, cólon transverso e sigmóide, fígado e baço), o epiplon e mesentério
  - Peritoneu parietal reveste paredes abdominais anterior, lateral e posterior, a superfície inferior do diafragma, a face anterior vísceras retroperitoneais (duodeno, cólon ascendente e descendente, porções dos rins e SR) e pélvis

Anatomia Peritoneal

- Órgãos intraperitoneais suspensos cav. peritoneal e suportados por ligamentos e mesentérios → 2 camadas de peritoneu que envolvem vasos sgs, linfáticos, nvs, t. adiposo e t. conectivo
- Ligamentos peritoneais (coronário, gastro-hepatico, hepato-duodenal, falciforme, gastro-cólico, espleno-renal e freno-cólico) e mesentérios (mesocólon transverso e sigmóide e mesentério ID) subdividem peritoneu em compartimentos interconectados
- Reflexões (pontos ou linhas onde o peritoneu visceral → parietal) e recessos peritoneais (espaços formados pelas reflexões) são locais importantes de doenças inflamatórias e disseminação neoplásica
- Os linfáticos submesoteliais subfrénicos (comunicam linf. subpleurais) são responsáveis > drenagem linfática da cav. peritoneal → superfície peritoneal subfrénica e superfície peritoneal do fígado e baço são locais major de disseminação peritoneal maligna 1ª ou 2ª

Anatomia Peritoneal

- Espaço subfrénico: direito e esquerdo → Ligamento falciforme
  - Dto limitado posterior e inferior/ pelo ligamento coronário direito que forma a fronteira da "bare area" do fígado

- Recessos peritoneais pélvicos
  - Recto-vaginal na ♀ (fundo saco Douglas)
  - Recto-vesical no ♂
  - Recessos para-vesicais
  - Locais de disseminação peritoneal maligna 1ª ou 2ª → locais + dependentes e posts da cav. peritoneal

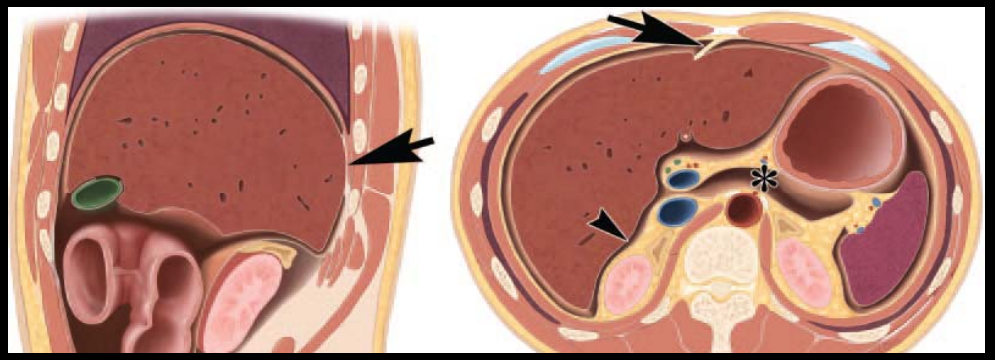

(a) The **right subphrenic space**, **bare area of the liver** (arrow), and **right subhepatic space**. (b) Shows the **right and left subphrenic spaces** separated by the **falciform ligament** (arrow). The right subhepatic space (arrowhead) and the superior recess of the lesser sac (*) are shown.

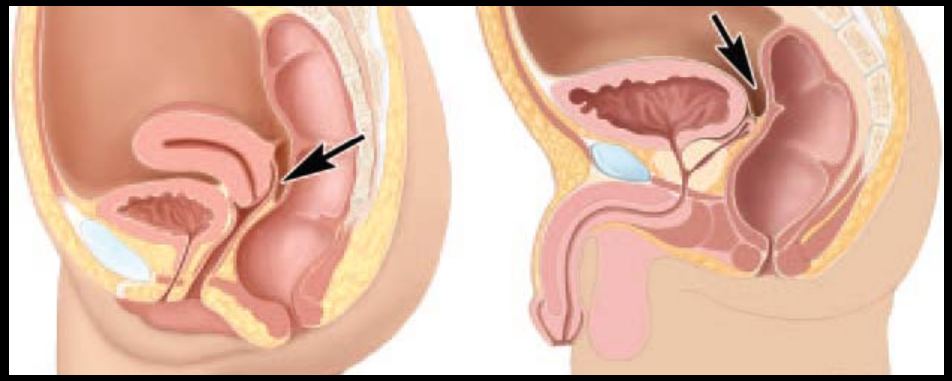

(a) Peritoneum lining the superior surfaces of the bladder, uterus, and anterior upper one-third of the rectum. The **rectovaginal pouch** is the space between the vagina and rectum (arrow). (b) Peritoneum lining the superior surface of the bladder and anterior rectum. The **retrovesical space** (arrow) is between the bladder and rectum.

Características Histológicas Peritoneu Normal

- Peritoneu Normal
  - Camada única de céls mesoteliais
  - Camada basal
  - Camada submesotelial de tecido conectivo (qtdades variáveis colagénio, fibras elásticas, artérias, veias e linfáticos)
- Céls mesoteliais achatadas, citoplasma abundante, núcleo arredondado central e nucléolo único
- Anatomia ultra-estrutural
  - Superfície céls mesoteliais composta de microvilosidades longas, ++ céls recobrem os tecidos ou órgãos > mobilidade

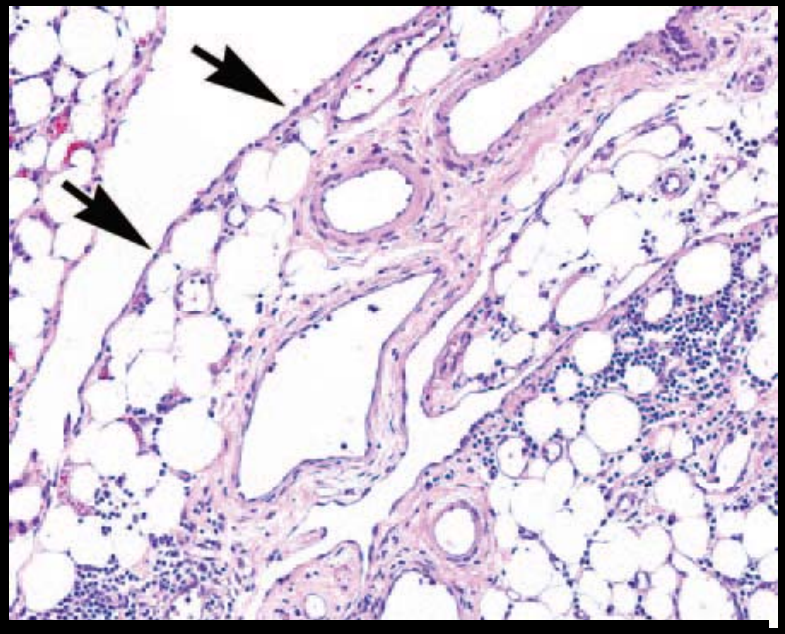

Single layer of flattened mesothelial cells (arrows) with adipose tissue, scattered chronic inflammatory cells, and vessels in the submesothelial space.

Classificação TP1ºs

- Manifestações 1ªs no peritoneu, na ausência de 1 local visceral de origem
- Histogénese – Classificação
- DD TP1ºs incluí as doenças neoplásicas 2ªs e não neoplásicas

Classification of Primary Tumors of the Peritoneum

Mesothelial tumors
- Peritoneal malignant mesothelioma
- Well-differentiated papillary mesothelioma
- Multicystic mesothelioma
- Adenomatoid tumor

Epithelial tumors
- Primary peritoneal serous carcinoma
- Primary peritoneal serous borderline tumor

Smooth muscle tumor
- Leiomyomatosis peritonealis disseminata

Tumors of uncertain origin
- Desmoplastic small round cell tumor
- Solitary fibrous tumor

Classificação TP1ºs

- Manifestações 1ªs no peritoneu, na ausência de 1 local visceral de origem
- Histogénese – Classificação
- DD: Doenças neoplásicas 2ªs e não neoplásicas

Classification of Secondary Tumors and Tumorlike Lesions of the Peritoneum

Metastatic neoplasms
- Carcinomatosis
- Pseudomyxoma peritonei
- Lymphomatosis

Infectious and postinfectious lesions
- Tuberculous peritonitis
- Disseminated histoplasmosis
- Inflammatory pseudotumor

Miscellaneous
- Endometriosis
- Gliomatosis peritonei
- Osseous metaplasia
- Cartilagenous metaplasia
- Melanosis
- Splenosis

Mesotelioma Peritoneal Maligno

- Neoplasia rara
- Origem céls mesoteliais ou mesenquimatosas subserosas multipotenciais da pleura (++), peritoneu, pericárdio ou túnica vaginal do testículo

- Mesotelioma Peritoneal (MP) 1º - 6 a 10% Mesoteliomas Malignos (MM)

- Classificação nos subtipos difuso e localizado → Significado Px!
  - Difuso – Alta/ agressivo e incurável
  - Localizado – Bom Px após excisão cirúrgica completa

Mesotelioma Peritoneal Maligno

Características clínicas

- Bem estabelecida a associação entre MM e a exposição ao asbesto
  - Factor etiológico 90% MM pleurais e 60% MM peritoneais
  - MM pleural → bx nível exposição asbesto e MM peritoneal → elevados níveis exposição
  - ♀ - Asbesto papel - importante → só 23% história exposição
- Outros factores etiológicos
  - Exposição ao erionite (fibra mineral encontrada na Turquia), ao vírus Simian 40 e RT; Irritação crónica pleural ou peritoneal –
- ++ ♂ idade M 60 anos (♀ idade M 50 anos)
- Desconforto ou dor abdominal, distensão abdominal, náuseas, anorexia e emagrecimento; obstrução intestinal (casos avançados); MMP localizado: dor abdominal localizada ou massa abdominal ou pélvica palpável

Mesotelioma Peritoneal Maligno

Características Patológicas

- Macroscopica/
  - Múltiplos nódulos firmes, brancos ou acinzentados, dispersos nas superfícies peritoneais do mesentério, epiplon e superfícies serosas das vísceras
  - Disseminar-se superfícies visceral e parietal e formar “anel contínuo” que encarcera a cav. peritoneal e órgãos intraperitoneais

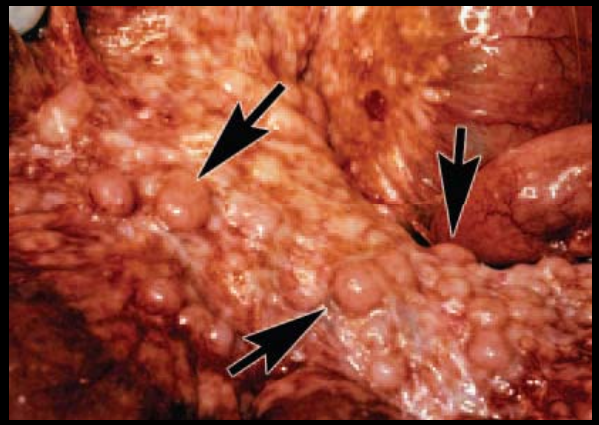

Innumerable tumor nodules (arrows) scattered over the omental surfaces.

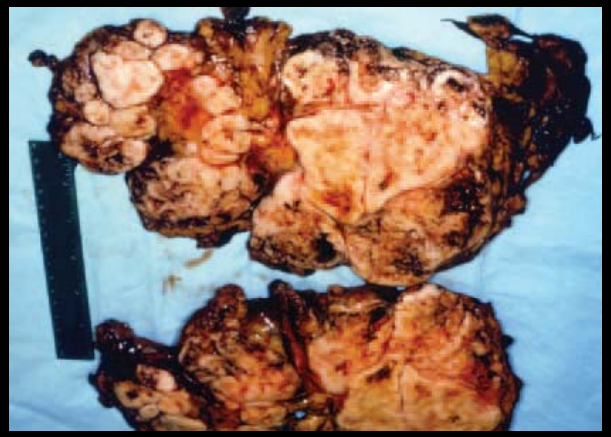

Solitary, macrolobulated mass with foci of intratumoral degeneration and hemorrhage.

Mesotelioma Peritoneal Maligno

Características Patológicas

- MMP difuso pode invadir o retroperitoneu, estender-se à parede abdominal e crescer através do diagrama até à cavidade pleural

- MMP localizado forma massas focais circunscritas; pode invadir local/ e estender-se aos órgãos adjacentes (sem disseminação difusa)

- Formas difusa e localizada classica/ formam massas sólidas, por xs regiões quísticas e mucóides → consistência heterogénea na superfície de corte

Mesotelioma Peritoneal Maligno

Características Patológicas

- Características histológicas, imuno-histoquimicas e ultra-estruturais ≈ MM difuso e localizado
- Morfologica/ MM podem ser divididos em 3 formas: epitelial, sarcomatoso e misto
  - ≠ significado Px: subtipo epitelial melhor Px
  - MM epitelial – composto de céls ≈ céls mesoteliais Ns, formam padrão tubulo-papilar ou trabecular

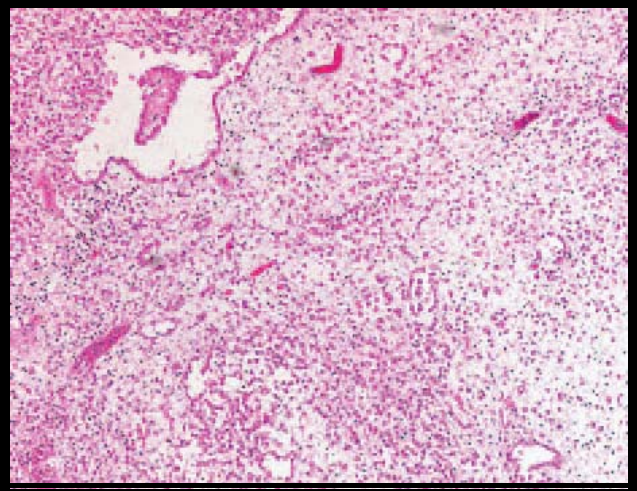

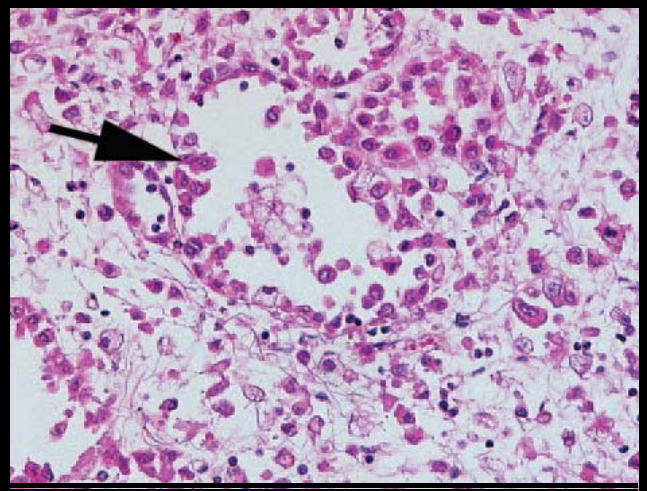

(a) Invasive neoplastic mesothelial cells that extend through the submesothelial layer of the peritoneum. (b) Microglandular structure lined by neoplastic cells (arrow) that are cuboidal and contain prominent nuclei.

Mesotelioma Peritoneal Maligno

Características Patológicas

- Características histológicas, imuno-histoquimicas e ultra-estruturais ≈ MM difuso e localizado
- Morfologica/ MM podem ser divididos em 3 formas: epitelial, sarcomatoso e misto
  - ≠ significado Px: subtipo epitelial melhor Px
  - MM epitelial – composto de céls ≈ céls mesoteliais Ns, formam padrão tubulo-papilar ou trabecular
  - MM sarcomatoso – composto céls fusiformes densa/ agrupadas

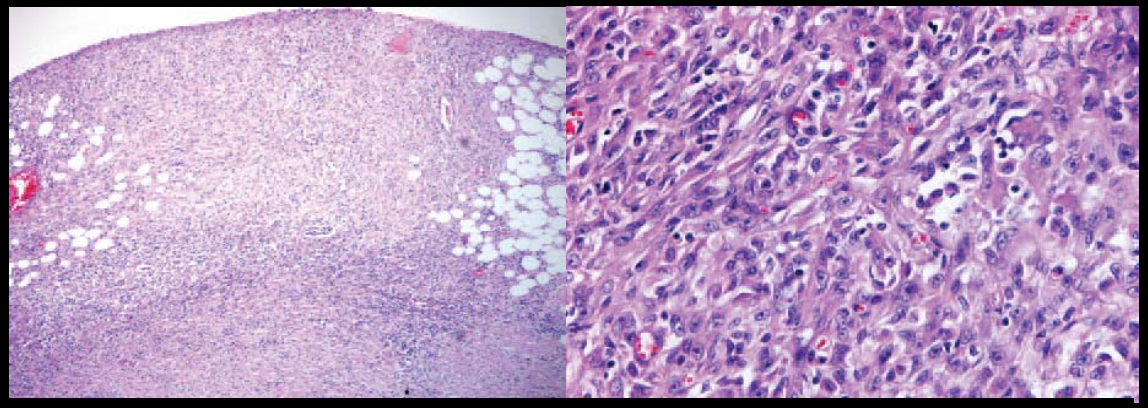

(a) Closely packed spindle cells that infiltrate the peritoneum. (b) Polymorphic spindle cells.

Mesotelioma Peritoneal Maligno

Características Patológicas

- Características histológicas, imuno-histoquimicas e ultra-estruturais ≈ MM difuso e localizado
- Morfologica/ MM podem ser divididos em 3 formas: epitelial, sarcomatoso e misto
  - ≠ significado Px: subtipo epitelial melhor Px
  - MM epitelial – composto de céls ≈ céls mesoteliais Ns, formam padrão tubulo-papilar ou trabecular
  - MM sarcomatoso – composto céls fusiformes densa/ agrupadas

- Não existem marcadores imuno-histoquimicos específicos para o MM (apesar de existirem para as céls mesoteliais)
- Painel de marcadores imuno-histoquimicos: MM ≠ de outros tumores + comuns: adenocarcinoma Mtx e sarcomas de tecidos moles (aparência ≈)

Mesotelioma Peritoneal Maligno

Características Imagiológicas

- MM difuso – 2 padrões distintos: envolvimento difuso da cav. peritoneal e massa focais intraperitoneais
  - Padrão difuso – infiltração e espessamento nodular e irregular do peritoneu
  - Padrão focal – massas intra-peritoneais dominantes, moderada a grandes dimensões
  - Epliplon cake (áreas nodulares confluentes dentro do epiplon) e ascite (de maciça e difusa a pequenas colecções focais loculadas)

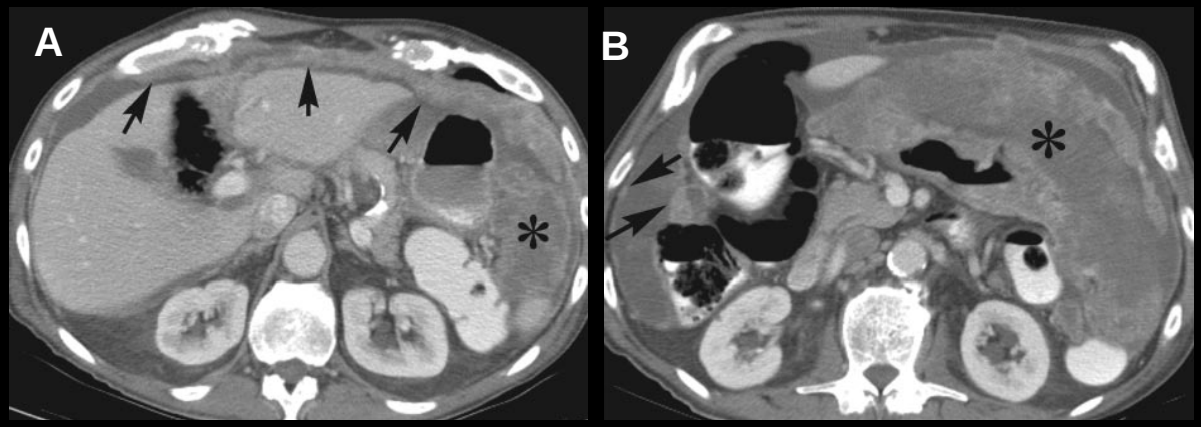

(a) (b) Ascites, **sheetlike thickening of the peritoneum** (arrows in a); **peritoneal nodules** (arrows in b); and a **large, heterogeneously enhancing mass** in the greater omentum (*).

Fine, nodular soft tissue within the greater omentum (arrows) and no ascites.

Mesotelioma Peritoneal Maligno

- MM difuso pode infiltrar e espessar os folhetos do mesentério ID
  - Infiltração mesentério fixa o ID e rectifica o trajecto dos vasos mesentéricos + disposição linear do tumor no mesentério → "aparência estrelada"
  - "mesentério estrelado" refere-se a ramos peri-vasculares espessos que qd visualizado exames seccionais ≈ "estrelas no céu"
  - Estender-se superfície peritoneal visceral ID encarcerando-o (→ parede ID espessa exames seccionais)

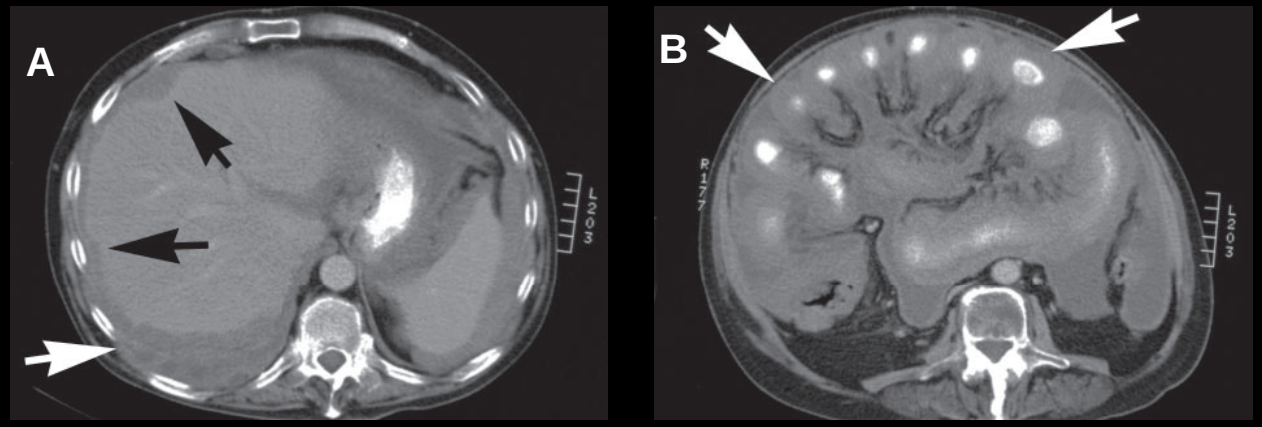

Complex ascites, serosal implants on the liver margin (black arrows), **extension of the tumor across the diaphragm** (white arrow), and **extensive tumor encasement of the small bowel** (arrows in b). The tumor also extends **throughout the small bowel mesentery**.

Mesotelioma Peritoneal Maligno

- ID rígido e fixo, apresentando orientação radial
- Estudos contrastados: segmentos intestinais afastados entre si, sem movimentos peristálticos e espessamento irregular pregas

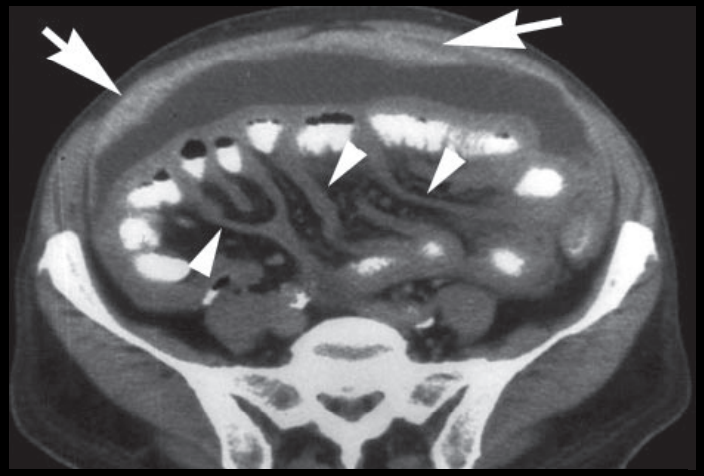

Sheetlike thickening of the anterior peritoneum (arrows), **encasement of the small bowel**, and **pleating of the small bowel mesentery** (arrowheads).

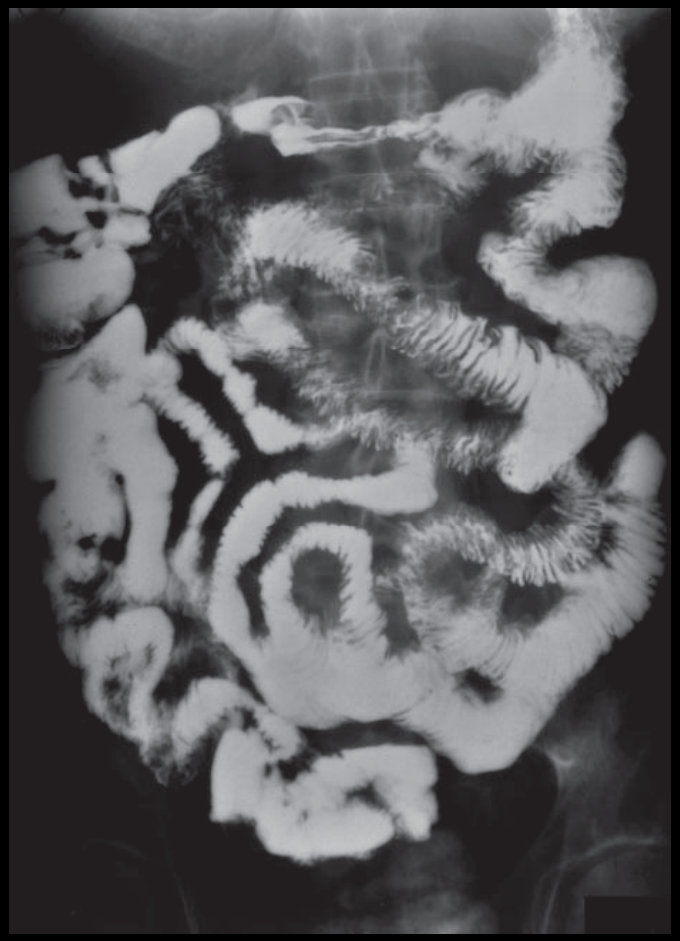

Barium examination shows **separation of small bowel segments** and **irregular fold thickening** of small bowel segments in the left lower abdomen.

Mesotelioma Peritoneal Maligno

- Calcificações e ADNs – Raras
  - ADNs + outro Dx: carcinomatose peritoneal difusa, linfomatose e peritonite TB

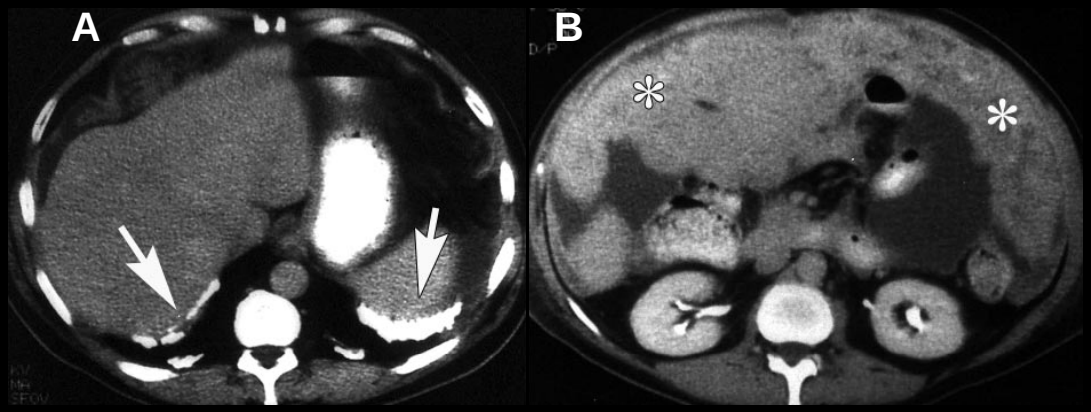

Calcified asbestos-related pleural plaques (arrows in a) and **massive thickening of the peritoneum** (* in b).

- MPM localizado - massa intraperitoneal sólida heterogénea estudos seccionais, margens frequente/ irregulares; +/- invasão das estruturas viscerais adjacentes e ascite localizada, loculada (ascite generalizada, epiplon cake, nodularidade peritoneal Φ)

Heterogeneously enhancing mass (*) arising in the region of the gastrosplenic ligament that is adherent to the splenic flexure of the colon. The mass **invades the abdominal wall** (arrowhead).

Mesotelioma Peritoneal Maligno

Eco

- Habitual/ não é usada para avaliação da cavidade peritoneal
- Massas hipo a isoecogénicas, no fundo de saco ou superfície peritoneal útero

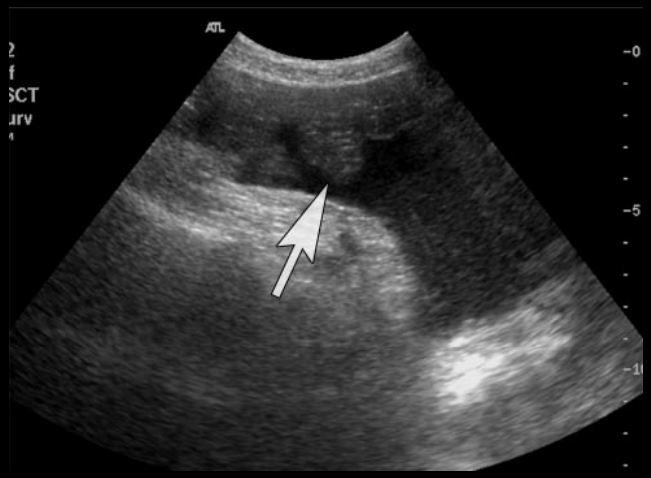

Longitudinal sonogram of the left lower quadrant shows **ascites and peritoneal tumor nodules** (arrow).

TC

- Massas homogéneas ou heterogéneas (degenerescência ou necrose intra-tumoral)
- Com realce após CIV

Heterogeneously enhancing tumor in the greater omentum. There are **areas of low-attenuation tumoral necrosis** (arrow).

Mesotelioma Peritoneal Maligno

RM

- Dts alergia ao contraste iodado ou avaliação ♀ com massa pélvica
- T1: hipo a sinal intermédio
- T2: sinal intermédio a hipersinal

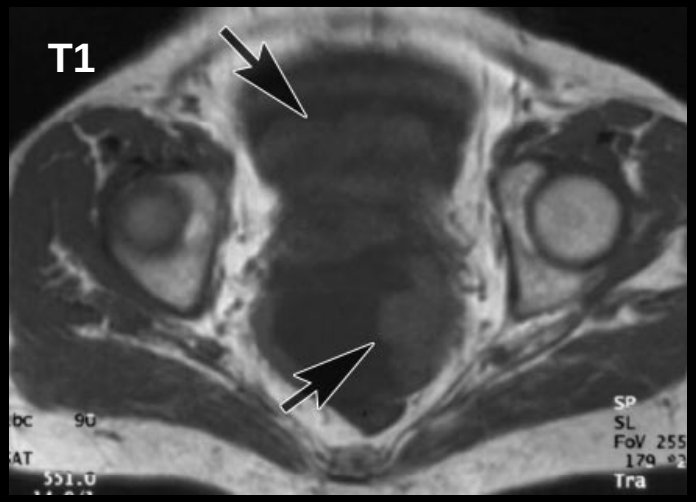

Ascites and nodular tumor masses that are **isointense relative to muscle with T1** weighting (arrows in a) and **slightly hyperintense** relative to muscle with **T2** weighting (arrows in b).

Mesotelioma Peritoneal Maligno

Diagnostico Diferencial

- Massas peritoneais com ou sem ascites → ++ carcinomatose peritoneal
- MPM indistinguível carcinomatose peritoneal ++ nódulos peritoneais multifocais e epiplon cake

- MM – DD de massas peritoneais sólidas
  - ++ infiltração e espessamento peritoneu
  - Evidência imagiológica exposição asbesto
  - Ausência de malignidade 1ª conhecida, Mtxs à distância ou ADNs

- Linfomatose e infecções peritoneias (TB ou histoplasmose) → aparência ≈ → ADNs + mesentério ID ou retroperitoneu

Mesotelioma Papilar bem Diferenciado

- Entidade clinico-patológica distinta e rara
- Múltiplos nódulos 0,5 a 2 cm
- Origem superfície peritoneal da pélvis (tb pleura, pericárdio e túnica vaginal testículo)
- Habitual/ descoberta incidental/ durante exames pélvicos ou cirurgia
- ++ ♀
- Φ asbesto
- Histologia: arquitectura papilar bem desenvolvida delineado por epitélio colunar uniforme; +/- calcificações psamomatosas
- Achados imagiológicos limitados: nódulos peritoneais pequenos, múltiplos, calcificados
- Bom Px: Cura após resseção cirúrgica completa

Mesotelioma Multiquístico

- Tumor quístico multilocular raro, origem no peritoneu pélvico
- Neoplasia peritoneal (recorrência localmente e transformação maligna raras) Vs Proliferação mesotelial reactiva não neoplásica

Características Clínicas

- ++ ♀ M idade 37 anos (16% ♂ M 47 anos)
- > dor abdominal bx ou pélvica, intermitente ou crónica; distensão abdominal, massa palpável, dispareunia, obstipação, polaquiúria; ocasional/ descoberta incidental estudos seccionais ou cirurgia
- ♀ + história prévia endometriose, DIP ou cirurgia pélvica
- > curso indolente; 50% recorrências em 1 a 27 anos após Dx inicial; transformação maligna documentada

Mesotelioma Multiquístico

Características Patológicas

- Composto múltiplos quistos preenchidos por líquido translúcido ≈ cacho de uvas (quistos uniloculares livres e flutuantes)

- ++ grande – 13 cm

- ♀ - Fundo saco Douglas
- ♂ - Recesso recto-vesical

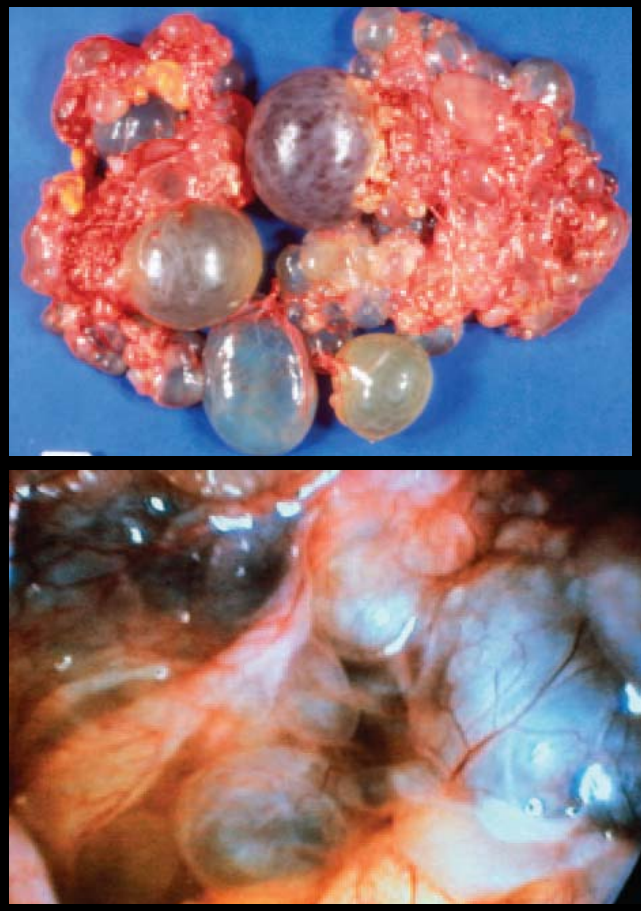

(a) **Grapelike cluster** of **thin-walled cysts** of variable size. (b) Innumerable translucent cysts studding the omental and peritoneal surface.

Mesotelioma Multiquístico

Características Patológicas

- Histologia
  - Múltiplos espaços quísticos irregulares, de parede fina, delineados por céls mesoteliais cuboidais; conteúdo - fluído seroso ou eosinofílico

- Imuno-histoquímica
  - + citoqueratinas
  - - linfócitos ou agregados linfóides (≠ linfangiomas)

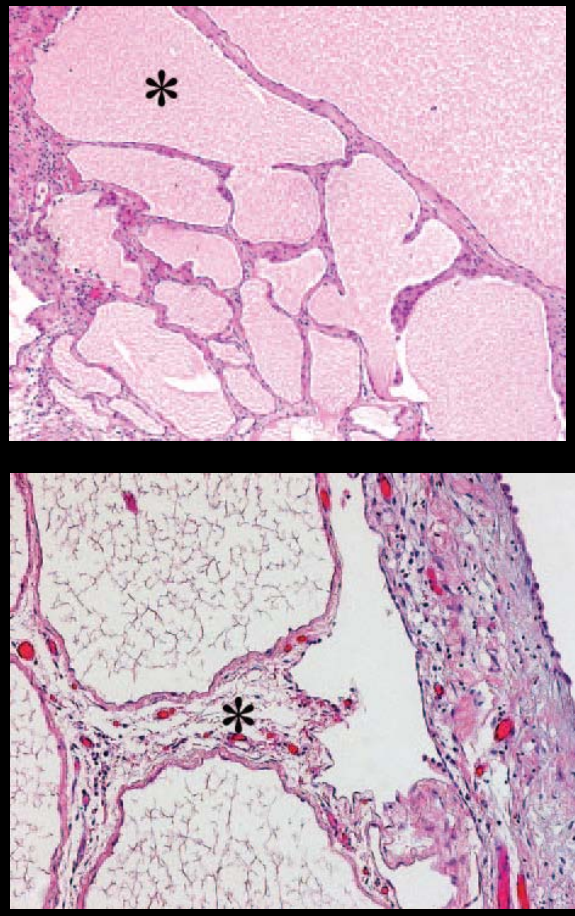

(a) **Multiple, thin-walled, irregularly shaped cysts** (*) that contain eosinophilic fluid. (b) Loose fibrous stroma (*) between the cysts.

Mesotelioma Multiquístico

Características Imagiológicas

- MMQ é frequente/ Dx após ecografia pélvica
  - Tipica/ estruturas quísticas multisseptadas em íntima relação anatómica com útero e ovários
    - Pode rodear por completo e encarcerar ovários
  - Fluído geral/ anecogéncio (ecos internos dv resíduos ou hemorragia)
  - Tamanho quistos e nº e complexidade septos – mto variáveis
    - Excrescências nodulares ou septações incompletas, espessas ou polipóides (≈ neoplasia quística ovário)

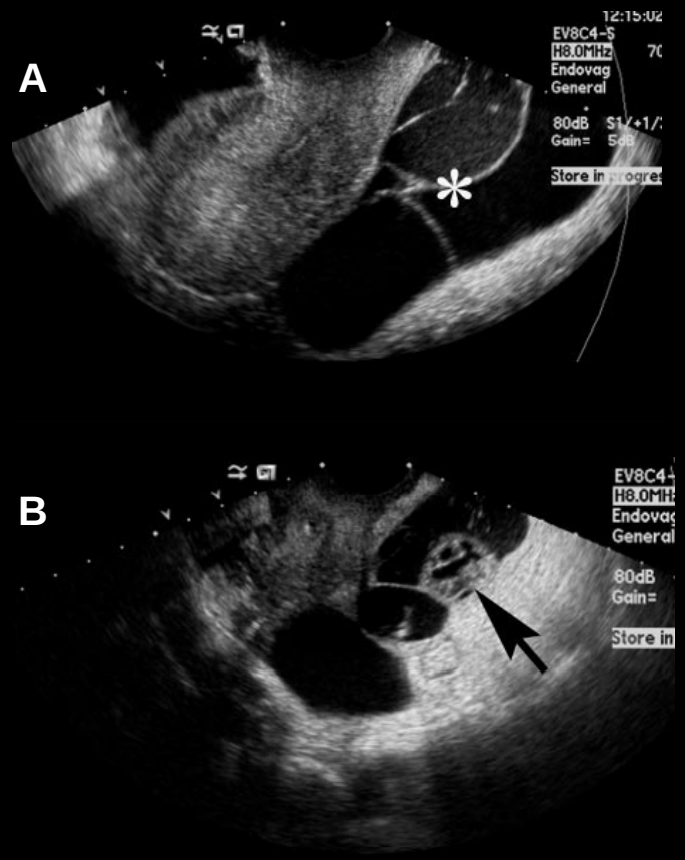

(a) **Complex, multiseptated cystic mass** (*) posterior to the uterus in the cul-de sac. (b) **Right adnexal region** demonstrates the **complex cystic mass** (arrow) adjacent to the right ovary.

Mesotelioma Multiquístico

Características Imagiológicas

TC

- Quistos com densidade de líquido
- Septos realçam após contraste
- Inúmeros pequenos quistos ou com parede espessa ≈ Lesões de tecidos moles → DD com carcinomatose e pseudomixoma peritoneal

Cystic mass with enhancing septa (arrow in a) that extend from the superior margin of the bladder (* in b).

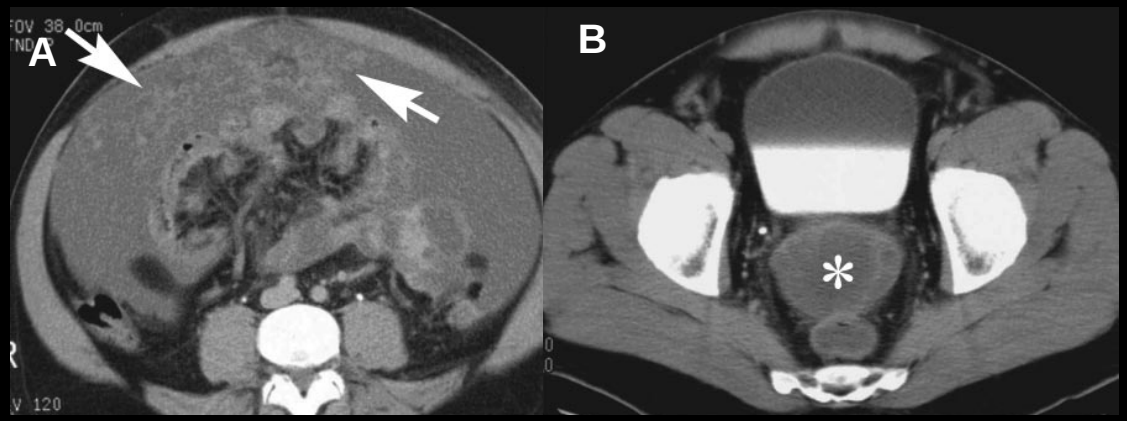

(a) **Multiseptated, complex cystic mass** located anterior to the small bowel. **Thick septa within the cyst enhance** (arrows) and **mimic soft-tissue masses**. (b) The cyst extends into the retrovesical pouch (*).

Mesotelioma Multiquístico

Características Imagiológicas

RM

- Excelente para determinar relações anatómicas
- Conteúdo quístico hipo T1 e hiper T2
- Septos realçam após Gd

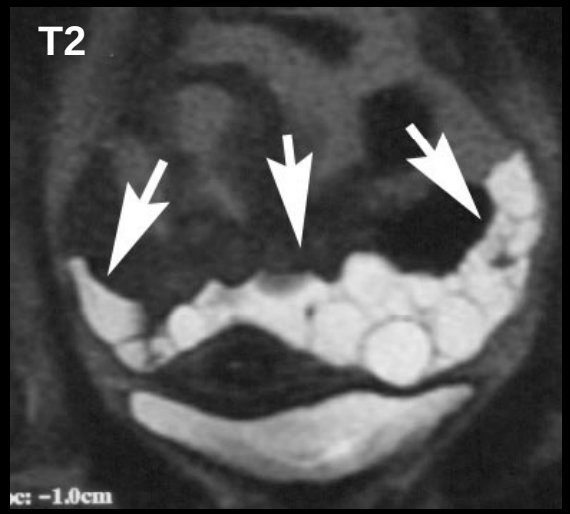

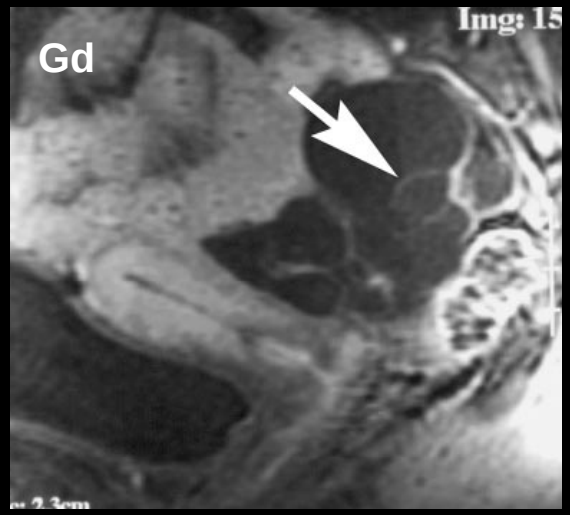

(a) Coronal **T2** shows a **multiseptated cystic mass** (arrows) along the peritoneal surfaces of the uterus and broad ligaments. (b) Sagittal gadolinium-enhanced MR image reveals **enhancement of the septa** (arrow) and extension of the mass into the cul-de-sac.

Mesotelioma Multiquístico

Diagnostico Diferencial

- Pseudomixoma peritoneal
  - Epiplon cake, nódulos peritoneais e entalhes nas margens serosas do fígado ou baço – Θ MMQ
- Quistos dispersos distantes da lesão quística principal ≈ Dç Mtx
- Linfangioma, ascite loculada complexa e quistos mesentéricos (q. duplicação) aparência ≈

- Qd localizado pélvis ♀
  - DD: Abcesso tubo-ovárico, hidrossalpinge, neoplasias quísticas ovário

Tumor Adenomatóide

- Tumor peritoneal benigno muito raro
- ++ < 2 cm

- Habitual/ descoberta incidental

- Histologia
  - Céls epitelióides formam espaços tubulares e vacuolos no seio estroma fibroso

- Achados imagiológicos não descritos

Carcinoma Peritoneal Seroso 1º

- Tumor epitelial de origem peritoneal
- Histopatologica/ ≈ tumor maligno do estroma epitelial ovário
- Origem mesotélio extra-ovárico com potencial mülleriano?

Características Clínicas

- ++ ♀ (raro ♂)
- 56 – 62 anos
- ++ Distensão e dor abdominal, náuseas e vómitos, ascite e ↑ CA-125
- +/- 15% ♀ carcinoma epitelial ovário tenham CPS1º
- Portadores gene BRCA1 podem desenvolver CPS1º vários anos após a ooforectomia profilática

Carcinoma Peritoneal Seroso 1º

Características Patológicas

- ≈ Carc. seroso do ovário Mtx – inspeção, histopatologia e imuno-histoquimica
- Macroscopica/
  - Múltiplos nódulos na superfície peritoneal e epiplóica ou massas confluentes (Epiplon cake)
- Histologica/
  - Agrupamentos irregulares e interconectados de células malignas, arquitectura sólida, cribiforme ou quística
  - Células atípicas com núcleos gds, nucléolo proeminente e mitoses frequentes
  - Corpos psamomatosos

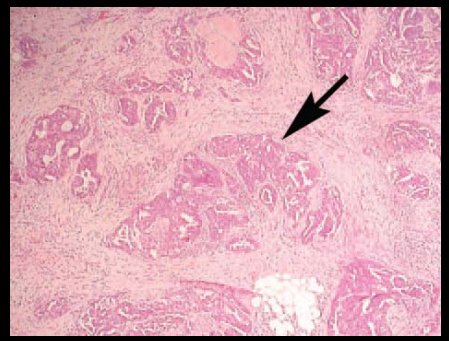

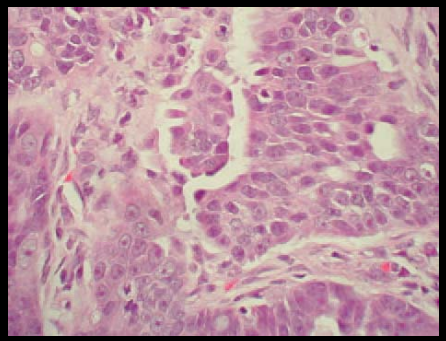

(a) Glandlike areas (arrow) that contain **cribiform and papillary architecture**. (b) A**typical cells with large nuclei and prominent nucleoli**.

Carcinoma Peritoneal Seroso 1º

Características Patológicas

- ≈ Carc. seroso do ovário Mtx – inspeção, histopatologia e imunohistoquimica
- Macroscopica/
  - Mútliplos nódulos na superfície peritoneal e epiplóica ou massas confluentes (Epiplon cake)
- Histologica/
  - Agrupamentos irregulares e interconectados de células malignas, arquitectura sólida, cribiforme ou quística
  - Células atípicas com núcleos gds, nucléolo proeminente e mitoses frequentes
  - Corpos psamomatosos
- **Criterios Dx**
  - Ovários Ns
  - Envolvimento de locais extra-ovario > envolvimento superfície ovário
  - Envolvimento do ovário limitado à superfície, sem invasão estroma

Carcinoma Peritoneal Seroso 1º

Características Imagiológicas

- Ascite, espessamento e nódulos peritoneais ou epiplóicos
- Nódulos e massas realçam após CIV ou Gd
- 30% calcificações no interior dos nódulos (corpos psamomatosos)
- Ausência de massa anexial

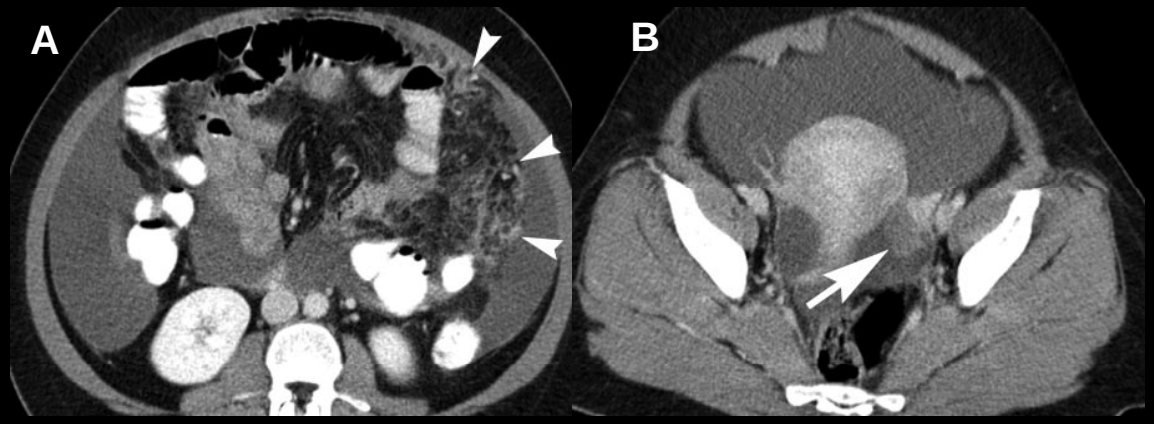

CT scans of the abdomen (a) and pelvis (b) show a **moderate amount of ascites, enhancing soft-tissue nodules in the greater omentum** (arrowheads in a), and normal ovaries (arrow in b). The right ovary contains a follicular cyst.

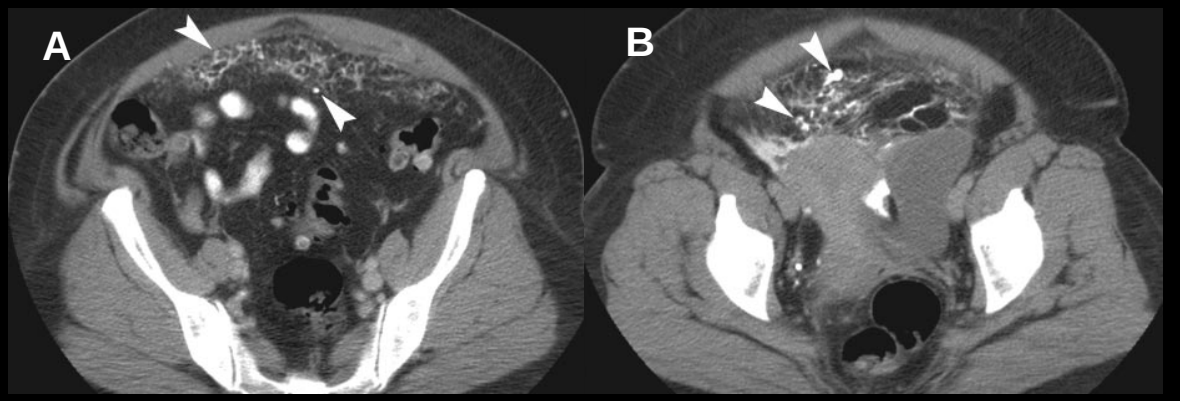

- **Psammomatous primary peritoneal serous carcinoma** . CT scans of the abdomen (a) and pelvis (b) show **calcified nodules and soft-tissue caking of the greater omentum** (arrowheads). There is a small collection of loculated ascites in the left lower pelvis.

Carcinoma Peritoneal Seroso 1º

Diagnostico Diferencial

- Imagiologica/ CPS1º ≈ carcinomatose peritoneal, carcinoma ovário Mtx, mesotelioma maligno

- ++ CPS1º
  - Ascite
  - Nódulos ou massas peritoneais ♀ sem evidencia de neoplasia visceral ou ovárica 1ª

Carcinoma Peritoneal Seroso 1º Borderline

- Lesão rara bx potencial maligno
- Histologica/
  - ≈ T estroma de superfície epitelial ovário borderline
  - ≠ CPS1º - céls tumorais não invadem a camada submesotelial do peritoneu ou a gordura epiploica
- ++ ♀ entre 16 e 67 anos (M 33 A)
- Habitual/ descoberto incidental/ durante cirurgia como nódulos focais ou difusos, miliares, na superfície peritoneal ou epiplóica
- Achados imagiológicos não descritos
- Bom Px após ressecção cirúrgica

Leiomiomatose Peritoneal Disseminada

- Entidade benigna rara caracterizada
- Inúmeros nódulos de musculo liso na cavidade peritoneal (metaplasia das células submesoteliais)

- Habitual/ descoberta incidental/ durante cirurgia ou avaliação imagiológica ♀ fértil com leiomiomas uterinos
- Associada estados hiperestrogénicos – gravidez, CO
  - Raros ♀ velhas e ♂

- > curso benigno → regressão espontânea ou após administração hormonal / ooforectomia; degenerescência sarcomatosa rara

Leiomiomatose Peritoneal Disseminada

Características Patológicas

- Inspecção macroscópica
  - Nódulos firmes bem circunscritos de tamanhos variáveis
- Histologica/
  - Céls fusiformes eosinofilicas mto compactas no t. adiposo mesentérico ou epiploico
  - Núcleos uniformes, mitoses ausentes

- Multiple circumscribed nodules of smooth muscle (arrows).

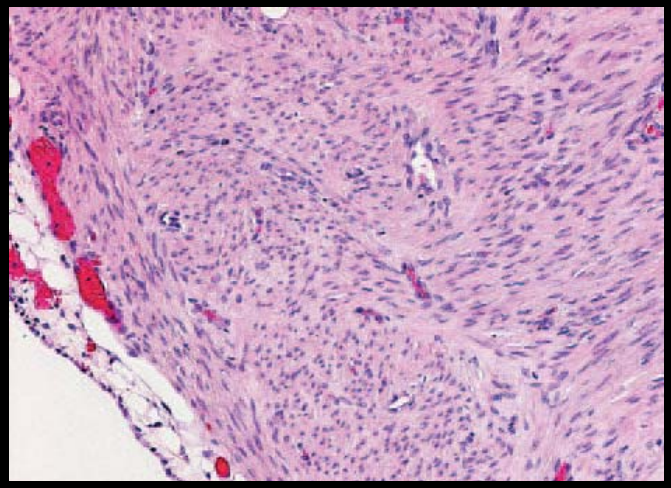

- Interlacing fascicles of benign smooth muscle cells.

Leiomiomatose Peritoneal Disseminada

Características Imagiológicas

- Exames seccionais
  - Nódulos sólidos bem circunscritos, mm a vários cm
  - TC
    - Frequente/ heterogéneos, realce ≈ miomas uterinos
  - RM
    - T1 – isointensos músculo
    - T2 – hipointensos
    - Gd – Realce heterogéneo

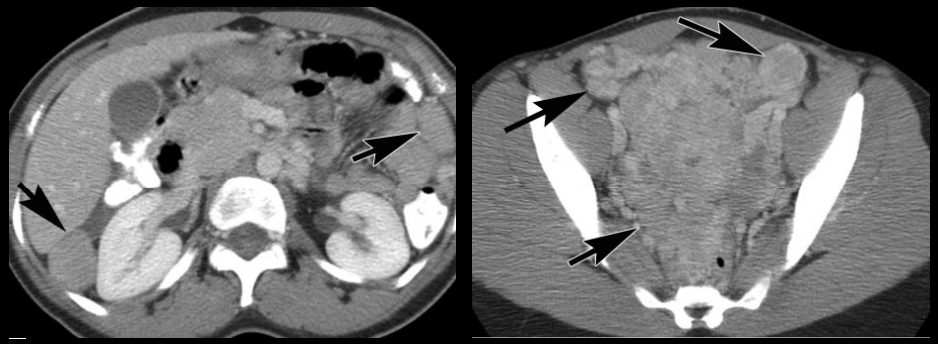

Multiple **enhancing masses** throughout the peritoneum and innumerable masses in the pelvis.

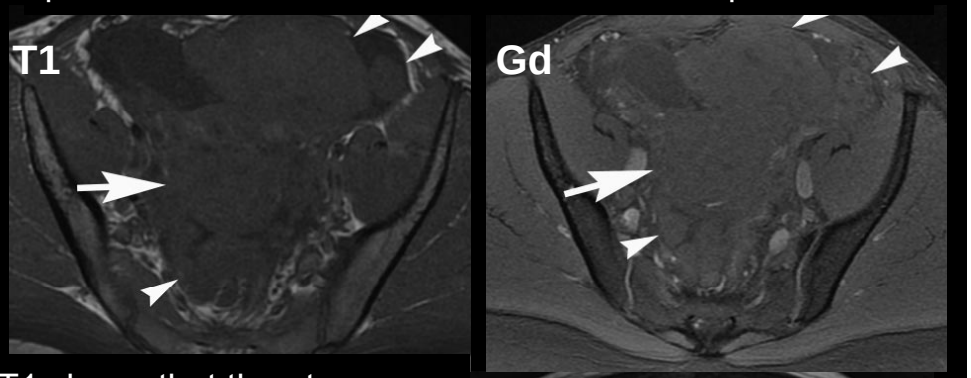

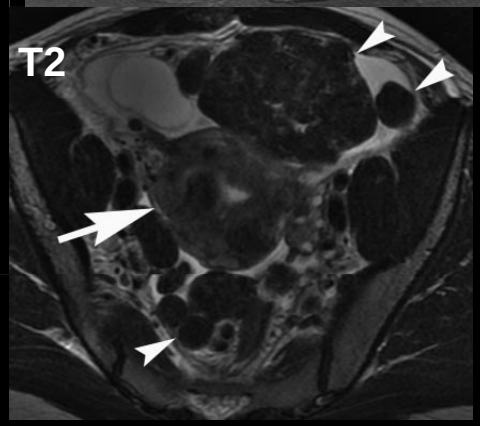

Axial T1 shows that the uterus and peritoneal **masses** are **isointense** relative to **skeletal muscle**. Axial gadolinium-enhanced T1 **heterogeneous enhancement** of the uterus and peritoneal masses. Axial T2 shows **low-signal-intensity** peritoneal masses and multiple discrete fibroids within the uterus.

Leiomiomatose Peritoneal Disseminada

Diagnostico Diferencial

- Múltiplos nódulos peritoneais são inespecíficos ≈ carcinomatose peritoneal, MM e CPS1º

- Incluída DD
  - Ausência ascite ou epiplon cake
  - Fibromiomas uterinos
  - Aparência típica RM confirma Dx

Tumor Desmoplásico de Células Redondas

- Neoplasia rara de histogénese desconhecida
- ++ sexo ♂, adolescentes e adultos
- Composto de pequenas células arredondadas azuis → Grupo Tumor de Wilms, sarcoma de Ewing, tumor neuro-ectodérmico primitivo periférico e tumor de Askin
- Muito mau Px – 3 anos < 30%

Características Clínicas

- Origem cav. peritoneal ♂ jovens – idade M – 19 anos
  - Tb localização para-testicular e pleural
  - Ocasional/ + idosos e ♀
- Dor abdominal intensa ++, - comum: distensão abdominal, obstipação, emagrecimento, diarreia, disfagia, hematemeses, icterícia e hematúria

Tumor Desmoplásico de Células Redondas

Características Patológicas

- Macroscopica/
  - Nódulos firmes brancos ou acinzentados, solitários ou multifocais - origem superfície peritoneal
    - Confluência discreta de nódulos

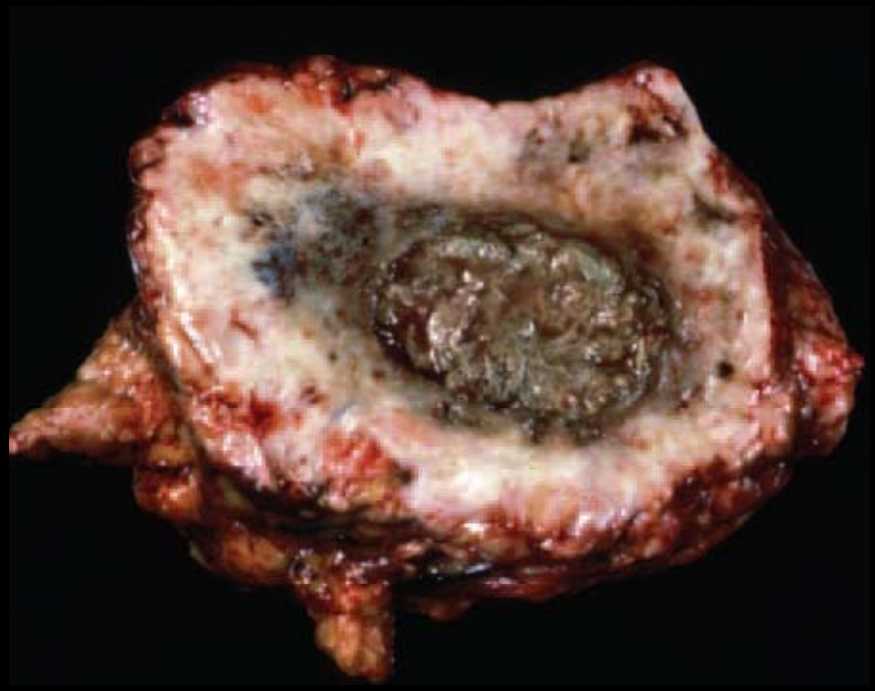

Photograph of the resected pelvic mass shows its well **defined borders** and **central tumor necrosis.**

Tumor Desmoplásico de Células Redondas

Características Patológicas

- Histopatologica/
  - Cél. malignas arredondadas, pequenas e uniformes, dispostas em cordões e rodeadas por estroma denso de colagénio
  - Citoplasma grande com núcleo hipercromático
  - Numerosas figuras mitóticas e necrose celular

- T(11;12)(p13;q12) – Confirma Dx

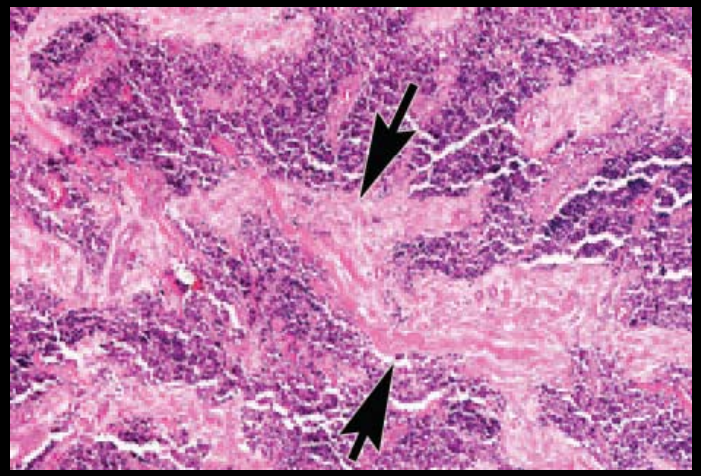

Cords of undifferentiated, uniform, small, round cells surrounded by a dense collagenous stroma (arrows).

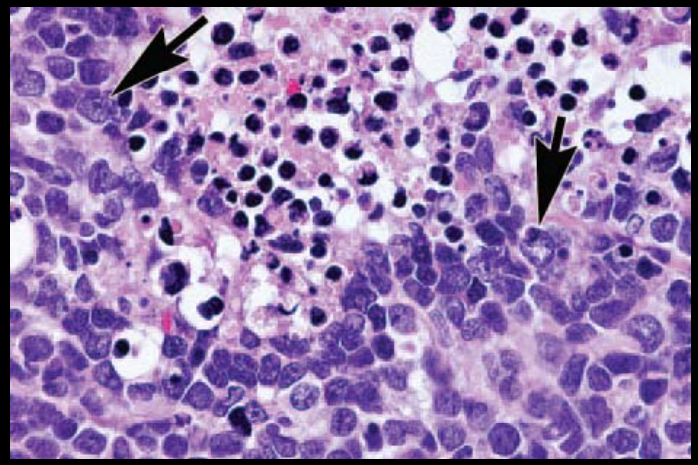

Tumor cells with scant **cytoplasm and large, hyperchromatic nuclei** (arrows).

Tumor Desmoplásico de Células Redondas

Características Imagiológicas

- Disseminação difusa superfícies peritoneais → Espessamento peritoneal, nódulos ou massas (massa solitária - apresentação inicial); ascite
- Grandes dimensões – até 10 cm
- Complicações: obstrução intestinal ou ureteral (+++ massa pélvica dominante)

- TC: Densidade heterogénea: áreas centrais hipodensas e calcificações punctiformes

- RM: T1 sinal heterogéneo, ++ hipo; T2 hiper; realce heterogéneo após Gd

- Disseminação hematogénica e linfática (50% na apresentação): osso, fígado, pulmão e gg

Tumor Desmoplásico de Células Redondas

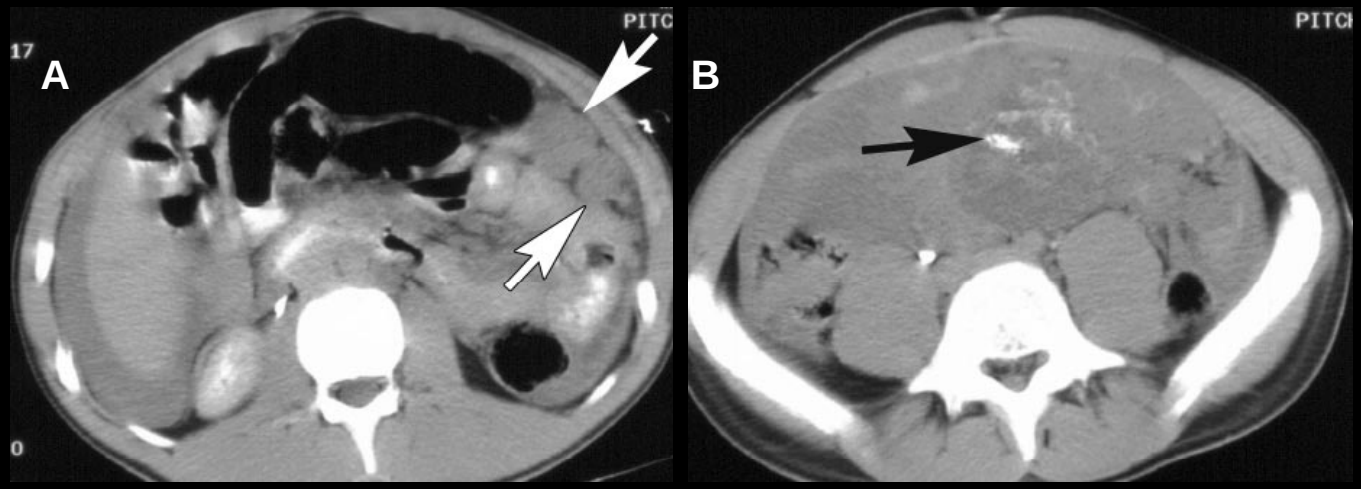

Multiple **solid** intraperitoneal masses (arrows in a). Some of the masses **contain calcifications** (arrow in b).

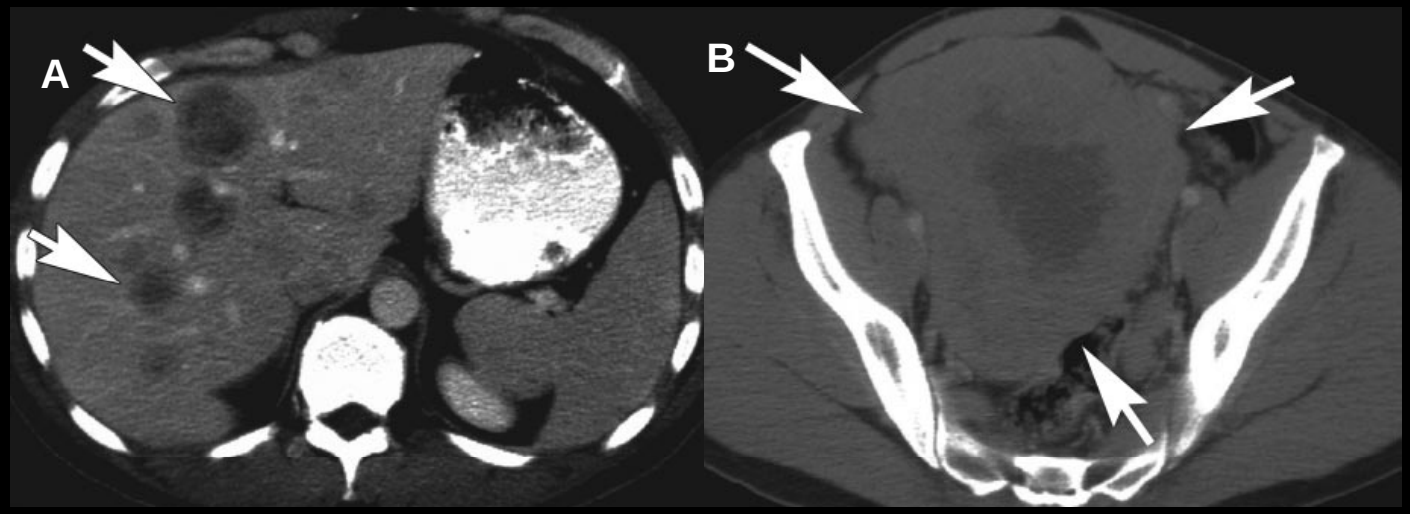

Multiple liver metastases (arrows in a) and a **large, circumscribed pelvic mass** (arrows in b). The pelvic mass contains **central hypoattenuation**, indicative of tumor **necrosis**.

Tumor Desmoplásico de Células Redondas

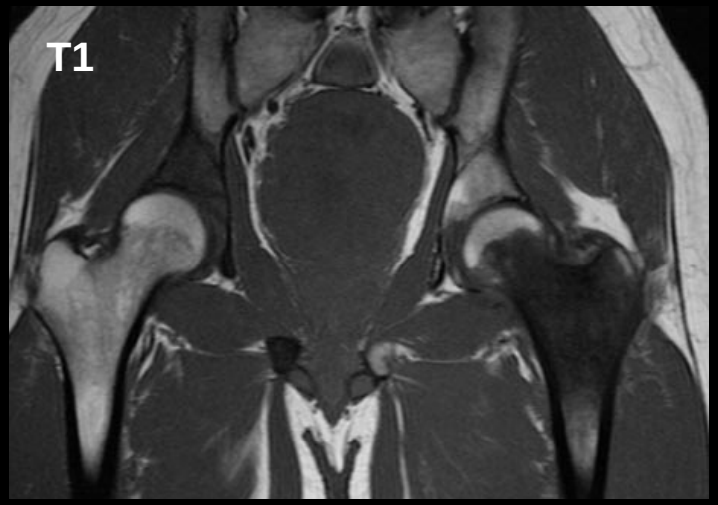

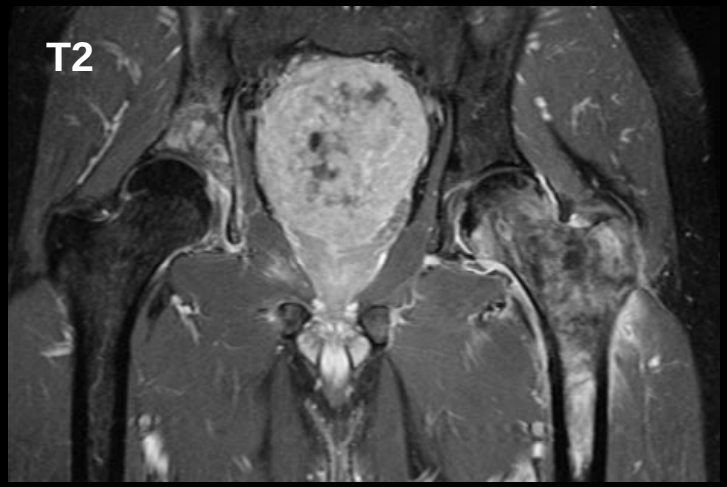

T1 - **pelvic mass** is **hypointense** and reveals an infiltrative hypointense mass within the marrow space of the left proximal femur. **T2** - pelvic mass has **heterogeneous high signal intensity** and that the left proximal femur metastasis has associated high signal marrow edema. **Gadolinium-enhanced** T1- **heterogeneous enhancement** of the primary pelvic tumor as well as of the femoral metastasis.

Tumor Desmoplásico de Células Redondas

Diagnostico Diferencial

- TDCR DD - ♂ jovens massas peritoneais solitárias ou múltiplas
  - Tb carcinomatose peritoneal, linfomatose e esplenose

- ++ TDRC
  - Massa única ou múltiplas dominantes no seio de processo peritoneal difuso
  - Heterogeneidade tumoral, calcificações ou degenerescência intratumoral

Tumor Fibroso Solitário

- Tumor submesotelial de origem incerta, ++ pleural
  - Localização extra-pleural (abdómen) é rara

Conclusão

- TP1^{os} são raros e diversos, que apesar de partilharem local comum de origem, são clinicamente distintos
- Aparência imagiológica ≈ Dç Mtx peritoneal (- frequente/ com envolvimento linfomatoso ou infeccioso)
- A ≠ TP1^{os} - Dç Mtx é importante para a adequada instituição terapêutica