CLÍNICA UNIVERSITÁRIA DE IMAGIOLOGIA
HOSPITAIS DA UNIVERSIDADE DE COIMBRA

Caso Clínico

Andrea Canelas

28-06-2006

Identificação

- Sexo: ♀
- Idade: 79 anos
- Raça: Caucasiana
- Naturalidade: Coimbra

História da doença actual

- Seguida na consulta de Gastro desde Novembro de 2005:
  - Quadro de enfartamento pós-prandial e vómitos alimentares e biliosos, abundantes e recorrentes, com cerca de 1 ano de evolução;
    - Emagrecimento +/- 10kg num ano;
    - Trânsito intestinal +/- 1 dejecção/dia;
    - Apetite conservado;

História da doença actual

- Hemograma e Bioquímica com VS – sem alterações;
- EDA – gastrite atrófica antral;
- Diagnóstico: DRGE/Esofagite;
- Medicada com IBP, tendo melhorado;

Antecedentes pessoais

- Bócio multinodular
- HTA
- Dislipidémia

História da doença actual

- No início deste ano, agravamento da frequência e intensidade das crises, tendo sido submetida a novos EADs:
  - Exames laboratoriais:
    - Hemograma:
      - Hg 11,2;
    - CEA e CA 19.9:
      - Sem alterações;

Exames Auxiliares de Diagnóstico

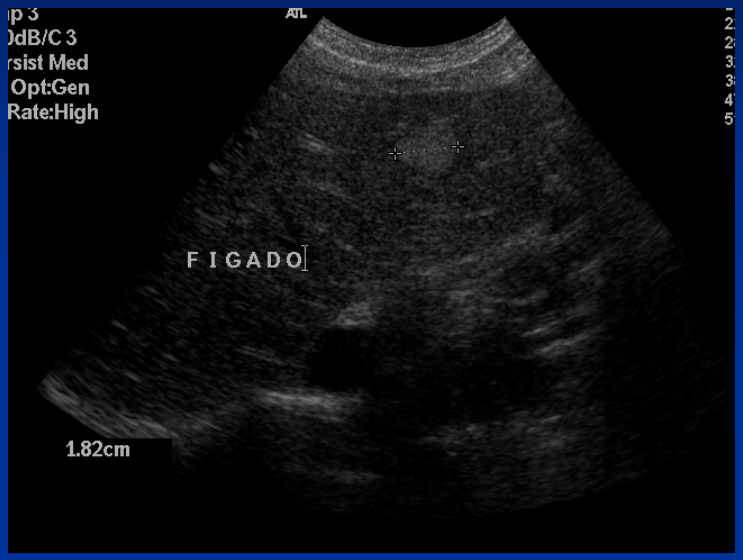

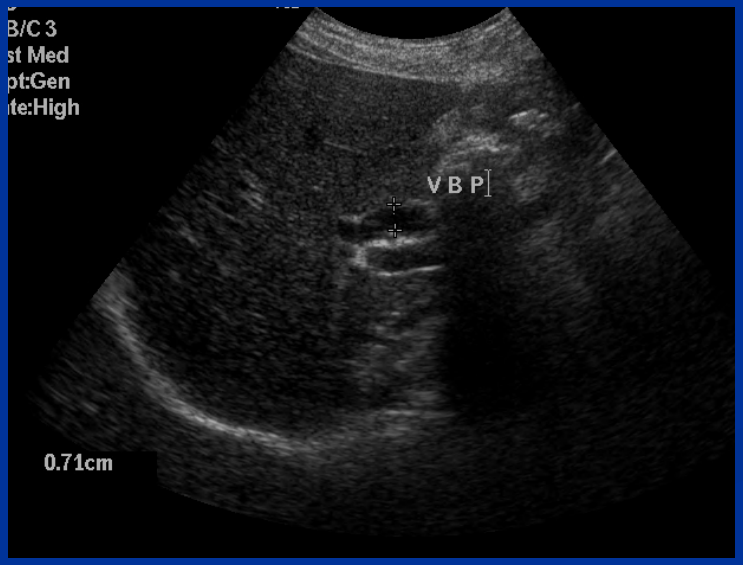

Exames Auxiliares de Diagnóstico

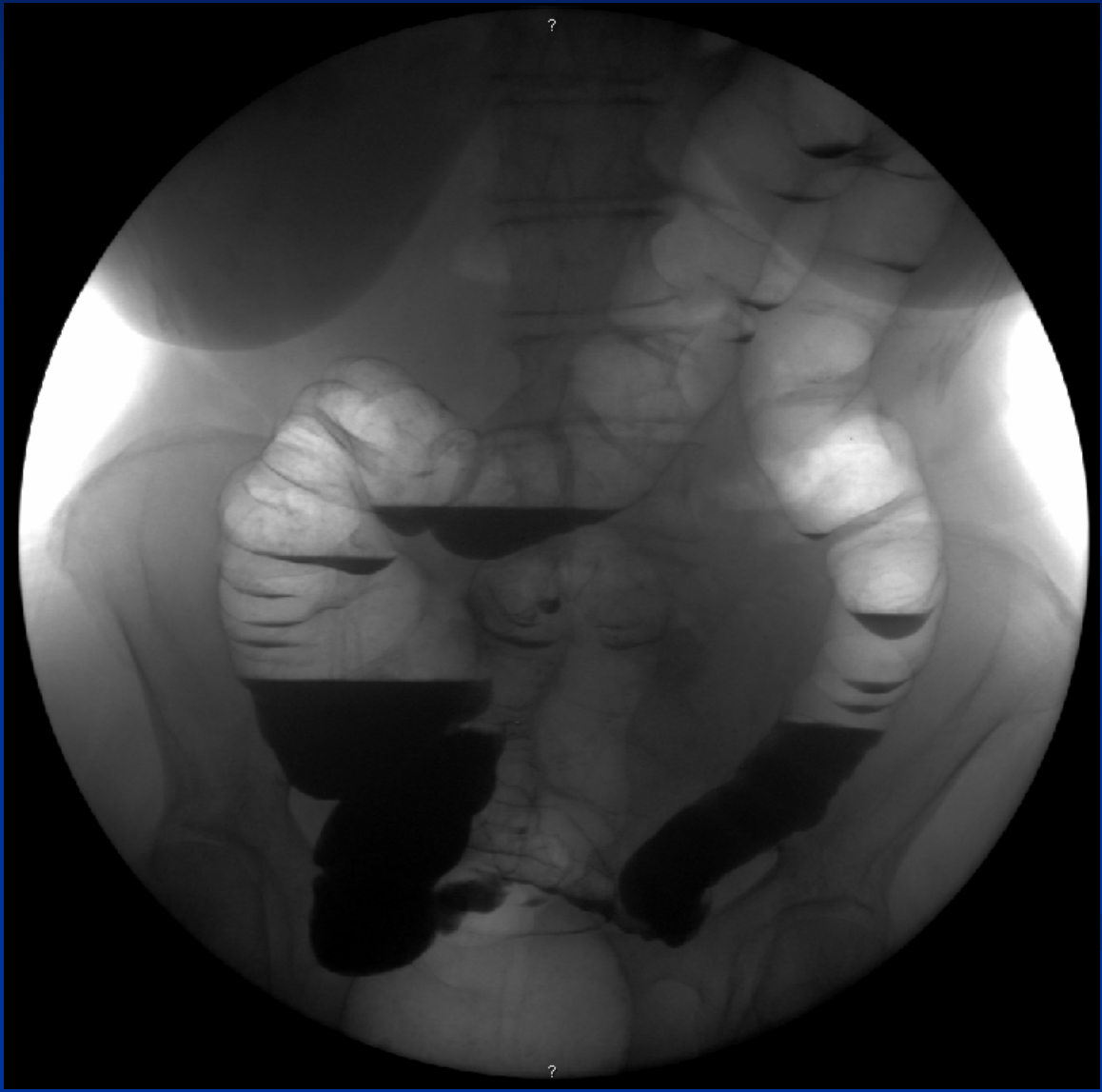

Exames Auxiliares de Diagnóstico

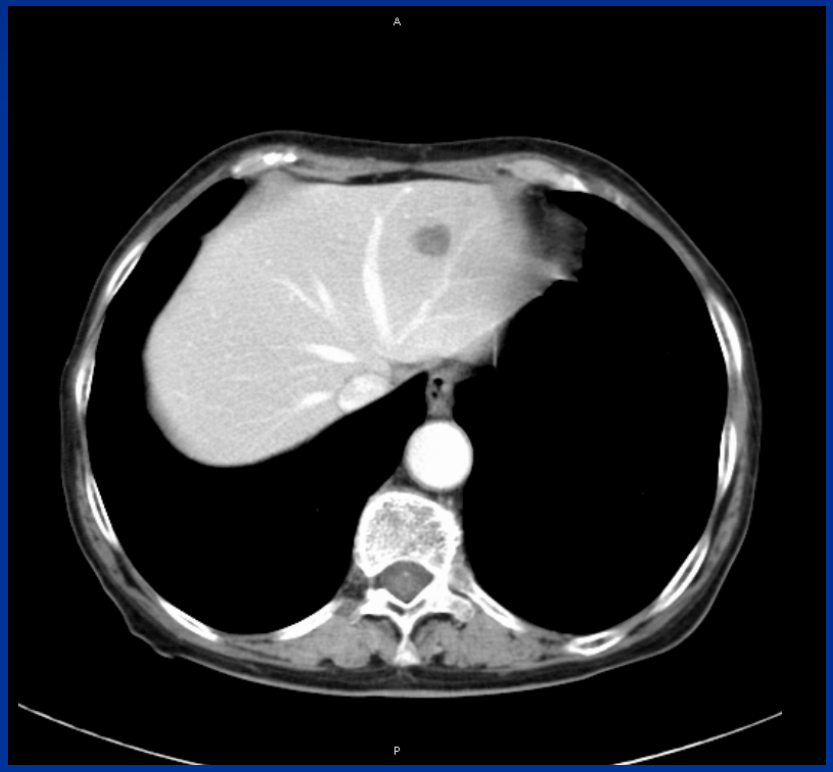

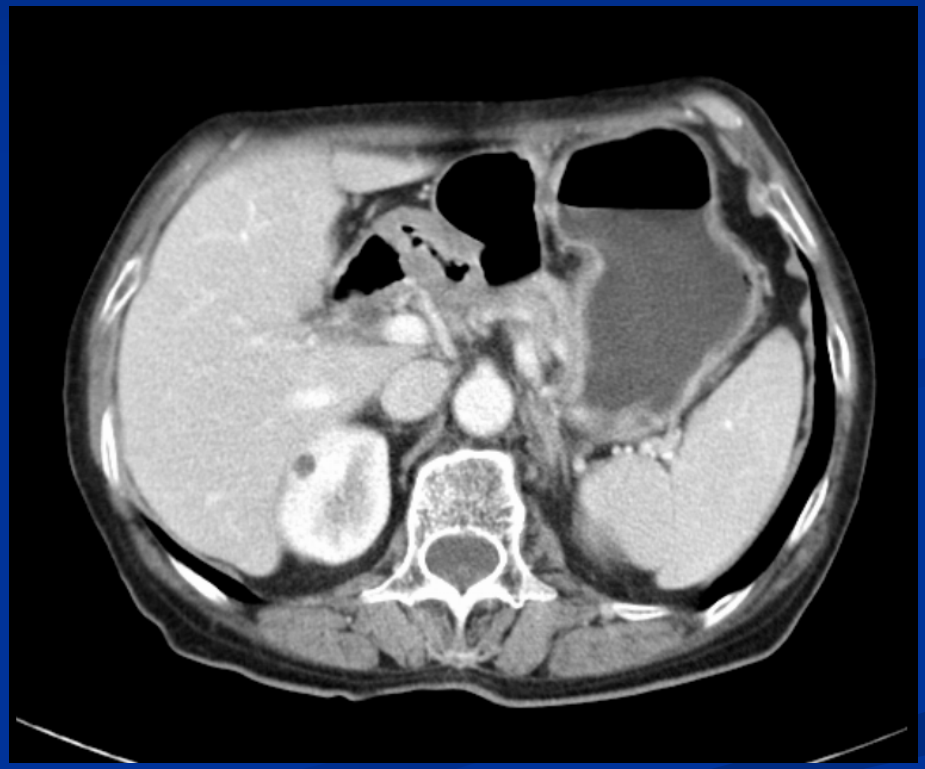

Exames Auxiliares de Diagnóstico

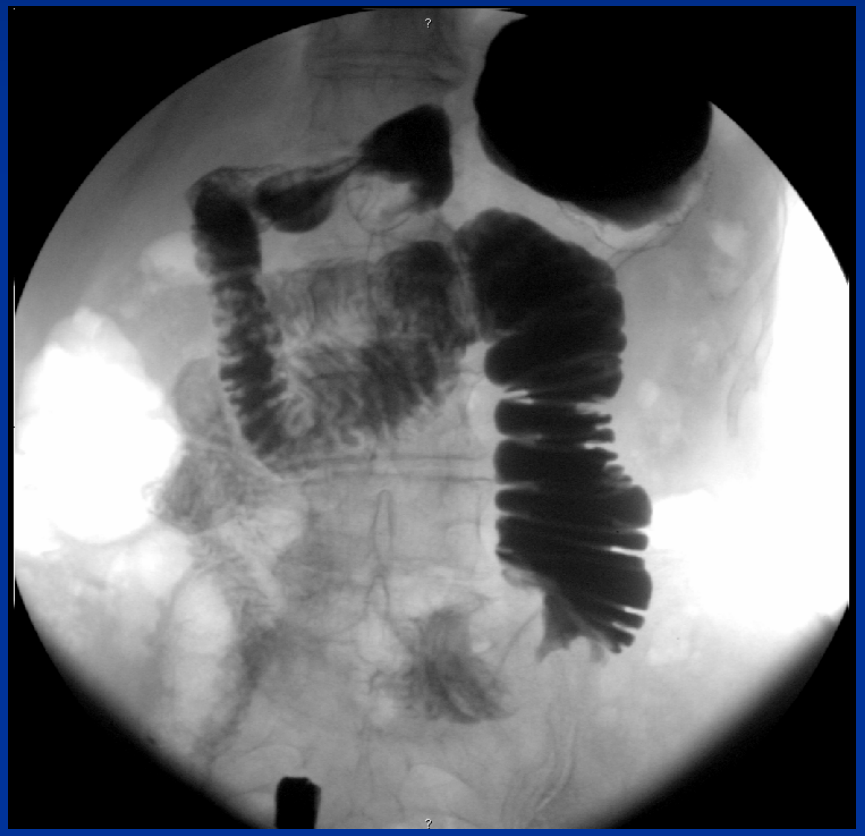

Exames Auxiliares de Diagnóstico

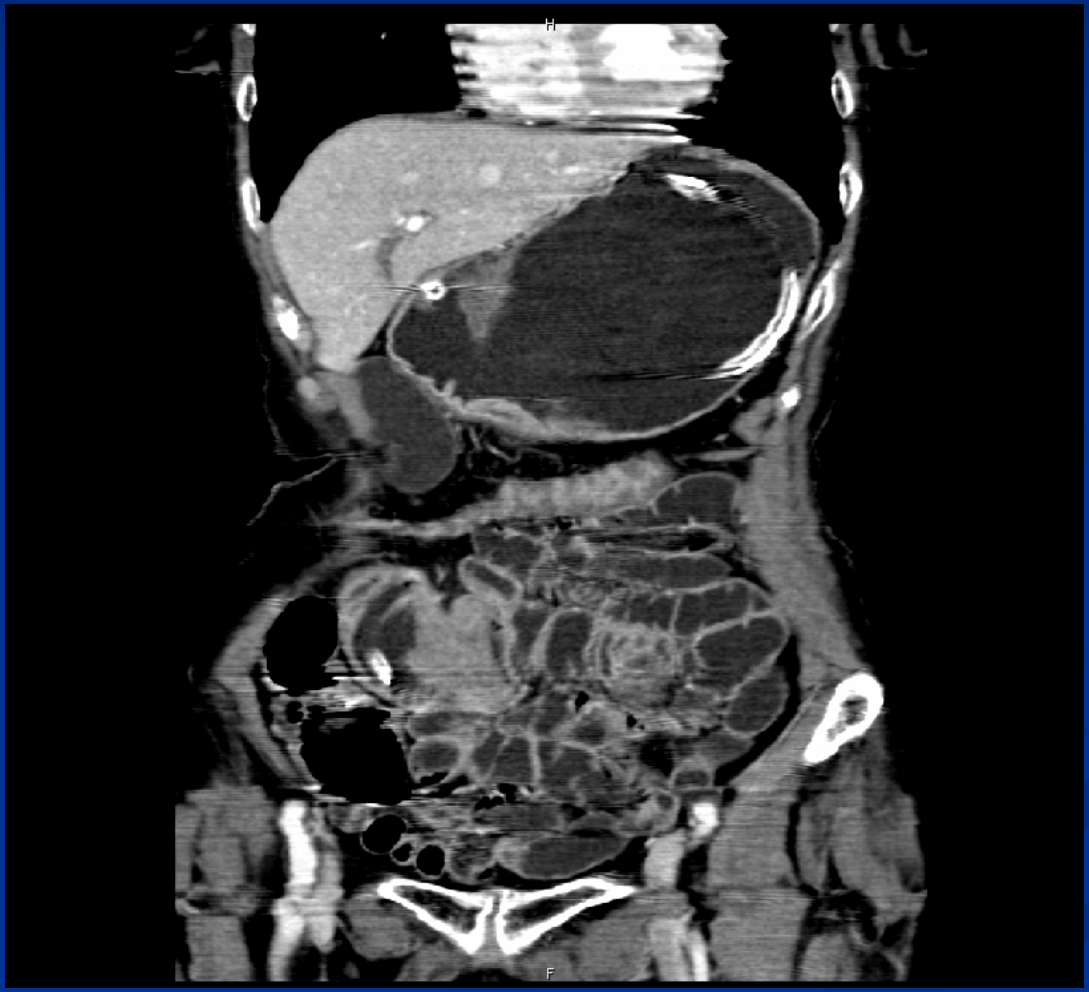

Exames Auxiliares de Diagnóstico

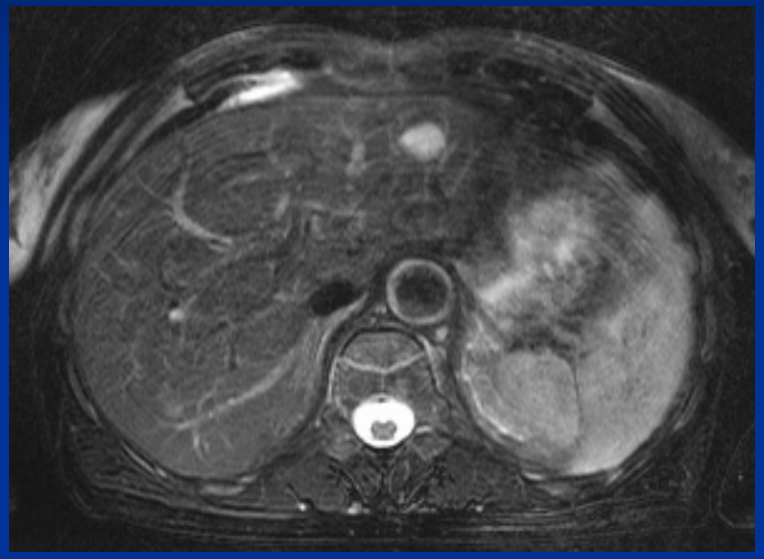

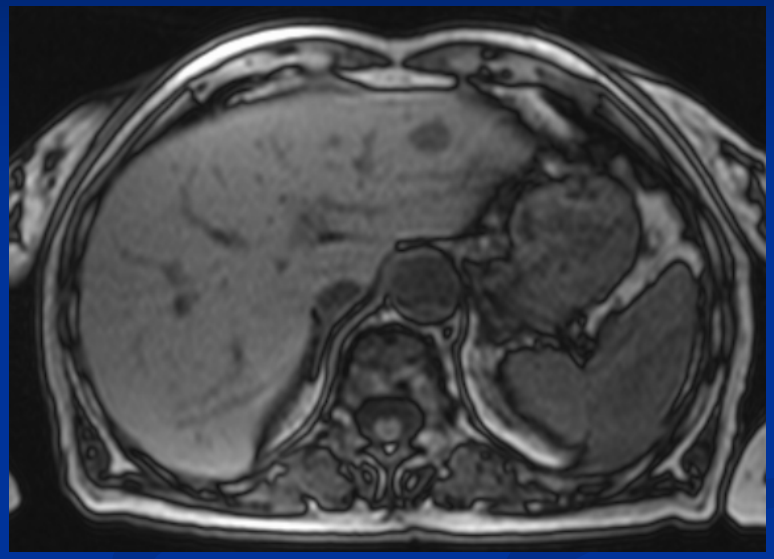

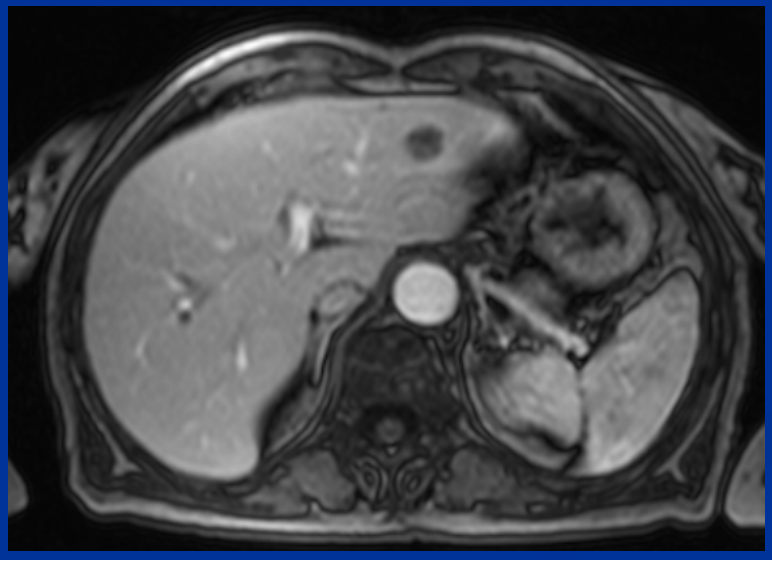

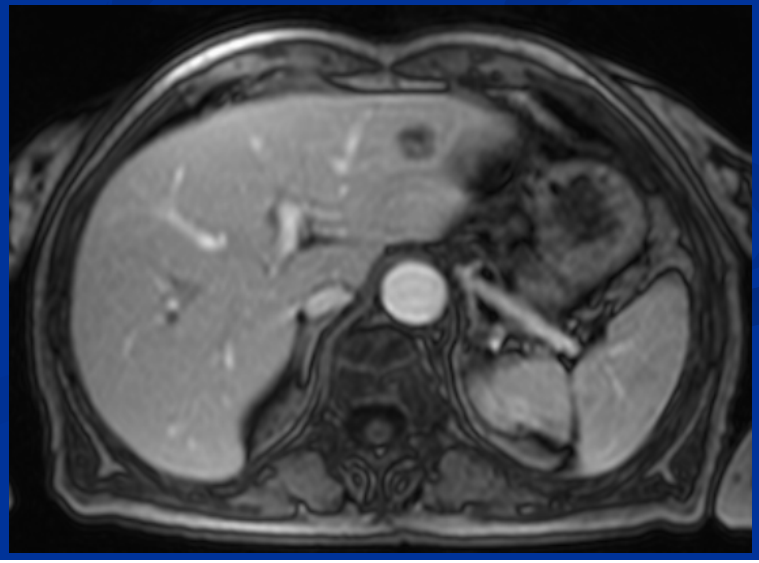

Exames Auxiliares de Diagnóstico

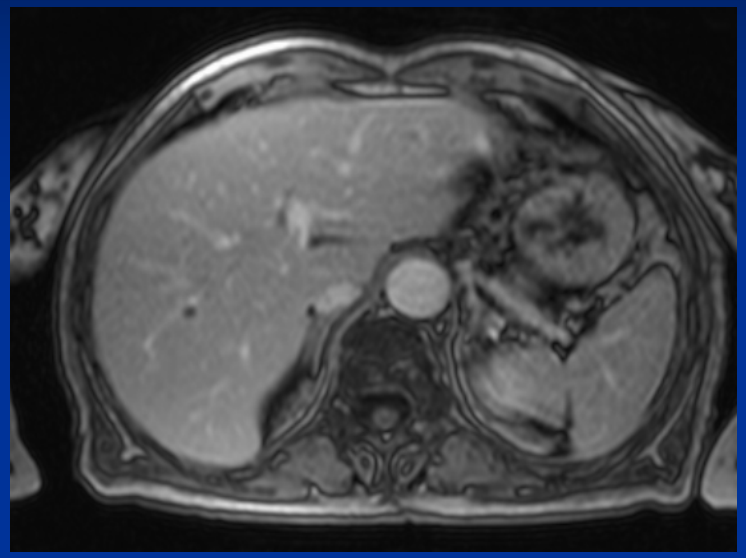

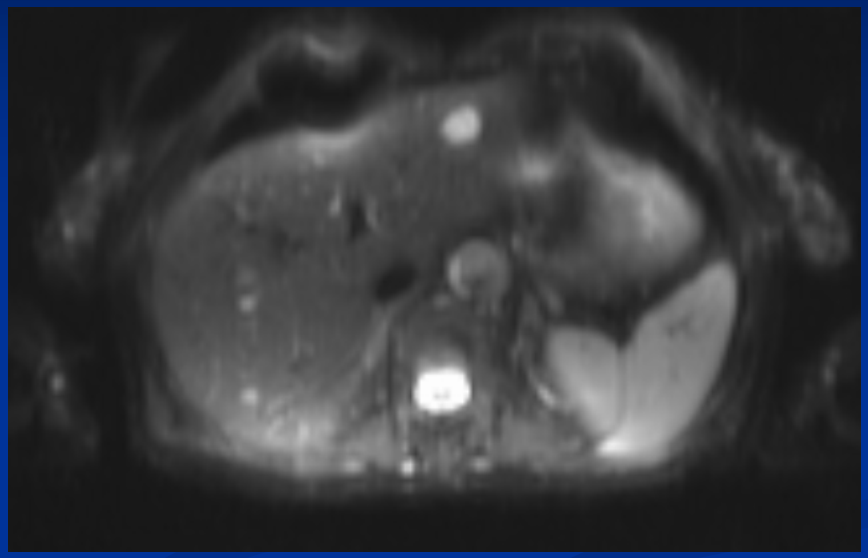

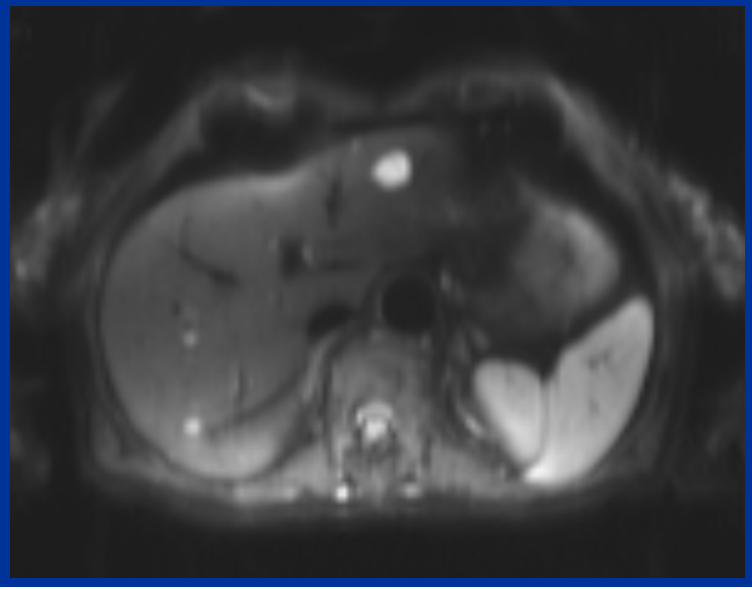

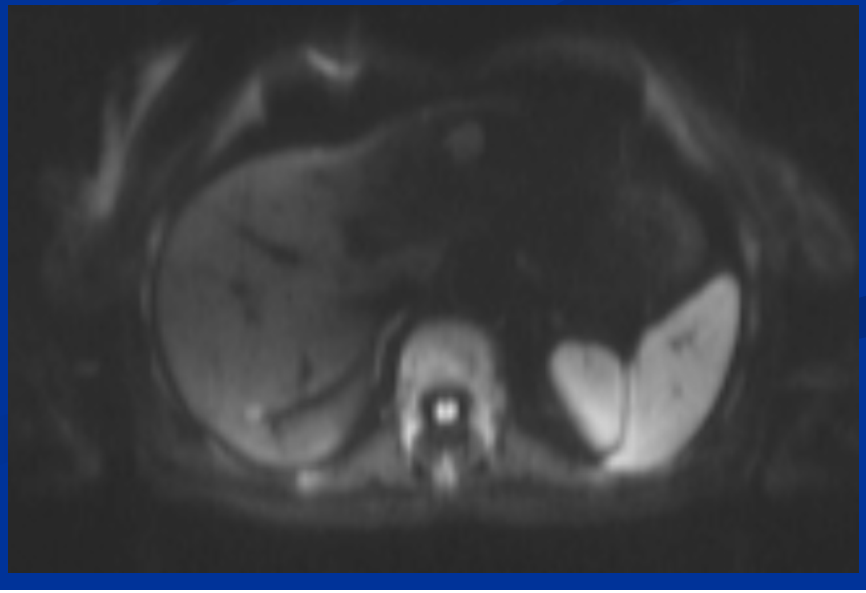

Exames Auxiliares de Diagnóstico

- Enteroscopia:
  - Lesão vegetante formando bordelete circunferencial, condicionando estenose luminal com cerca de 2-3 mm, a cerca de 90 cm da arcada dentária
  - Efectuadas biópsias

Resumo

- Doente sexo ♀, 79 anos, com quadro de enfartamento pós-prandial, vómitos e emagrecimento acentuado com cerca de 1 ano de evolução;
- EADs: lesão estenosante no jejuno proximal, condicionando dilatação a montante; 2 imagens nodulares hepáticas compatíveis com hemangiomas;

Hipóteses de diagnóstico

- Doença de Crohn
- Carcinóide
- Linfoma
- Adenocarcinoma

Hipóteses de diagnóstico

- Doença de Crohn:
  - A favor:
    - 2º pico de incidência: 60-80 anos;
    - Localização (80% no intestino delgado);
    - Clínica: emagrecimento;
    - Estenose (mesmo única) com dilatação a montante;
  - Contra:
    - Ausência dor abdominal e alterações do trânsito intestinal;
    - +++ íleon terminal;
    - Outros sinais típicos (íleon terminal poupado, ausência de aspecto em empedrado nos estudos contrastados, fístulas, abcessos, espessamento parietal, sinal do alvo ou do pente na TC);

Hipóteses de diagnóstico

- Carcinóide:
  - A favor:
    - Tumor + comum do intestino delgado (25%);
    - Idade (> 50 anos);
    - Jejuno (7%);
    - Clínica: emagrecimento;
    - Estenose luminal;
  - Contra:
    - Sexo masculino (2:1);
    - +++ íleon terminal;
    - Ausência de: reacção desmoplásica intensa, aspecto espiculado relevo mucoso nos estudos contrastados, calcificação mesentérica, Síndrome carcinóide (metástases hepáticas);

Hipóteses de diagnóstico

- Linfoma:
  - A favor:
    - 1 dos tumores + frequentes do intestino delgado (20%);
    - Jejuno em 47%;
    - Grupo etário (+++ 5ª-6ª décadas);
    - Estenose luminal com destruição mucosa e esporões marginais; dilatação a montante;
  - Contra:
    - +++ íleon (51%);
    - Condições predisponentes (doença celíaca, SIDA, doença de Crohn);
    - Esplenomegália;
    - Adenopatias (intra e extra-abdominais);

Hipóteses de diagnóstico

- Adenocarcinoma:
  - A favor:
    - Idade > 55 anos;
    - +++ duodeno distal e jejuno proximal;
    - Estenose anular com destruição mucosa e esporões marginais (60%) com dilatação a montante;
    - Espessamento parietal que realça após civ;
  - Contra:
    - +++ sexo ♂;
    - Condições predisponentes (polipose cólica familiar, doença celíaca, doença de Crohn);

Tratamento

- Ressecção segmentar do intestino delgado

Histopatologia

- Adenocarcinoma invasivo mucinoso do jejuno, com atingimento seroso;
  - Sem doença metastática
  - T4 No Mx

Adenocarcinoma do Jejuno

Adenocarcinoma Jejuno

- Representa 3 a 6,5% de todos os tumores GI e 33 a 50% dos carcinomas do ID;
- +++ jejuno; raramente íleon;
- +++ ♂, >> 55 anos;
- Habitual/ 1 a 10 cm de > diâmetro;
- Incidência ↑:
  - Polipose cólica familiar
  - Doença celíaca
  - Doença de Crohn:
    - Longa duração
    - Obstrução crónica
    - Exclusão ansas (bypass prévio)
- Tipos:
  - Estenosante
  - Ulcerativo
  - Infiltrativo
  - Polipóide

Adenocarcinoma Jejuno

- Caracterizado por sintomatologia inespecífica:
  - Dor abdominal
  - HDB e anemia (+/- 50%)
  - Invaginação
  - Obstrução
- Devido à sua localização é de difícil diagnóstico com os métodos imagiológicos habituais, o que atrasa o diagnóstico e contribui para mau prognóstico
- Tratamento: ressecção cirúrgica
- Taxa sobrevida: 15 a 23% aos 5 anos

Adenocarcinoma Jejuno

- Estudos baritados:
  - Estenoses com destruição mucosa e esporões marginais;
  - Lesões ulceradas;
  - Massas polipóides;
- TC:
  - Espessamento focal parede, concêntrico ou assimétrico ou massa intraluminal;
  - Densidade tecidos moles heterogénea;
  - Realça moderadamente após civ;
- Angiografia:
  - Hipovasculares;

• Dilatação intestinal