ANGIOGRAFIA
Intervenção Vascular na Hemorragia Digestiva

Introdução

- 1953: Seldinger descreveu o método de cateterização arterial transcutânea envolvendo: - agulha , fio guia, catéter
- Rastelli e Margulis (1959) foram os primeiros a demonstrar o extravasamento de contraste para o lúmen GI, em doentes com hemorragia activa.
- 1971: Rosch e Baum demonstram experimentalmente que a hemorragia GI podia ser controlada pela administração de drogas vasoconstritivas.
- Em 1972, Rosch, Doter e Brown fazem a primeira embolização de uma artéria gastroepiplóica (coágulo autólogo)

Indicações e “Guide Lines”

- A necessidade de tratamento de uma hemorragia digestiva aguda é bastante reduzida.
- Grande percentagem destas param espontâneamente - 80%.
- 5% são intermitentes - hemorragia crónica (MAV´s e Neopl.)
- Até 20% necessitam de tratamento médico - Octreótido.
- Tem de existir evidência clínica e laboratorial de hemorragia proveniente do tracto GI.
- Inicialmente reservado apenas a hemorragia tracto GI “alto”
- Hoje em dia cada vez mais utilizado como 1ª linha no tratamento de hemorragia GI aguda em todo o intestino delgado e cólon.

Indicações e“Guide Lines”

- Objectivo da técnica: Impedir o fluxo de sangue num determinado vaso activamente sangrante, mas mantendo a integridade e oxigenação tecidular.
- O sucesso desta técnica esta intimamente ligado à experiência do radiologista de intervenção:
  - - Embolização supra-selectiva e sempre o mais distal possível (especial atenção no sangramento cólico)
  - - Evitar dissecção e vasoespasmo (octreótido - 8h 1/2 vida)
  - - Antes de embolizar garantir que se está no lúmen (espaço sub-intimal)
  - - Material embolizante adequado para o doente e local de embolização.
  - - Usar atb de largo espectro para prevenção de infecções relacionadas com o procedimento.
  - - Papel Angio-TC

Angio - TC

- Não é absolutamente essencial a sua execução pré-tratamento embólico
- Grande ajuda no mapeamento vascular do doente
- Diminuição do tempo de procedimento angiográfico nos casos em que a AngioTC é diagnóstica
- Permite diagnosticar muitas vezes a patologia responsável pela hemorragia digestiva
- Fístulas Ao-Entéricas melhor visualizadas na Angio-TC

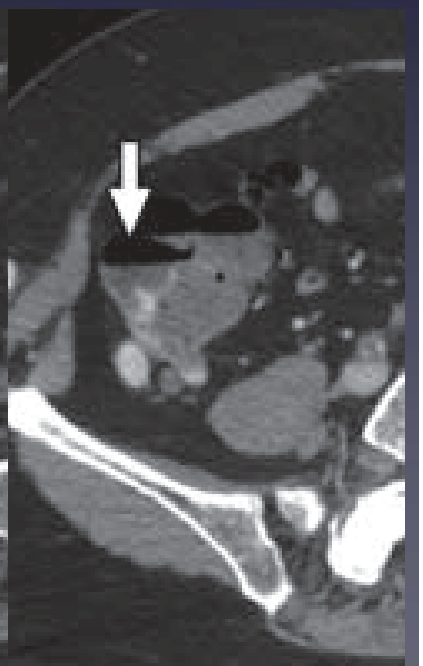

Angio - TC

- Estudo sem contraste pode mostrar áreas de hiperatenuação espontânea
- Fase arterial pode identificar extravasamento activo de contraste

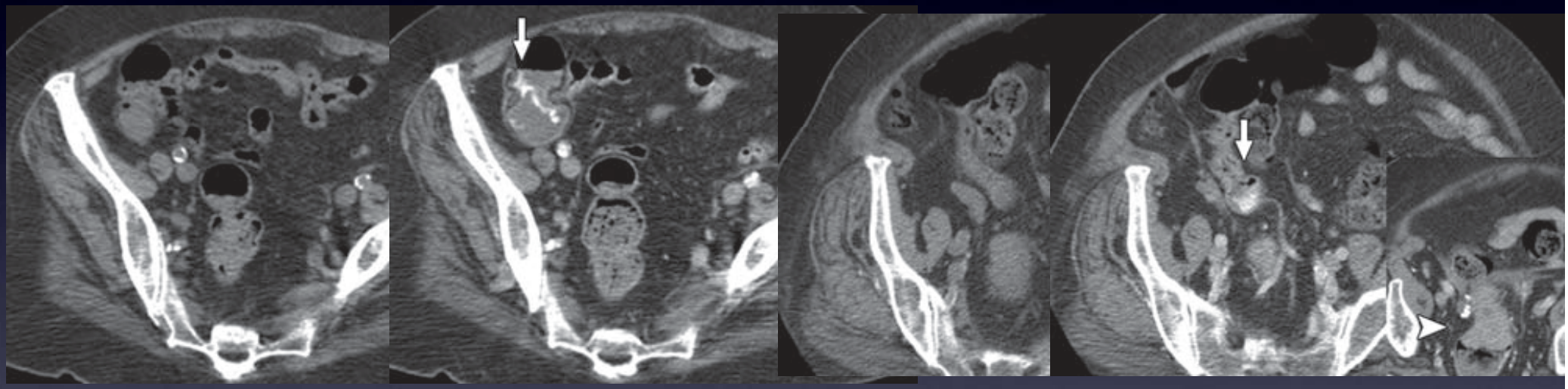

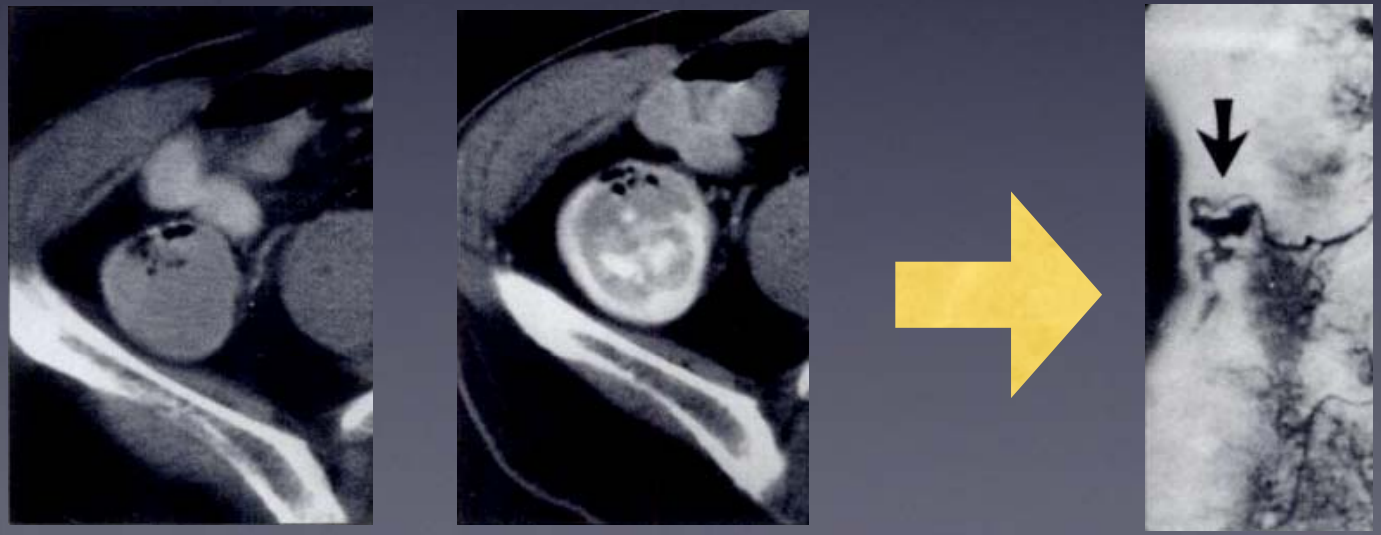

Indicações e “Guide Lines”

- Úlcera péptica
- Pós-operatório de cirurgias abdominais major
- Divertículos
- Pseudo aneurismas artéria esplénica
- Neoplasias GI
- Angiodisplasia (tto paliativo)
- Dça Inflamatória Intestinal

Causas Comumente não Reconhecidas:

- Ectasia Vascular do antro gástrico.

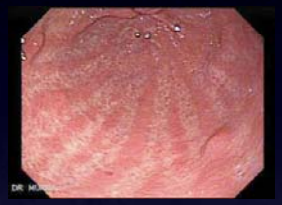

- Lesões de Cameron na Hérnia do Hiato (erosão +anemia)

- Lesão de Dienlafoy (erosão mucosa + arteriola)

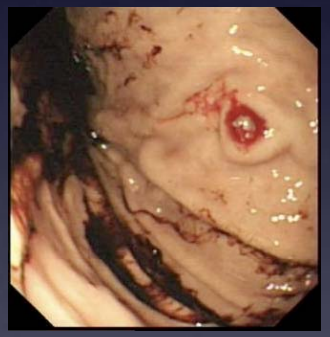

- Angiodisplasia
- Hemobilia

Diagnóstico Angiográfico

- O Diagnóstico é possivel em angiografia a partir de um débito muito reduzido - 0,5ml / min na angiografia selectiva ou 6ml/min em aortograma
- Dg angiográfico do local da lesão aumenta proporcionalmente com quantidade de unidades de sangue administradas ao doente, para estabilização hemodinâmica.
- A partir de 3 unidades de sangue, a probabilidade de encontrar um local específico de hemorragia é muito alta (mesmo em lesões de baixo débito).
- Heparina i.a.
- O recurso a Angio Tc abdominal é muito útil no mapeamento anatómico do doente, reduzindo significativamente o tempo de inervenção (cateterização de 1, 2 ou 3 vasos). Pode contraindicar o uso da embolização (oclusão vascular, abcesso inguinal)
- Cintigrafia com eritrócitos marcados (disponibilidade ; hemorragia intermitente)
-

“Pitfalls” Diagnóstico

- Certas situações dificultam o DG:
  - - hemorragia com débito muito reduzido (ponderar cintigrafia GV marcados) : pode aparecer tão denso como a mucosa;
  - - forma de vaso;
  - - forma de pseudo-aneurisma;
  - - débito de inj. contraste baixo (10-15ml/s a 300psi; 7 na AMI) : perda da fase arterial ideal para DG.
  - - presença de alt. anatómicas tais como a existência de uma artéria mesentérica média (vascularização de parte do cólon - geralmente esquerdo) ou mesmo da artéria vitelina
  - - algumas vasculites podem simular hemorragia gastrointestinal, nomeadamente a poliarterite nodosa grave.
  -

“Pitfalls” Diagnóstico

Artéria Mesentérica Média

“Pitfalls” Diagnóstico

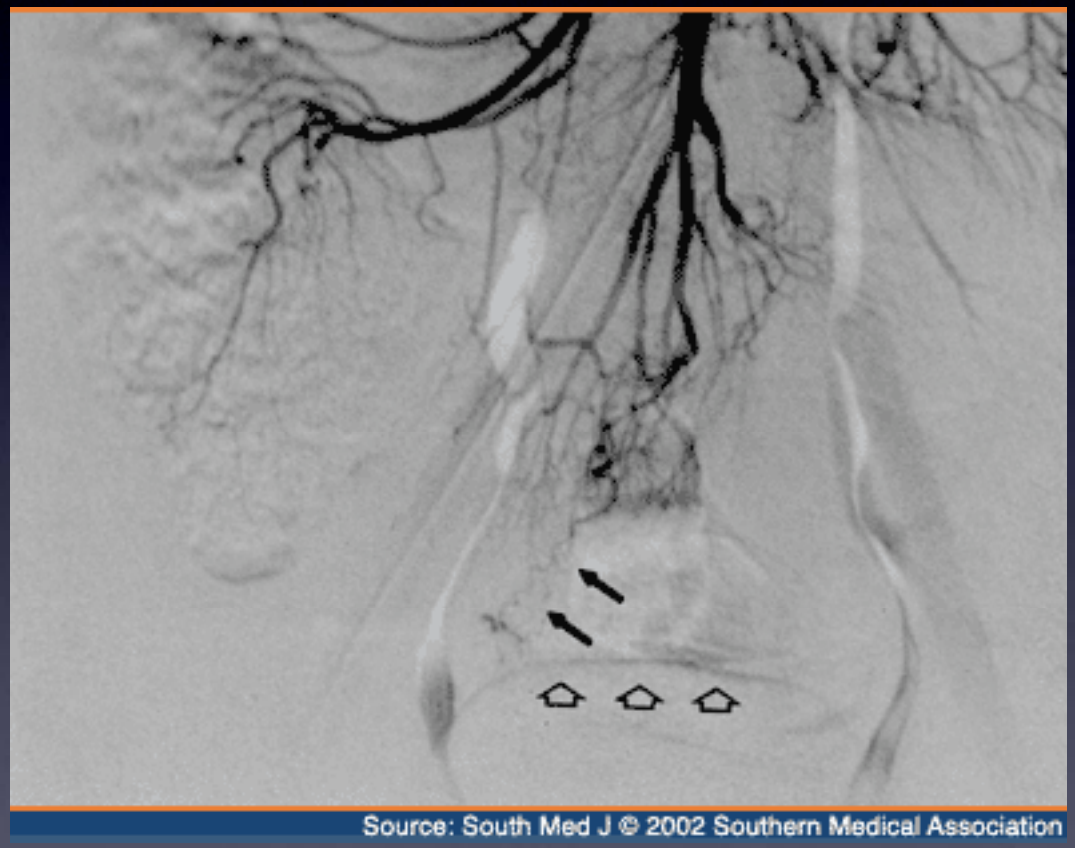

Artéria Vitelina - AMS

“Pitfalls” Diagnóstico

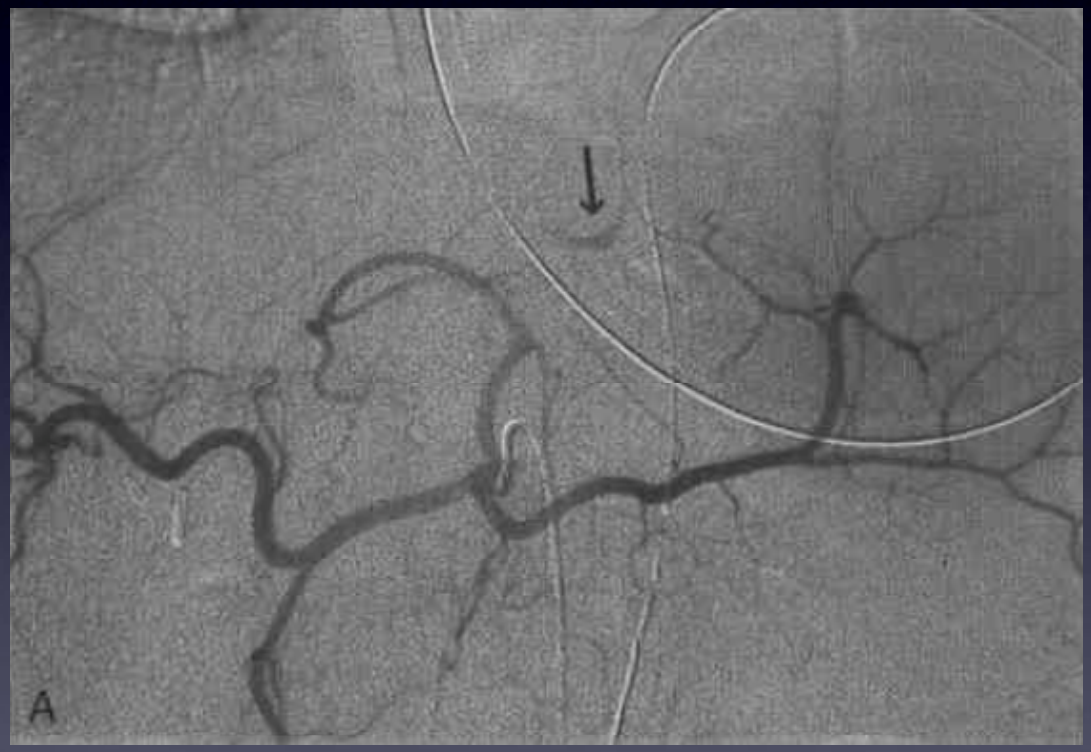

“Pseudo Veia”

“Pitfalls” Diagnóstico

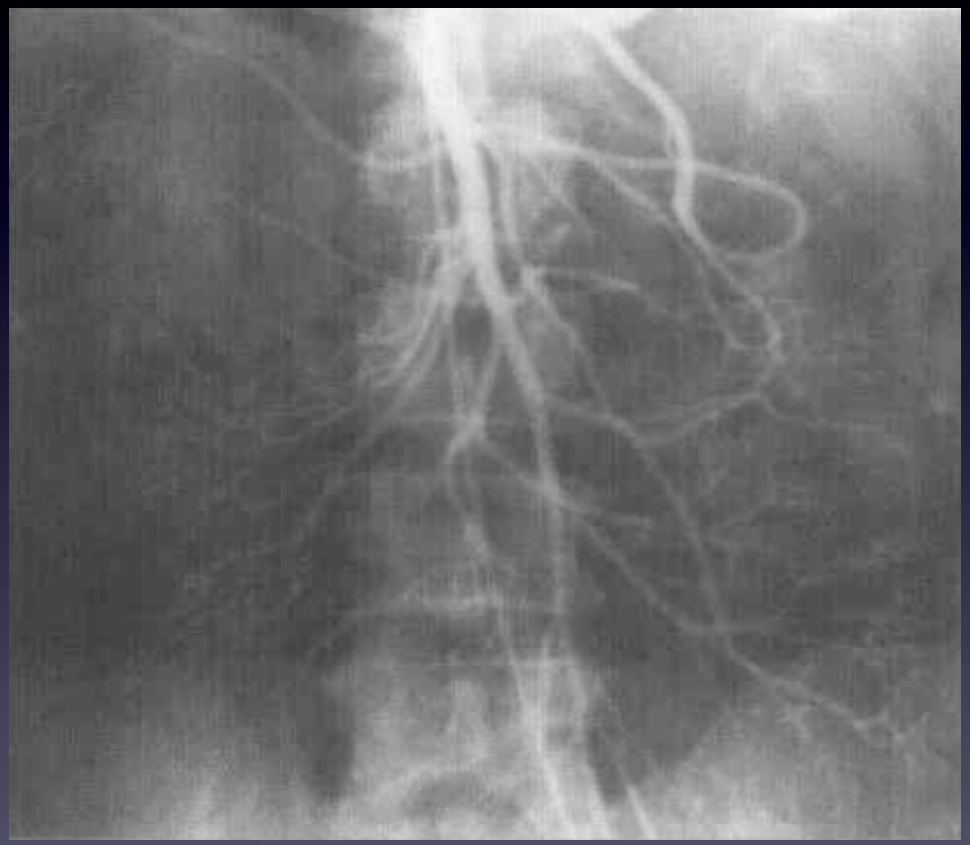

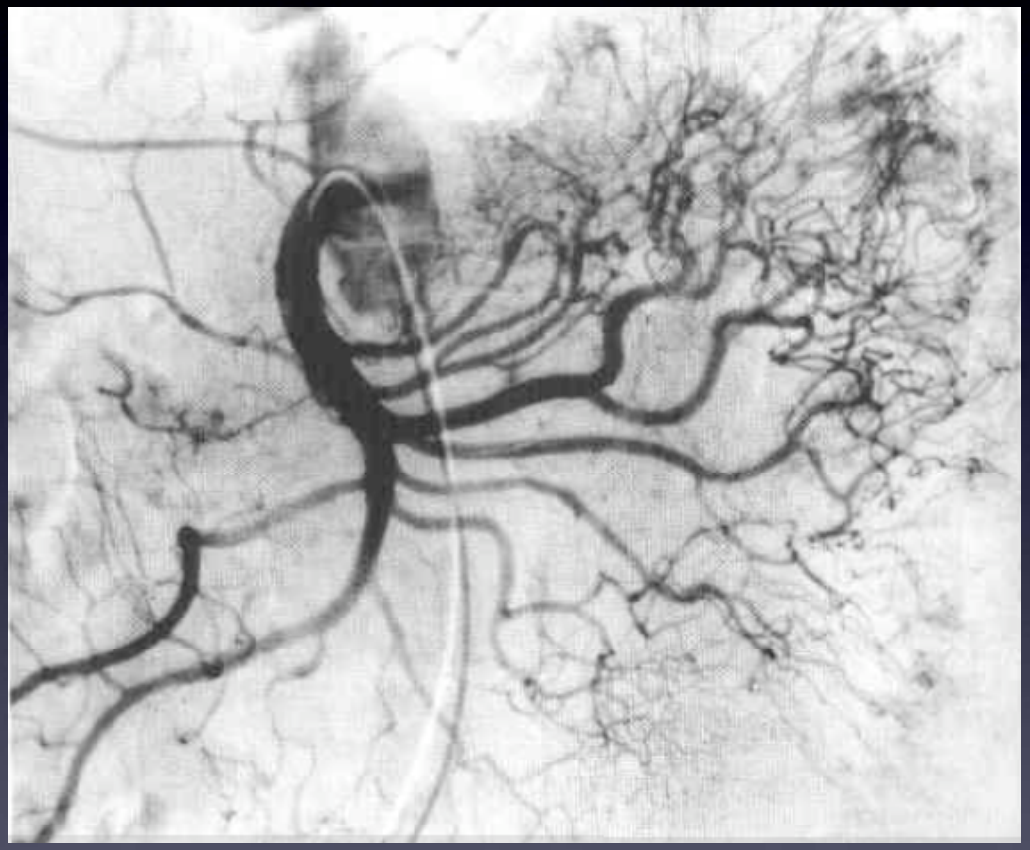

Poliarterite Nodosa - vasculite necrotizante com múltiplos pequenos aneurismas saculares

Opções Terapêuticas

1. TRATAMENTO MÉDICO CONSERVADOR (20% doentes)

2. COAGULAÇÃO ENDOSCÓPICA (nem sempre consegue identificar o local sangrante; lesões extra luminais - aneurismas arteriais)

3. EMBOLIZAÇÃO (tto definitivo da lesão; ganhar tempo para cirurgia)

4. CIRÚRGIA

Opções Terapêuticas

1. TRATAMENTO MÉDICO CONSERVADOR (20% doentes)

- - Reposição da volémia (TA média>80)
- - Transfusões sangue (Hg > 7mg/dl)
- - Octreódido (análogo somatostatina); Terlipressina induz vasoconstrição. Menor eficácia em vasos de calibre médio/grande.
- - Combinado de estrogéneo e progesterona(?) hemorragia crónica e recidivante???

Opções Terapêuticas

- 2. TRATAMENTO ENDOSCÓPICO:

- - Electrocoagulação
- - Clips hemostáticos
- - Agente esclerosante
- - Plasma de Argon
- - Hemorragia gastroesofágica (+++)
- - > 5ml/min dg do local torna-se difícil

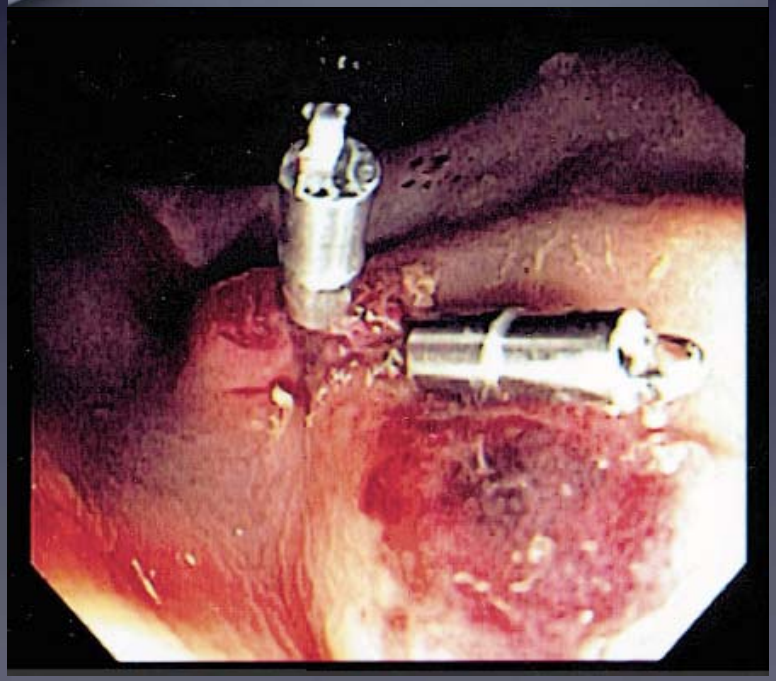



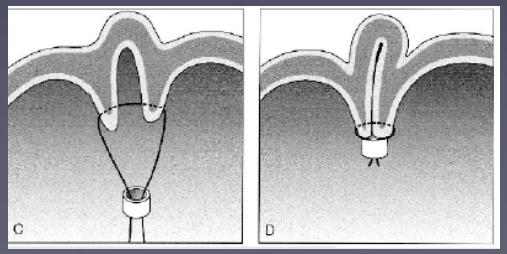

Opções Terapêuticas

EMBOLIZAÇÃO ARTERIAL PERCUTÂNEA

Material Utilizado

- CATÉTERES
- MATERIAL DE EMBOLIZAÇÃO
  - - “GelFoam”
  - - PVA (polivinyl alcohol particles)
  - - Coils e microcoils
  - - Material Líquido - colas
  - - Vasopressina

Material Utilizado - CATETERES

➡ CATÉTERES :

- Polyvinylchloride (PVC)
- Polyethylene (PE)
- Fluoropolomers (PTFE) (TEFLON)
- Polyurethane (PUR)
- Silicone (SI): é um dos mais utilizados pela sua flexibilidade e hiporeactividade com tecidos orgânicos.



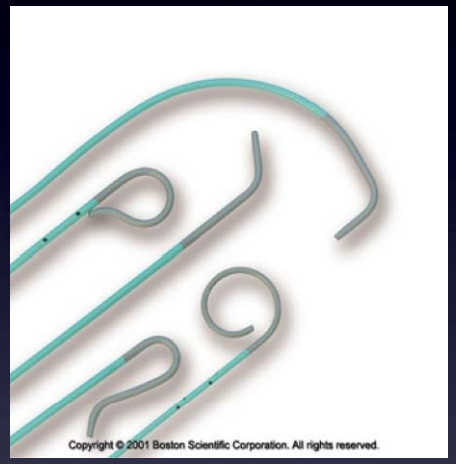

Material Utilizado

- PARTES CONSTITUINTES DE UM CATÉTER:

CORPO

PONTA OU TERMINAL



Material Utilizado

➡ Cateteres :

- - 5 Fr Simmons 1 na cateterização do tronco celíaco, AMS ou AMI.

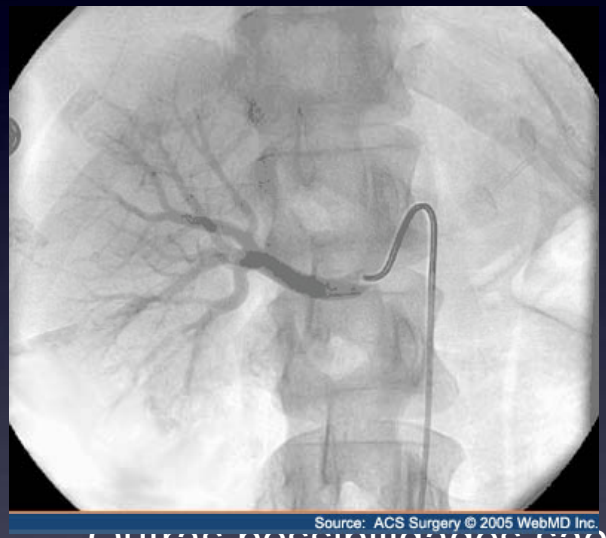

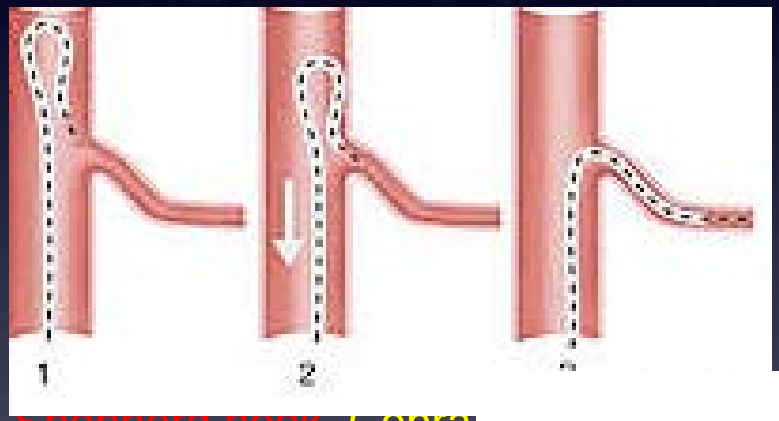

- - Outras possibilidades são: Shepherd hook, Cobra

- - Geralmente vista de perfil.

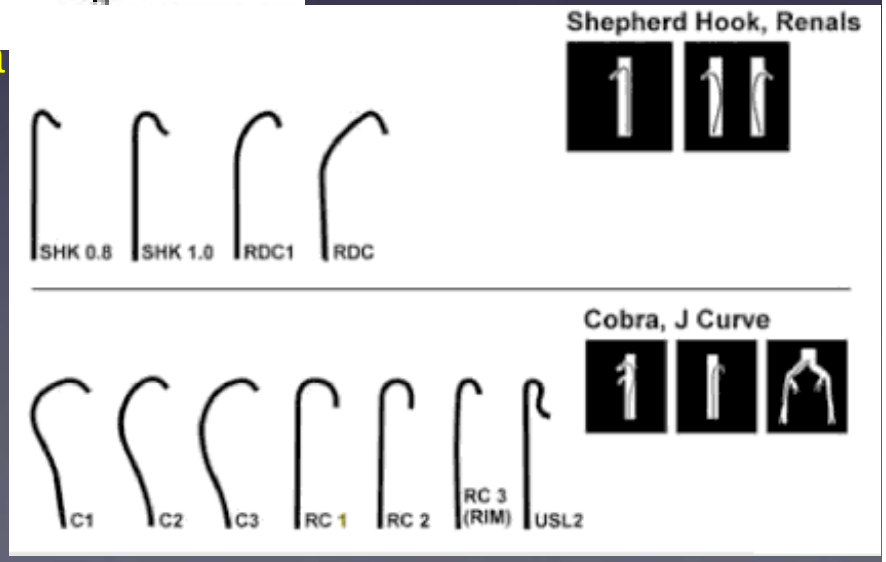

Material Utilizado

MEDIDAS UTILIZADAS - ***FRENCH CATHETER SCALE:***

- Abreviatura mais utilizada : F; FR; Fr

- Também conhecido como “French Gauge system”, o diâmetro do cateter pode ser conhecido em mm - dividir o número da classififcação Fr por 3.

D(mm) = Fr/3

- Usualmente utilizada para nos referirmos ao diâmetro externo de cada catéter. Um aumento de Fr corresponde a um aumento do calibre do catéter.

- Em adultos, os tamanhos mais vulgarmente utilizados variam de 4 - 7 Fr

Material Utilizado

MEDIDAS UTILIZADAS -***FRENCH CATHETER SCALE:***

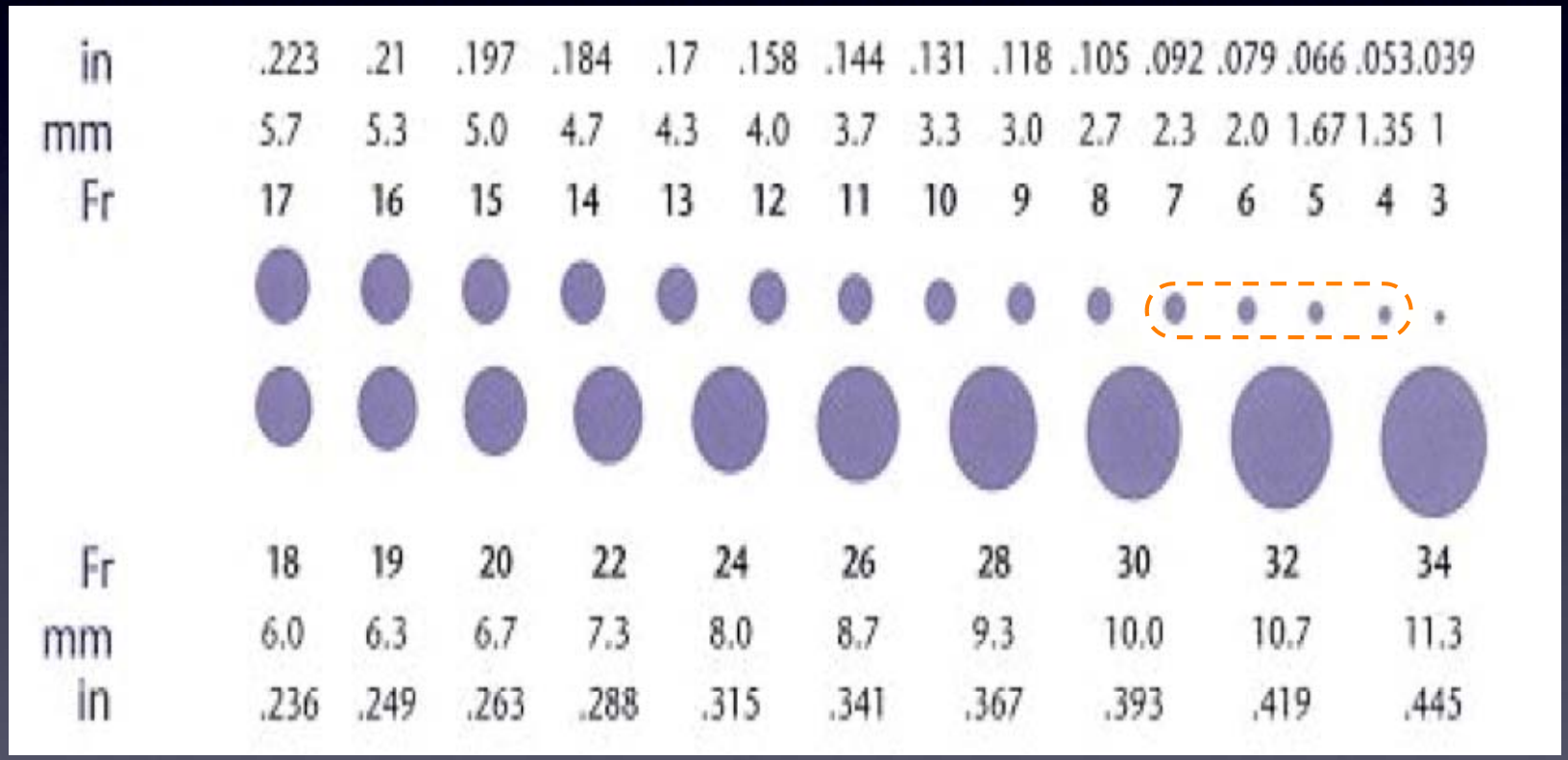

Material Utilizado

➡ MATERIAL DE EMBOLIZAÇÃO

- No início do séc. XX, foi descrita a técnica de embolização com parafina (pré-operatório) a tumores do pescoço.
- 1930: Brooks usou fragmentos de músculo no tto de fístulas.
- 1972: Rosch, Dotter e Brown descrevem a primeira embolização arterial para controlar hemorragia GI (artéria gastroepiplóica), utilizando um coágulo sang. autólogo.
- Os agentes mais recentes, nomeadamente as colas foram introduzidas na década de 70 para tto de MAV´s cerebrais.
- 70´s: Balões intra-arteriais (CIV); PVA, CIV aquecido..
- 1975 : Gianturco descreve a utilização de coils metálicos.

Material Utilizado

➡ MATERIAL DE EMBOLIZAÇÃO

- "GelFoam"(spongostan):

  - - Primeiramente utilizado na cirurgia como hemostático de superficies mucosas sangrantes.

  - - oclusão através de forte reacção inflamatória na parede do vaso.

  - - não definitiva (7- 30 dias) : utilidade na obtenção de hemostase rápida, na maioria das vezes trauma pélvico com hemorragia(tb coils)

  - - Mais utilizado em territórios vasculares com rede colateral não muito desenvolvida (ex: AMS - cólon)

  - - Associação a coils

Material Utilizado

➡ MATERIAL DE EMBOLIZAÇÃO

- PVA:
  - - 150 a 2500 micrómetros
  - - podem ser utilizadas em catéteres ou microcatéteres
  - - mecanismo duplo de oclusão : Mecânica / Inflamatório
  - - oclusão definitiva
  - - Não é eficaz nas MAV´s : calibre inferior ao das comunicações anómalas entre vasos → veias (sem efeito embólico arterial)
  - - Eficazes em processos neoplásicos (podem ser “carregadas” com QT - doxirrubicina)
  - - Mais recentes com calibre muito bem definido, permitem uma utilização precisa para cada calibre arterial

Material Utilizado

➡ MATERIAL DE EMBOLIZAÇÃO

- Coils:

  - - São introduzidos através do catéter com auxilio de inj de SF
  - Libertam-se através de processo mecânico ou, mais recentemente, através de um impulso eléctrico
  - - Ao libertarem-se no extremo do cateter, readquirem a sua morfologia de espiral
  - - Oclusão mecânica, permanente
  - - Diferentes tamanhos e formas (microcoils)
  - - +/- Dacron ---- aumento do potencial oclusivo do coil

Material Utilizado

➡ MATERIAL DE EMBOLIZAÇÃO

- Vasopressina Intra-Arterial (2 unid/min durante 30min):
  - - Contracção do músculo liso e dos vasos esplâncnicos
  - - + seguro e eficaz que administração sistémica
  - - Desvantagens em vasos de médio/grande calibre, suprimento arterial múltiplo (piloro, duodeno)
  - - C.I: Dça coronária, disritmias, após emboloterapia (↑ risco de isquémia)
  - - ↑ tempo de cateterização = ↑ infecções e trombose vaso

Material Utilizado

➡ MATERIAL DE EMBOLIZAÇÃO

- Cianoacrilatos - líquidos:
  - - Solidificam após contacto com substâncias iónicas (sangue, CIV, SF, etc)
  - - Sofrem um processo de polimerização, com trombose do vaso pelo calor provocado por essa reacção.
  - - MAV´s
  - - Difícil posicionamento, não são radiopacas (lipiodol)
  - - Exigem retirada rápida do cateter por causa da solidificação rápida e não selectiva do material --- impossível re-colocação do material embolizado

Material Utilizado

➡ MATERIAL DE EMBOLIZAÇÃO

- Balões Intra-Arteriais:
  - - Mais utilizados nas FAV pulmonares
  - - Oclusão permanente
  - - Inseridos em sistema coaxial
  - - Contraste + SF : visualização do local de utilização

Material Utilizado

➡ MATERIAL DE EMBOLIZAÇÃO

- Etanol:
  - - Desidratação brusca das células endoteliais
  - - Oclusão definitiva
  - - Pode juntar-se a lipiodol (radiopaco), perdendo alguma capacidade esclerosante
  - - Uso muito arriscado pela possibilidade de necrose intestinal
  - - Indicado nas MAV´s hemodinamicamente inactivas, por punção local

Técnica - Seldinger

- Em 1953, Ivar Seldinger (Stockholm) descreveu num artigo uma técnica muito simples de cateterização arterial percutânea através de um fio guia em sistema coaxial .
- Utilizou: agulha introdutora, fio guia e um catéter.

- Inicialmente utilizado apenas para fins diagnósticos.

- Depois foi utilizado para administração localizada de drogas vasoactivas

- Visionários como Charles Dotter, foram os primeiros a perceber a incrível possibilidade terapêutica que este sistema permitia.

Técnica - Seldinger

- Anestesia local da área de punção
  - - Lidocaína a 1 ou 2% : inibe os canais de Na+ responsáveis pela condução nervosa álgica.
  - - Administração subcutânea e depois nos tecidos moles mais profundos.
  - - Evitar administração endovenosa - risco de TV : aspirar repetidamente.

Técnica - Seldinger

- Cateterização retrógrada da artéria femoral
- AFC: - bom calibre
  - - superficial
    - - geralmente sem doença ateromatosa
    - - compressão contra cabeça femoral
- Qd não cateterizar:
  - - hematoma
    - - infecção local
    - - proximidade de ansa intestinal

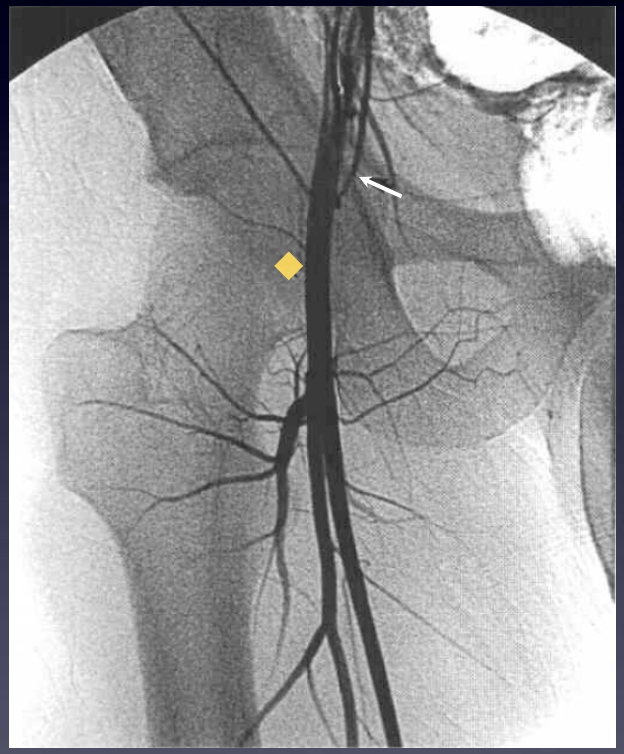

Técnica - Seldinger

- Local de punção femoral: ponto médio da AFC
- - 45º de inclinação
- - Imediatamente abaixo do bordo medial da cabeça do fémur
- - Linha que cruza da espinha ilíaca antero-superior ⟶ sínfise púbica

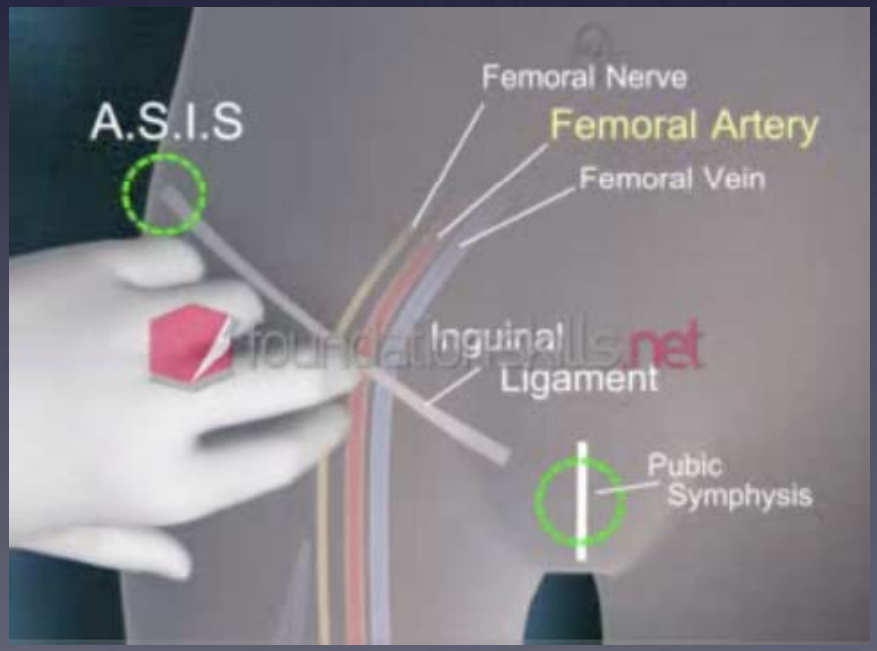

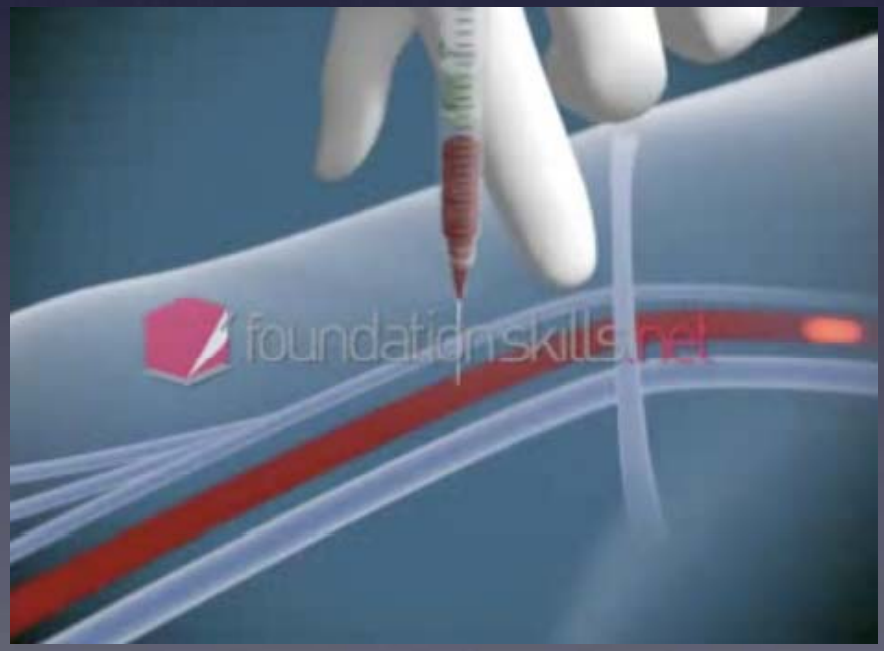

Técnica - Seldinger

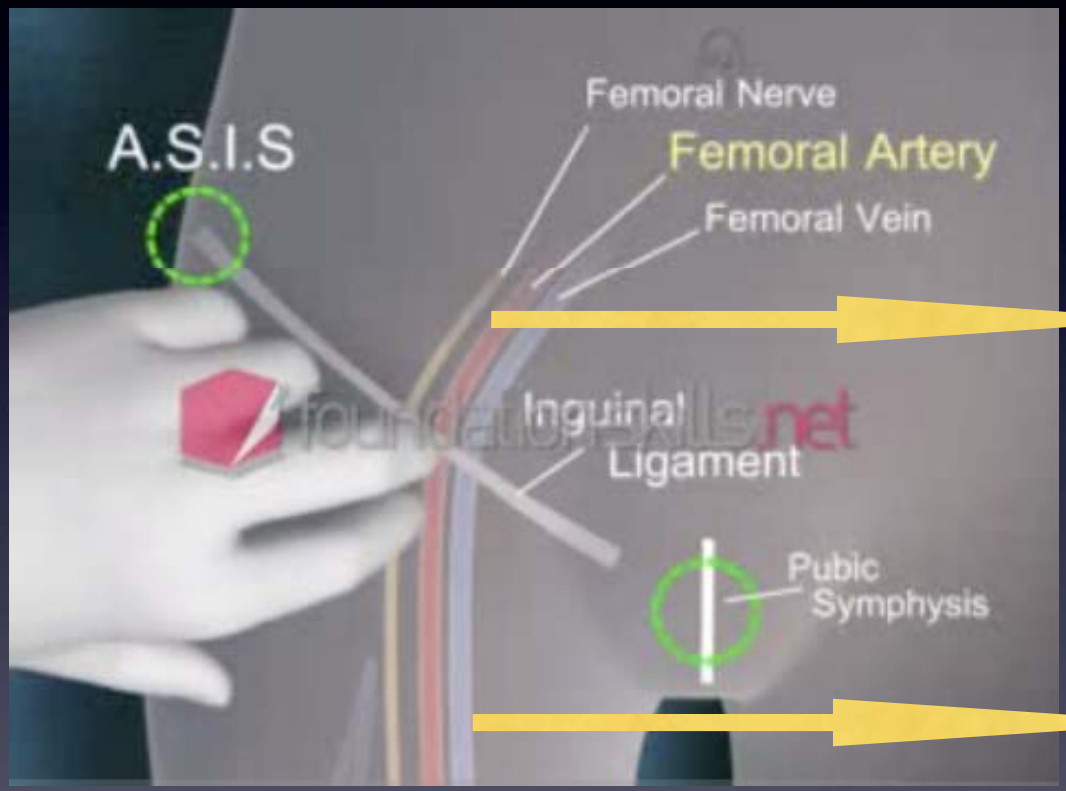

Hemorragia Intra e Retroperitoneal

Trombose
Aneurisma
Fístulas A-V

Quick Time and a
decompressor
are needed to see this picture.

Técnica - Seldinger

- Após a canalização da artéria
-

↓

é introduzido um fio guia que se pode avançar sob controlo fluoroscópico

↓

Aortografia (com ou sem “mapa”) e planeamento da cateterização supraseplectiva

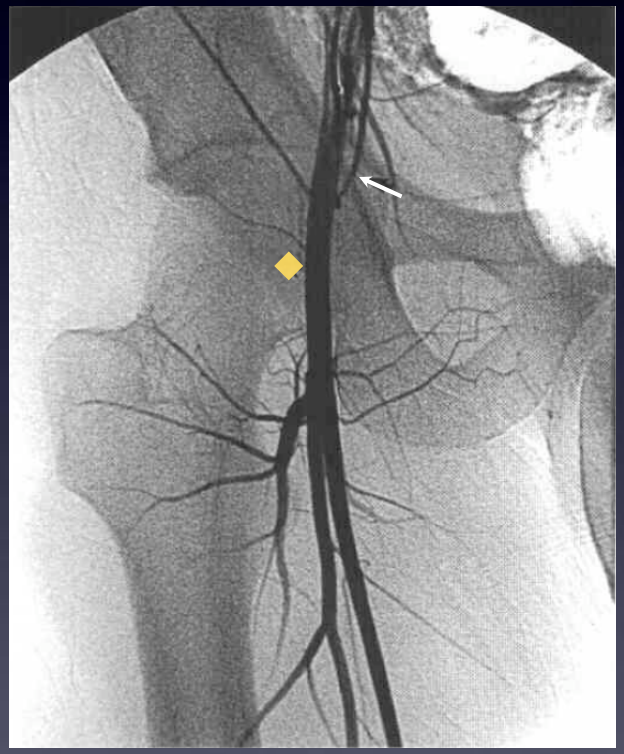

Técnica

- Alguns dos problemas mais frequentes nesta fase são:
- - resistência à passagem do fio guia

Espaço Sub-intimal *Placa ateromatosa*

- - Nesta fase nunca forçar o guia
- - Cateterização artéria ilíaca circunflexa
- - Usar fluoroscopia e inj. de contraste

A. Ilíaca Circunflexa

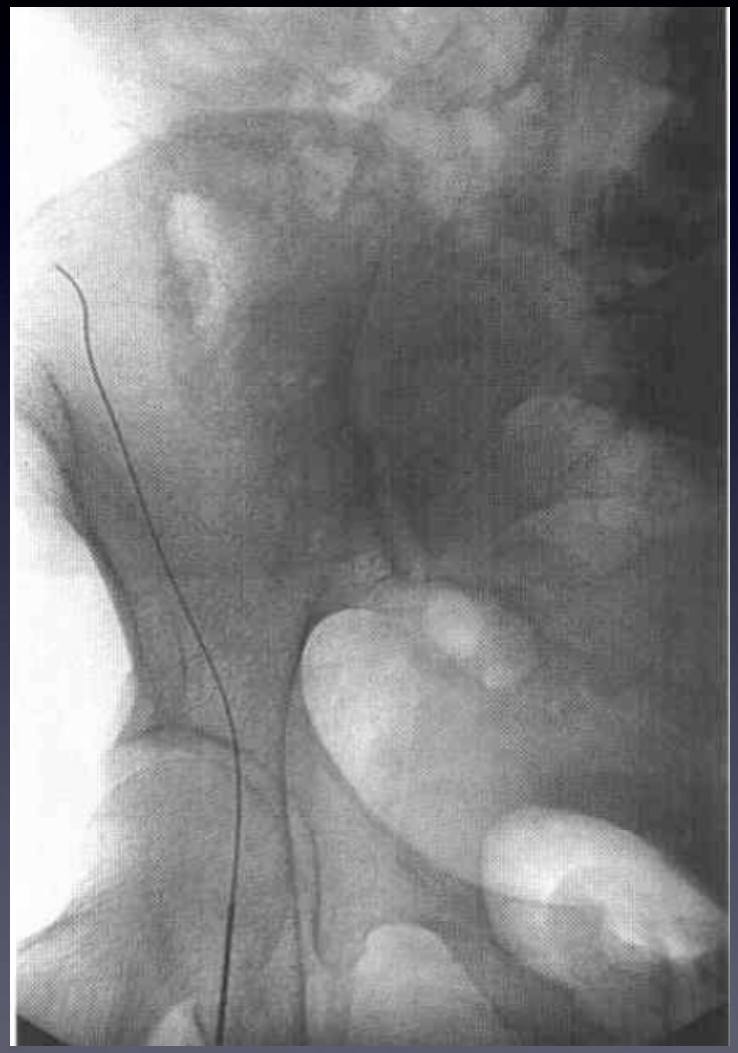

Técnica Embolização

- Ponta do catéter cerca de 1 cm acima do orifício vascular.
- Uma discreta tracção (sentido descendente)fará com que entre no vaso escolhido
- Na avaliação da Hemorragia Digestiva: Cateterização de pelo menos 3 ramos aórticos
  - - AMS (L1- L2) - 7ml/seg por 5seg
  - - AMI (L3-L4) - face anterolateral esquerda Ao) - 2 ml/seg por 5 seg
  - - Tronco Celíaco (D12) - 6ml/seg por 5 seg

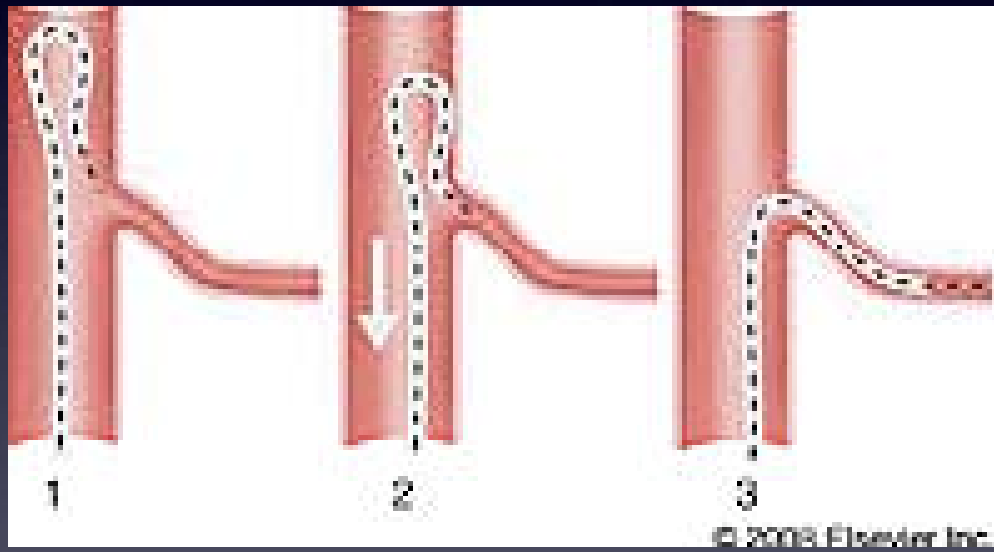

Arteriografia T. Celíaco

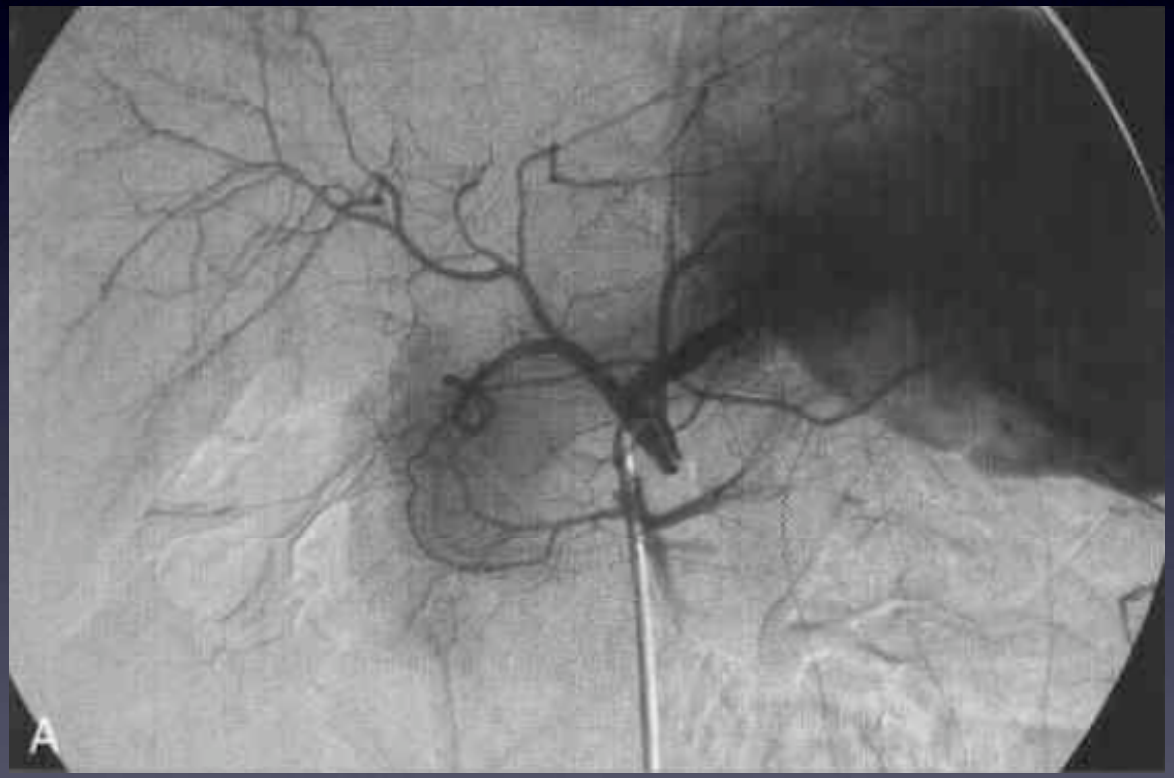

Tronco Celíaco (D12)

6ml/seg por 5 seg

Arteriografia T. Celíaco

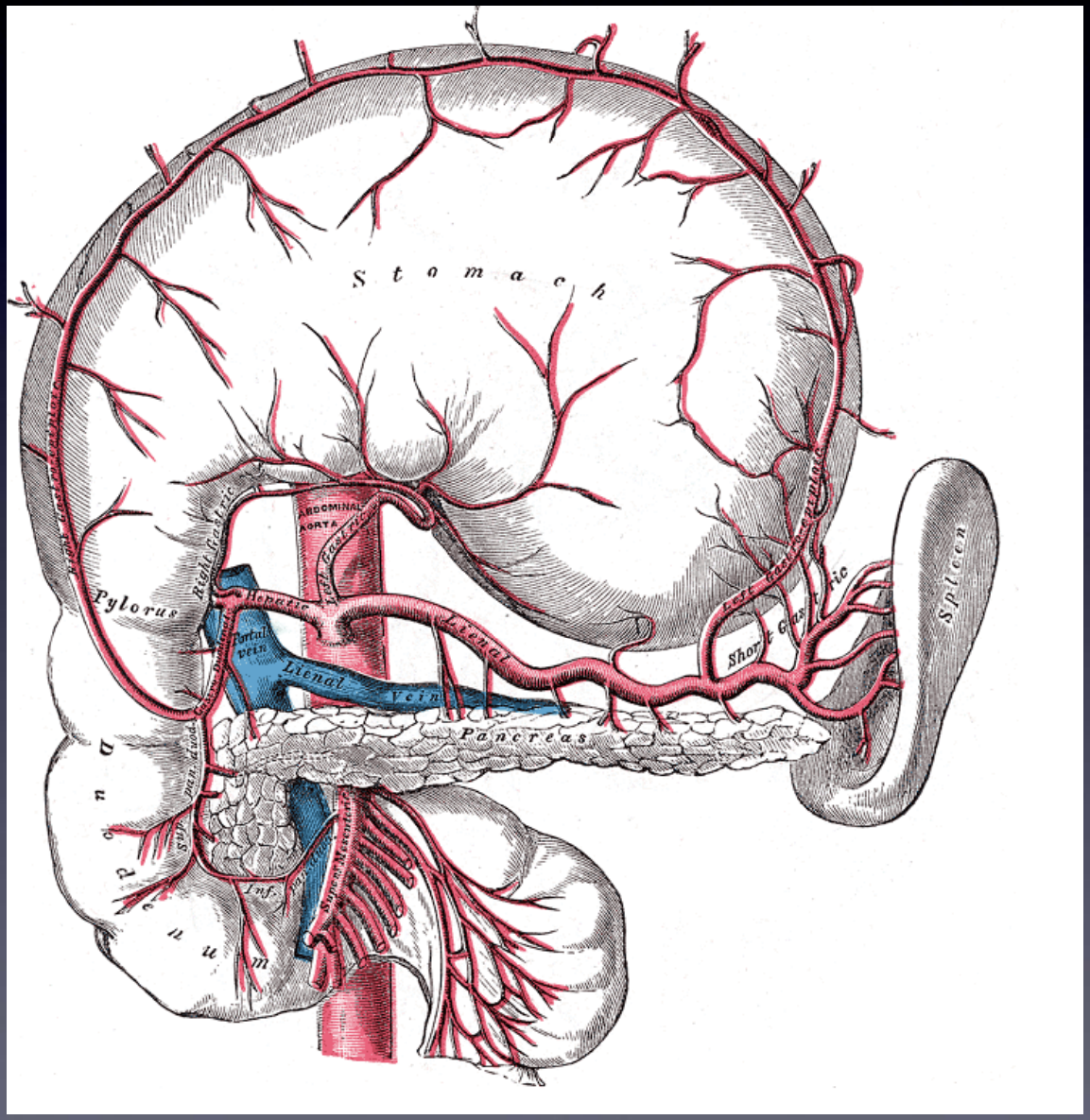

Art. Gástrica Esquerda (ramos esofágicos e hepáticos)

Artéria Hepática Comum (a.h.própria, gastrica direita, gastroduodenal - pd sup)

Art. Esplénica (pacreatica dorsal, gastricas curtas, gastroepiploica direita)

Arteriografia AMS

AMS (L1- L2)

7ml/seg por 5seg

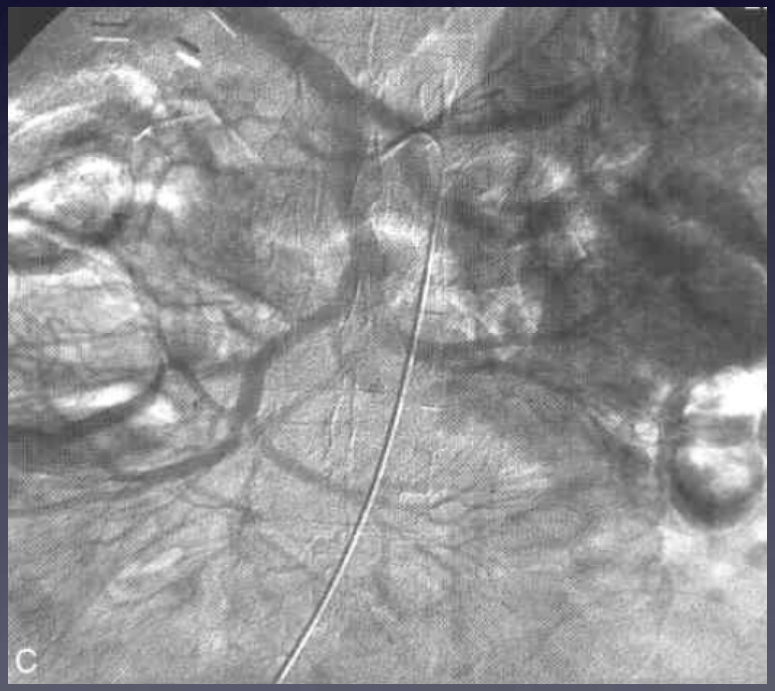

Fase Venosa

Arteriografia AMS

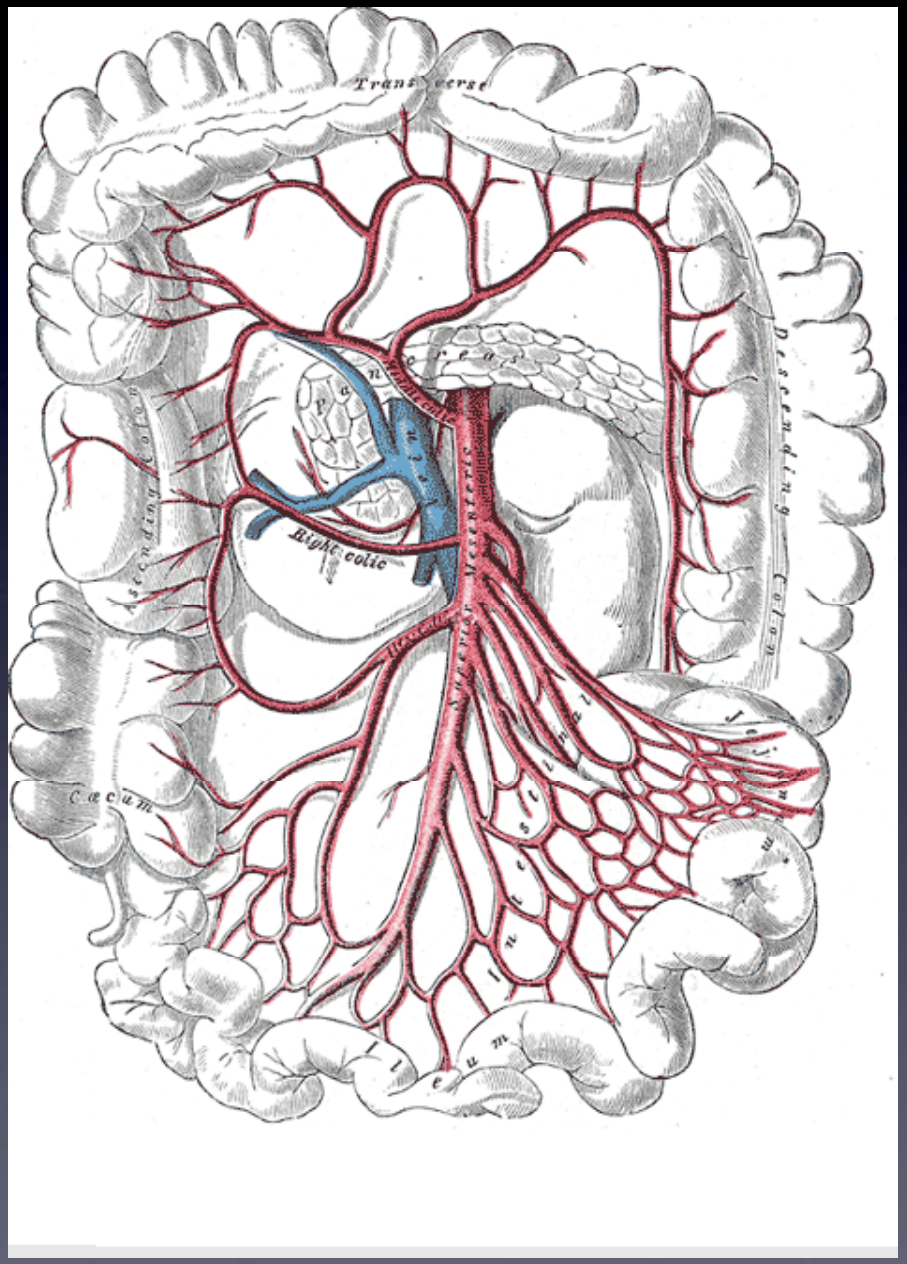

Art. Cólica Média (anast com arteria colica dta e esq)

Art. Cólica Direita (anast com ileocolica)

Art. Pancreáticoduodenal Inferior (anast com pd sup - ramo gd)

Ramos jejunais e ileais

Art. Ileocólica (ramo terminal)

Arteriografia AMI

AMI (L3 - L4)

2ml/seg por 5seg

Arteriografia AMI

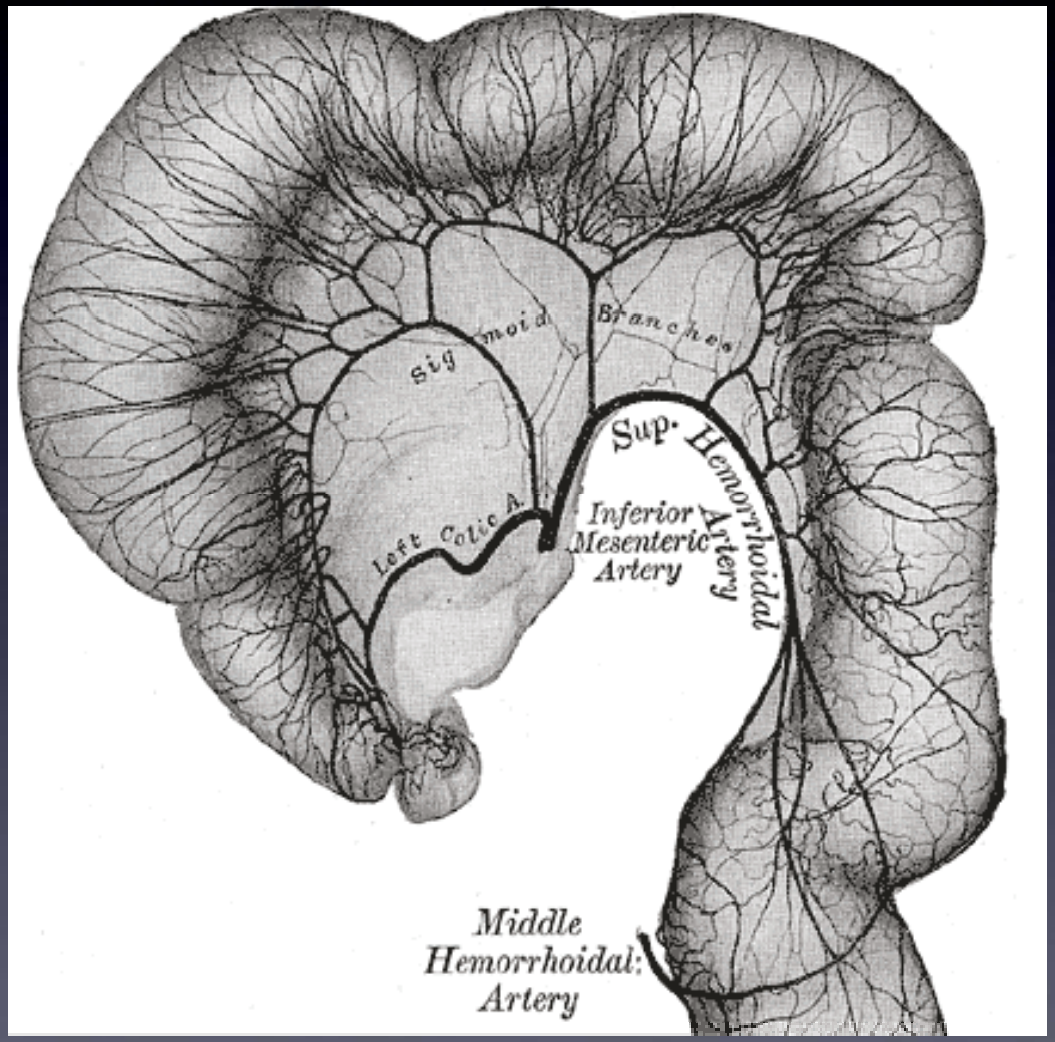

Art. Cólica Esquerda

Ramos cólon sigmóide

Art. Hemorroidária Superior (ramo terminal)

Art. Hemorroidária Média

Técnica Embolização

- Estudos recentes contrariam a ideia inicial de que a embolização deveria ser feita proximalmente à lesão vascular.
- A embolização deve ser executada o mais distalmente possível
- Microcateteres e microcoils permitiram a embolização ao nível dos vasa recta
- Minimiza o risco de isquémia intestinal
- Especialmente importante na hemorragia baixa em que a rede de colaterais não é tão desenvolvida

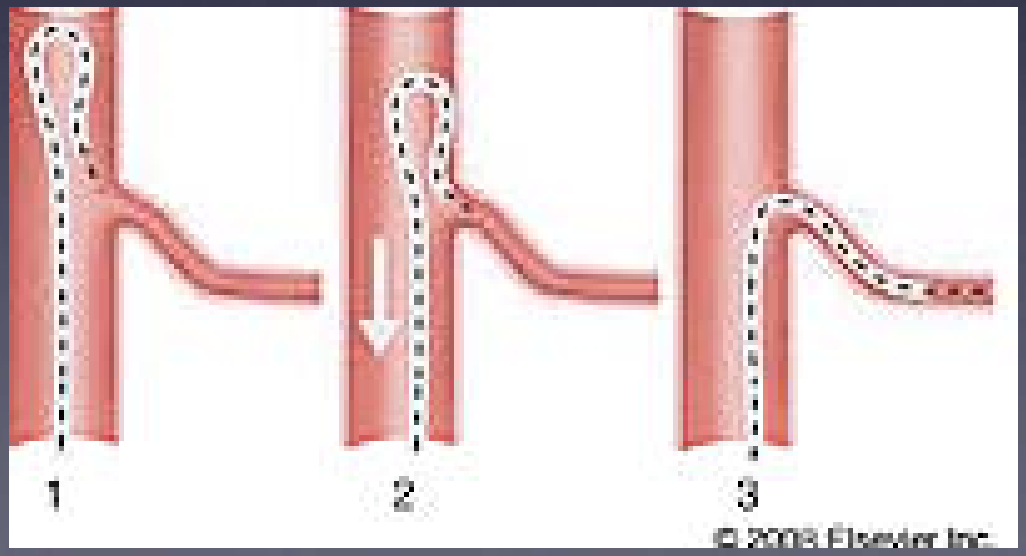

Técnica Embolização

- A recanalização após embolização é mais frequente quando só se utilizam coils isolados
- Coils + gelfoam ou PVA
- O número de coils a utilizar é controlado através de múltiplas administrações de contraste de forma a conseguir uma interrupção completa do fluxo
- Resangramento através de vasos colaterais do mesmo tronco arterial ou de outra artéria (por exemplo hemorragia duodenal)
- Necessidade de avaliar sempre AMS, AMI e tronco celíaco na procura de outros "feeding vessels"

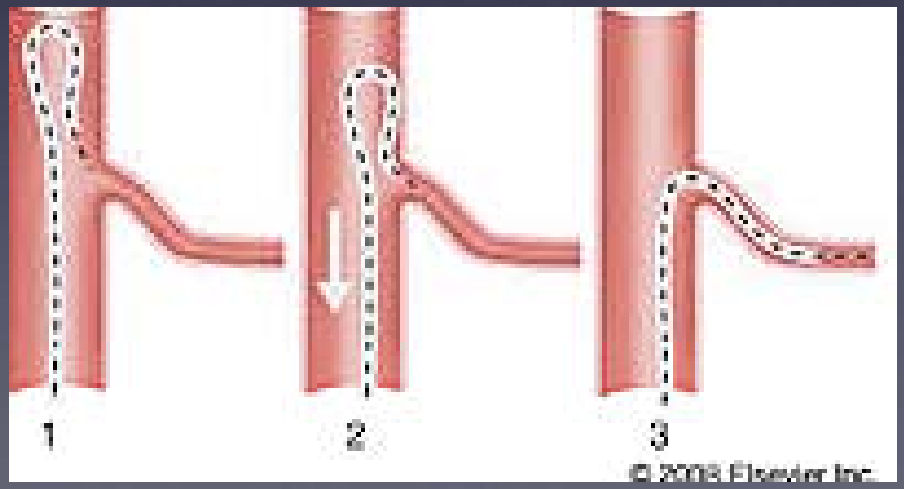

SEMIOLOGIA HEMORRAGIA DIGESTIVA

- O grande sinal diagnóstico é a visualização do extravasamento de coluna de contraste para o lúmen intestinal
- Ter sempre presente a possibilidade de lesões mascaradas: pseudo-veia, aneurisma, realce mucosa, opacificação gl. supra-renais

Arteriograma Tronco Celíaco mostra extravasamento de contraste para o lúmen duodenal - artéria gastroduodenal.

SEMIOLOGIA HEMORRAGIA DIGESTIVA

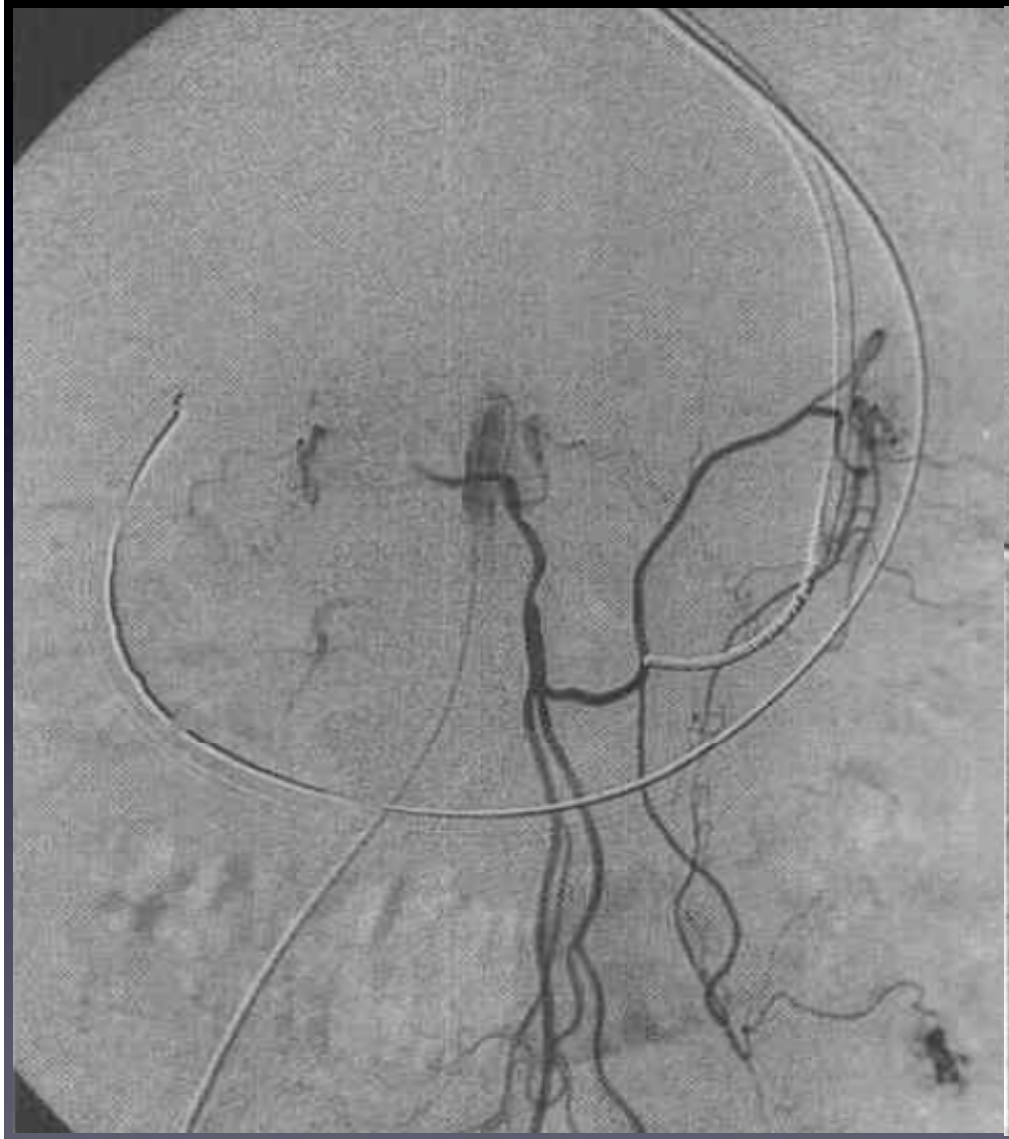

Arteriograma AMI mostra extravasamento de contraste para o lúmen cólico. Aspecto pós embolização com coils e gelfoam.

SEMIOLOGIA HEMORRAGIA DIGESTIVA

Arteriograma selectivo do t celíaco mostra sangramento do fundo gástrico - art gástrica esquerda. Pós gelfoam e microcoils.

SEMIOLOGIA HEMORRAGIA DIGESTIVA

- Presença de gastrite (++ se for localizada e não difusa) pode também levar a diagnósticos errados --- doença ulcerosa sangrante
- Na pesquisa da síndrome de Mallory Weiss, pode haver refluxo retrógrado de contraste para o esófago

SEMIOLOGIA HEMORRAGIA DIGESTIVA

- Sangramento de divertículos: não possuem nenhuma aparência radiológica específica excepto no caso de haver preenchimento da estrutura diverticular

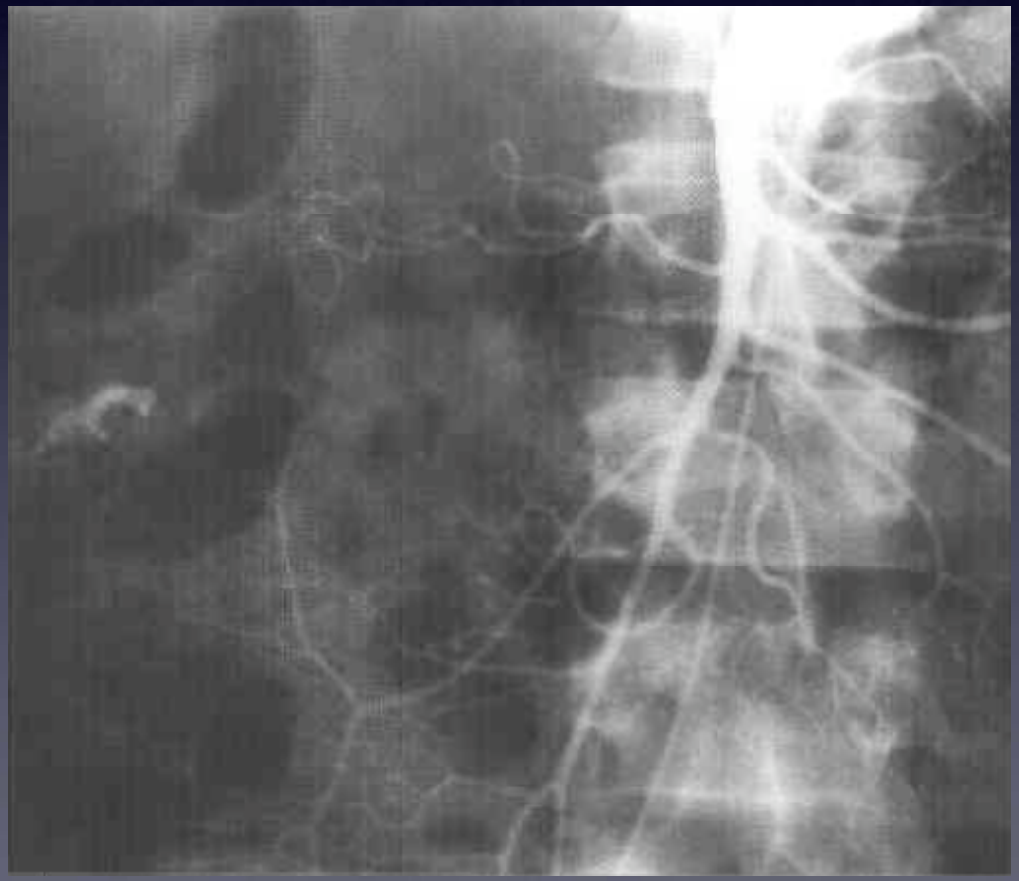

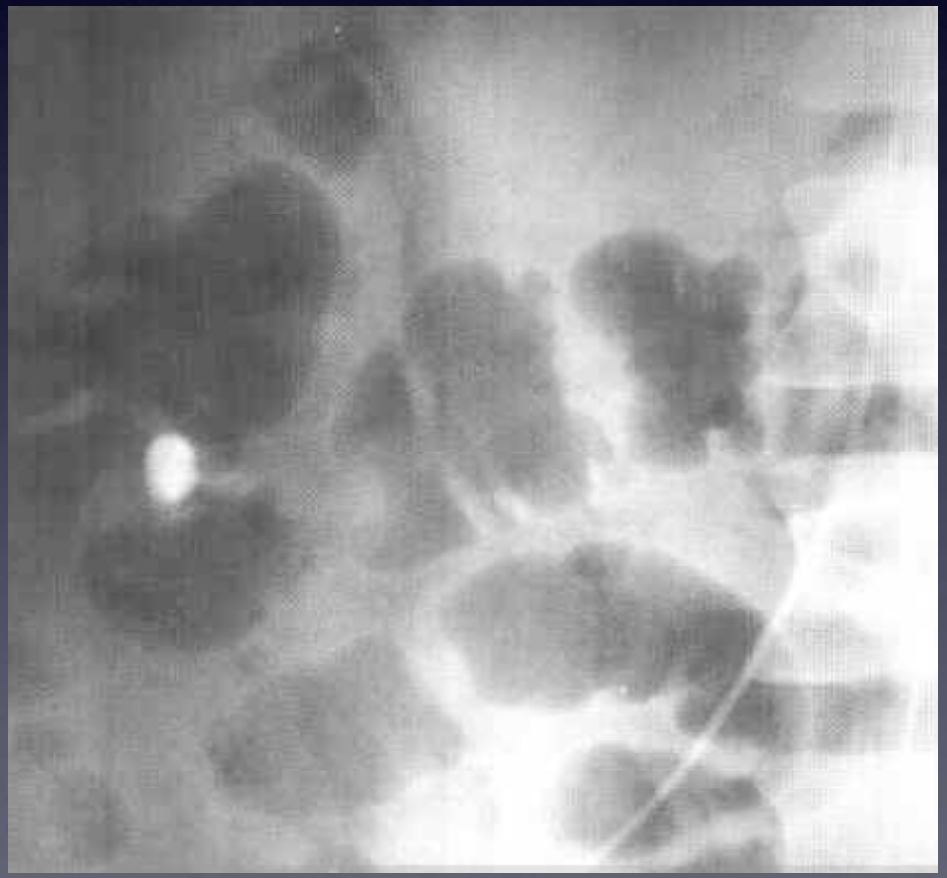

SEMIOLOGIA HEMORRAGIA DIGESTIVA

- Angiodisplasia:
  - - “Cluster” de vasos intestinais
  - - Pode afectar uma ou múltiplas áreas
  - - Há preenchimento precoce de uma veia de drenagem, com manutenção da opacificação em fase tardia “Sinal do Carril” (2 vasos paralelos em fase arterial)
  - - Não há extravasamento de contraste (oculto)
  - - Aspecto radiológico como semelhante às MAV´s.

SEMIOLOGIA HEMORRAGIA DIGESTIVA

A

B

ANGIODISPLASIA CÓLICA: Arteriograma mesentérica superior com “cluster” de vasos no cólon ascendente. Aparecimento precoce da veia de drenagem em B.

SEMIOLOGIA HEMORRAGIA DIGESTIVA

- No caso de MAV´s jejunais (bem como angiodisplasia) o tratamento é, na maioria das vezes, melhor conseguido através de cirurgia convencional
- Mesmo assim o papel da intervenção vascular pode ser decisivo:
  - - TTO paliativo para estabilização hemodinâmica
  - - Embolização com coils para que a zona sangrante seja identificada durante a cirurgia

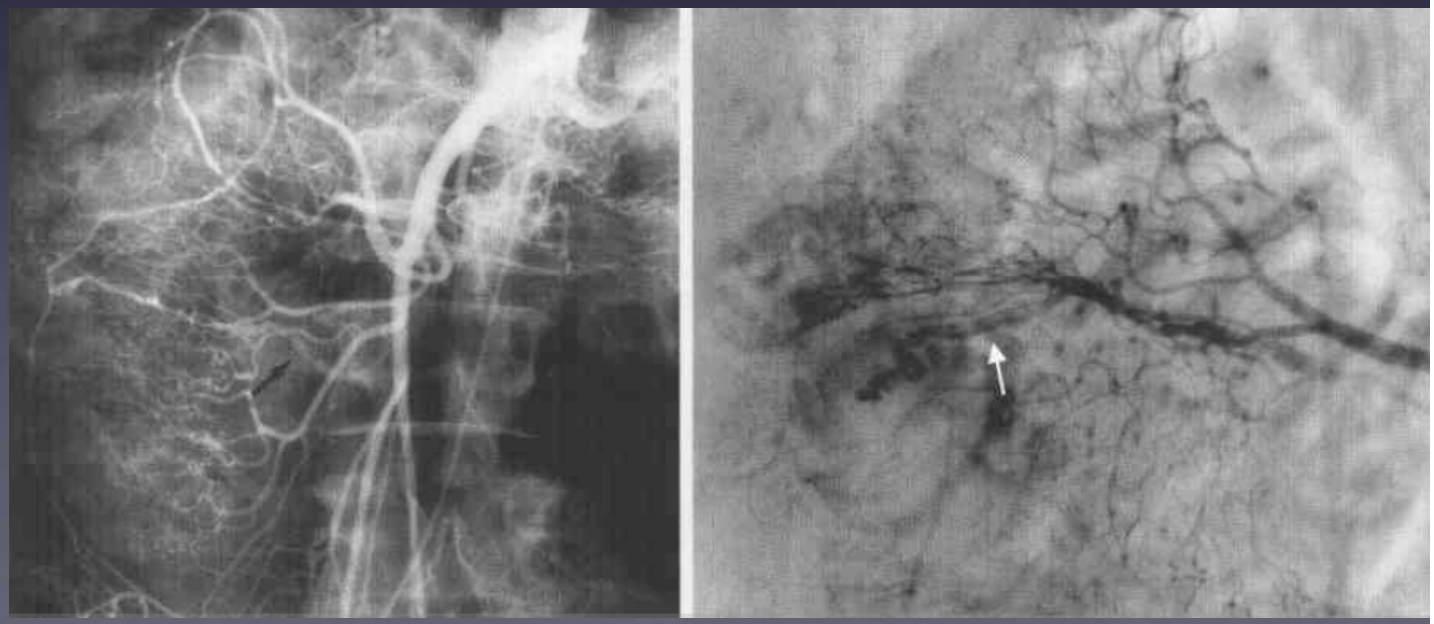

Arteriograma MS, mostra MAV jejunal com drenagem venosa precoce

SEMIOLOGIA HEMORRAGIA DIGESTIVA

- A embolização percutânea destas lesões vasculares complexas é geralmente difícil, temporária (recanalização frequente) e paliativa (cirurgia impossivel devido a co-morbilidades)

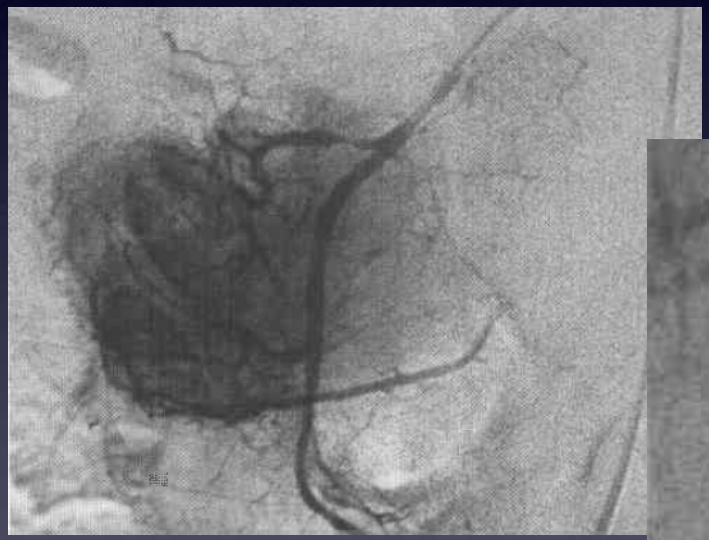

MAV - cateterização art. gastroduodenal

MAV - vascularização múltipla (art. pancreáticoduodenal inferior) vista em angiograma da artéria mesent. sup.

… após a segunda embolização com coils a doente foi submetida a cirurgia por resangramento

SEMIOLOGIA HEMORRAGIA DIGESTIVA

- Tumor carcinóide tem uma aparência característica, devido à reacção desmoplásica no mesentério

- Irregularidade, retracção e diminuição do calibre dos vasos afectados

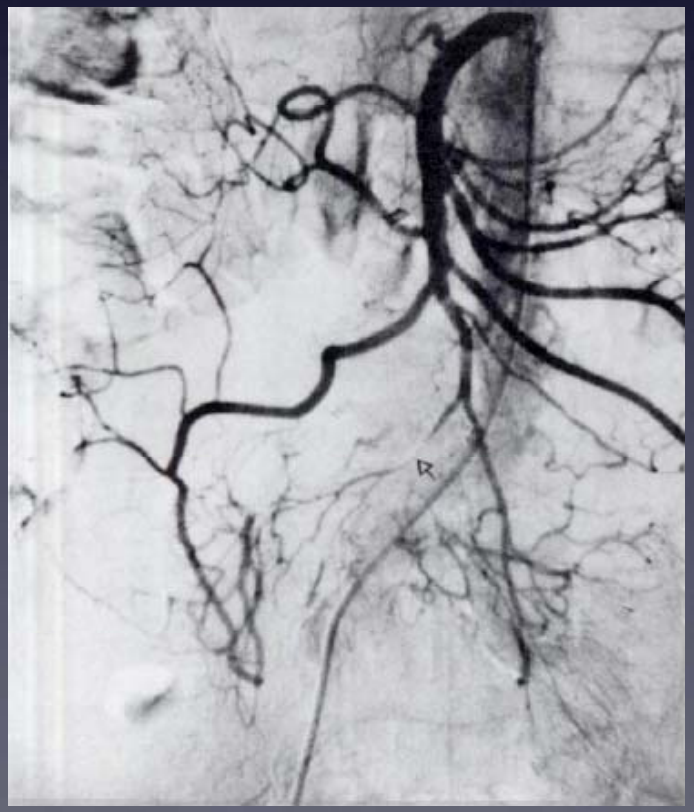

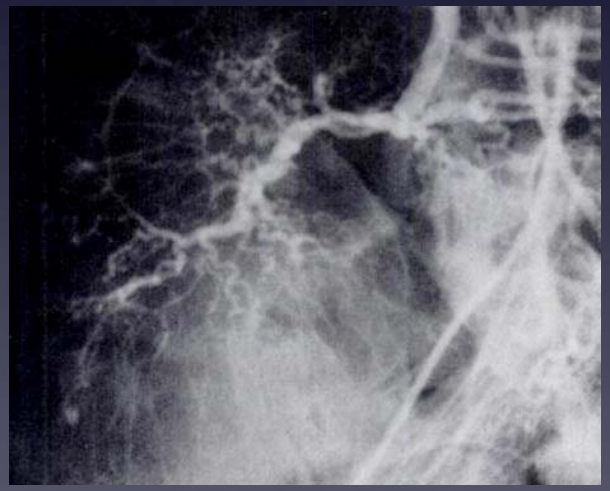

Diminuição irregular da artéria ileocólica, cólica direita + efeito de massa

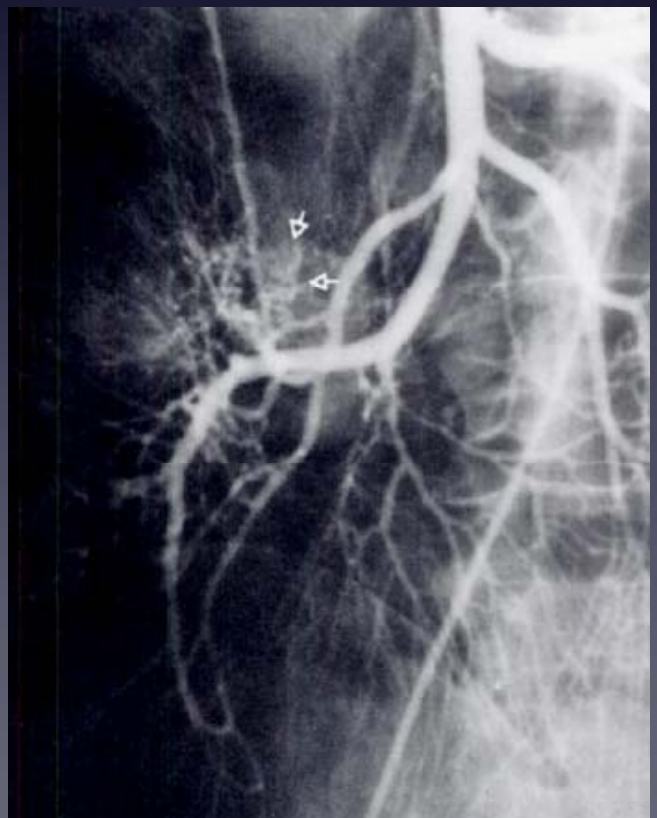

COMPLICAÇÕES

- **Complicações major < 2%** : necrose intestinal, formação de fístulas entéricas e vasculares, trombose artéria femoral, sépsis
- Complicações minor são mais frequentes (ileus, dor abdominal, alt hábitos intestinais, hTA, necessidade transfusões adicionais, hemorragia submucosa)
- **A complicação mais frequente é a isquémia sub-clínica e auto-limitada da mucosa intestinal**
- Detectada apenas em endoscopia em mais de 40% dos doentes

COMPLICAÇÕES

- Re-sangramento dependente de:
  - - tipo de lesão
  - - nº de vasos a embolizar
  - - presença de colaterais não visualizadas
  - - sangramento oculto intermitente (hemorragia crónica) ou com débito muito baixo

HEMORRAGIA CRÓNICA

- Hemorragia crónica ou intermitente é um dos factores que determinam piores resultados a médio e longo prazo nas embolizações arteriais
- Este tipo de hemorragia existe em pelo menos 5% dos doentes que se apresentam com quadro agudo hemorrágico
- Dg angiográfico em apenas 50% dos casos.
- Heparina I.A ou Uroquinase I.A
- **Cintigrafia com GV marcados** como alternativa diagnóstica (0,05 a 4ml/min), é sensível a hemorragia intermitente
- A maioria das hemorragias crónicas são causadas por MAV, Angiodisplasias ou patologia tumoral
- Quase sempre recurso à cirurgia para resolução definitiva

RESULTADOS

- Há uma grande variabilidade de resultados na literatura mais recente
- Deve-se ao facto de ser uma técnica muito dependente do operador e do material disponível
- Estes estudos revelam cerca de 85-90% de eficácia na resolução imediata das hemorragias gastrointestinais (+ estudos sobre a hemorragia alta) ----- há uma variação tão grande como 47% a 92%!
- Eficácia a longo prazo em torno dos 70%

RESULTADOS

- Recurrência do sangramento a curto prazo 7-14 dias é de cerca de 25%
- Patologias com mais recurrências: MAV´s e hemorragia de causa inflamatória
- Aumento se uso isolado de coils, vasopressina ia ou materiais absorvíveis (gelfoam)
- Nestes casos, um segundo procedimento aumenta substancialmente a taxa de sucesso a curto prazo

CONCLUSÕES

- Embolização arterial percutânea é uma técnica de 1ª linha no tratamento da hemorragia de origem gastro-intestinal
- Hemorragia alta ou baixa
- Grande evolução com o advento de material de microembolização (micricateteres, microcoils e PVA)
- Elevada percentagem de sucesso a curto e longo prazo. Condicionada pela experiência do radiologista
- < 5% de complicações major
- As complicações mais comuns são geralmente de apresentação subclínica