Congenital and Developmental Pancreatic Anomalies: Ultrasound, Computed Tomography, and Magnetic Resonance Imaging Features

Els L.F. Nijs, Michael J. Callahan

Semin Ultrasound CT MRI. 2007

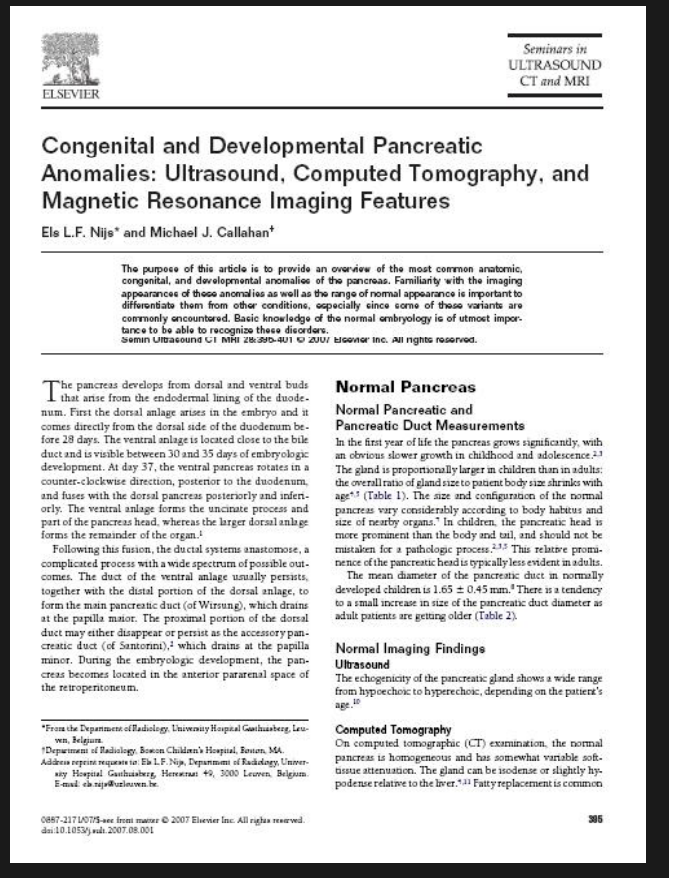

ELSEVIER

Seminars in ULTRASOUND CT *and* MRI

Congenital and Developmental Pancreatic Anomalies: Ultrasound, Computed Tomography, and Magnetic Resonance Imaging Features

Els L.F. Nijs* and Michael J. Callahan†

The purpose of this article is to provide an overview of the most common anatomic, congenital, and developmental anomalies of the pancreas. Familiarity with the imaging appearances of these anomalies as well as the range of normal appearance is important to differentiate them from other conditions, especially since some of these variants are commonly encountered. Basic knowledge of the normal embryology is of utmost importance to be able to recognize these disorders.

Semin Ultrasound CT MRI 28:395-401 © 2007 Elsevier Inc. All rights reserved.

The pancreas develops from dorsal and ventral buds that arise from the endodermal lining of the duodenum. First the dorsal anlage arises in the embryo and it comes directly from the dorsal side of the duodenum before 28 days. The ventral anlage is located close to the bile duct and is visible between 30 and 35 days of embryologic development. At day 37, the ventral pancreas rotates in a counter-clockwise direction, posterior to the duodenum, and fuses with the dorsal pancreas posteriorly and inferiorly. The ventral anlage forms the uncinate process and part of the pancreas head, whereas the larger dorsal anlage forms the remainder of the organ.[1]

Following this fusion, the ductal systems anastomose, a complicated process with a wide spectrum of possible outcomes. The duct of the ventral anlage usually persists, together with the distal portion of the dorsal anlage, to form the main pancreatic duct (of Wirsung), which drains at the papilla major. The proximal portion of the dorsal duct may either disappear or persist as the accessory pancreatic duct (of Santorini),[1] which drains at the papilla minor. During the embryologic development, the pancreas becomes located in the anterior pararenal space of the retroperitoneum.

*From the Department of Radiology, University Hospital Gasthuisberg, Leuven, Belgium.
†Department of Radiology, Boston Children's Hospital, Boston, MA.
Address reprint requests to: Els L.F. Nijs, Department of Radiology, University Hospital Gasthuisberg, Herestraat 49, 3000 Leuven, Belgium. E-mail: els.nijs@uzleuven.be.

0887-2171/07/5-see front matter © 2007 Elsevier Inc. All rights reserved.
doi:10.1053/j.sult.2007.08.001

Normal Pancreas

Normal Pancreatic and Pancreatic Duct Measurements

In the first year of life the pancreas grows significantly, with an obvious slower growth in childhood and adolescence.[2,3] The gland is proportionally larger in children than in adults: the overall ratio of gland size to patient body size shrinks with age[4,5] (Table 1). The size and configuration of the normal pancreas vary considerably according to body habitus and size of nearby organs.[7] In children, the pancreatic head is more prominent than the body and tail, and should not be mistaken for a pathologic process.[2,3,5] This relative prominence of the pancreatic head is typically less evident in adults.

The mean diameter of the pancreatic duct in normally developed children is 1.65 ± 0.45 mm.[8] There is a tendency to a small increase in size of the pancreatic duct diameter as adult patients are getting older (Table 2).

Normal Imaging Findings

Ultrasound

The echogenicity of the pancreatic gland shows a wide range from hypoechoic to hyperechoic, depending on the patient's age.[10]

Computed Tomography

On computed tomographic (CT) examination, the normal pancreas is homogeneous and has somewhat variable soft-tissue attenuation. The gland can be isodense or slightly hypodense relative to the liver.[9,11] Fatty replacement is common

OBJECTIVO

- Rever as anomalias anatómicas, congénitas e do desenvolvimento do pâncreas mais comuns

Embriologia

Revestimento endodérmico do duodeno

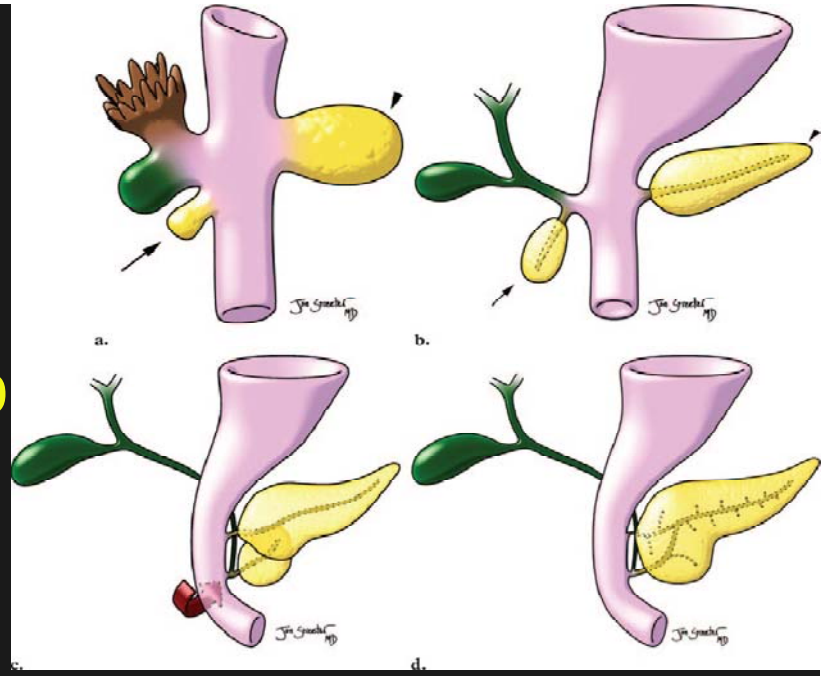

- Botão dorsal (28 dias)
- Botão ventral (30-35 dias) junto à via biliar
- Dia 37 rotação (horária)
- Fusão entre eles (ventral em localização posterior e inferior)
- Ventral: processo uncinado e parte da cabeça

Embriologia

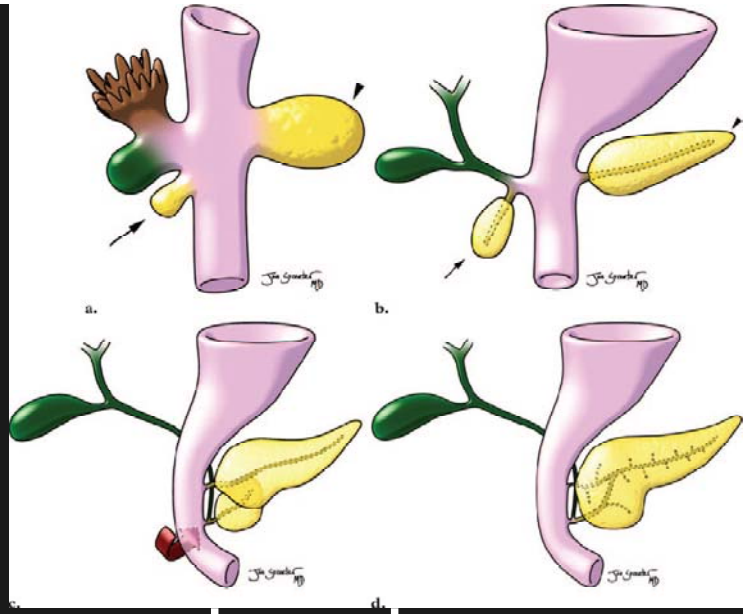

- Dorsal: restante órgão
- Anastomose entre os sistemas ductais (Wirsung)
- Ducto proximal do P.dorsal: involui ou forma o ducto acessório (Santorini)

Espaço para-renal anterior do retroperitoneu

Pâncreas NORMAL

- Cresce significativamente no 1.º ano (menor na infância e adolescência)

- Porção cefálica + proeminente na criança

Table 1 Measurements of the Pancreas in Correlation with Age*

Age	Head	Body	Tail
	Ultrasound (Mean ± SD, cm)		
<1 month	1.0 ± 0.4	0.6 ± 0.2	1.0 ± 0.4
1 month–1 year	1.5 ± 0.5	0.8 ± 0.3	1.2 ± 0.4
1–5 years	1.7 ± 0.3	1.0 ± 0.2	1.8 ± 0.4
5–10 years	1.6 ± 0.4	1.0 ± 0.3	1.8 ± 0.4
10–19 years	2.0 ± 0.5	1.1 ± 0.3	2.0 ± 0.4
	CT (Mean ± SD, mm)		
20–30 years	28.6 ± 3.8	19.1 ± 2.1	18.0 ± 1.6
31–40 years	26.0 ± 3.4	18.2 ± 2.4	16.5 ± 1.8
41–50 years	25.2 ± 3.6	17.8 ± 2.2	15.8 ± 1.7
51–60 years	24.0 ± 3.6	16.0 ± 2.0	15.1 ± 1.9
61–70 years	23.4 ± 3.5	15.8 ± 2.4	14.7 ± 1.8
71–80 years	21.2 ± 4.3	14.4 ± 2.7	13.0 ± 2.1

*Maximum anteroposterior dimensions of pancreas according to age, based on ultrasound[6] and computed tomography (CT).[7]

Achados imagiológicos

- US: hipoecogénico até hiperecogénico (com a idade)
- TC: homogéneo com densidade de T.moles
  Iso ou ligeiramente hipodenso em
  relação ao fígado
- Distrofia lipomatosa de grau variável
  Anormal na criança

Achados imagiológicos

- RM: Relativamente iso-intenso com o fígado nas sequências ponderadas em T1 e T2

- Variação ligeira de sinal de acordo com a idade

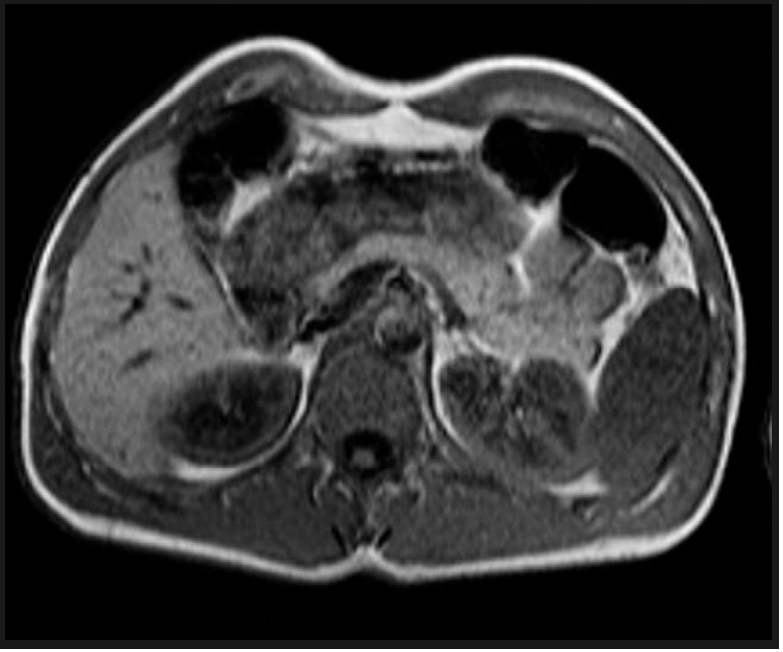

ANOMALIAS congénitas
1. Variantes anatómicas

- 60% configuração bífida (Wirsung = Santorini – tamanho igual)
- 30% Santorini rudimentar
- 1% Santorini dominante

Table 2 Pancreatic Duct Diameter[8,9]

Age (Years)	Pancreatic Duct Diameter, Mean ± SD, mm (Range)
According to Age, Based on US[6]	
1–3	1.13 ± 0.15 (0.9–1.3)
4–6	1.35 ± 0.15 (1.0–1.5)
7–9	1.67 ± 0.17 (1.3–1.9)
10–12	1.78 ± 0.17 (1.5–2.2)
13–15	1.92 ± 0.18 (1.6–2.4)
16–18	2.05 ± 0.15 (1.8–2.4)
According to Age, Based on CT[7]	
18–29	1.5 ± 0.5
30–39	1.6 ± 0.5
40–49	1.9 ± 0.3
50–59	2.0 ± 0.5
60–69	2.1 ± 0.4
70–81	2.0 ± 0.5

US, ultrasound; CT, computed tomography.

- Calibre Wirsung 1,65+-0,45mm (ligeiro aumento com a idade)

ANOMALIAS congénitas
1. Variantes anatómicas

- Santorini persistente em forma de S invertido que se liga a um ramo lateral do Wirsung (Ansa pancreatica)

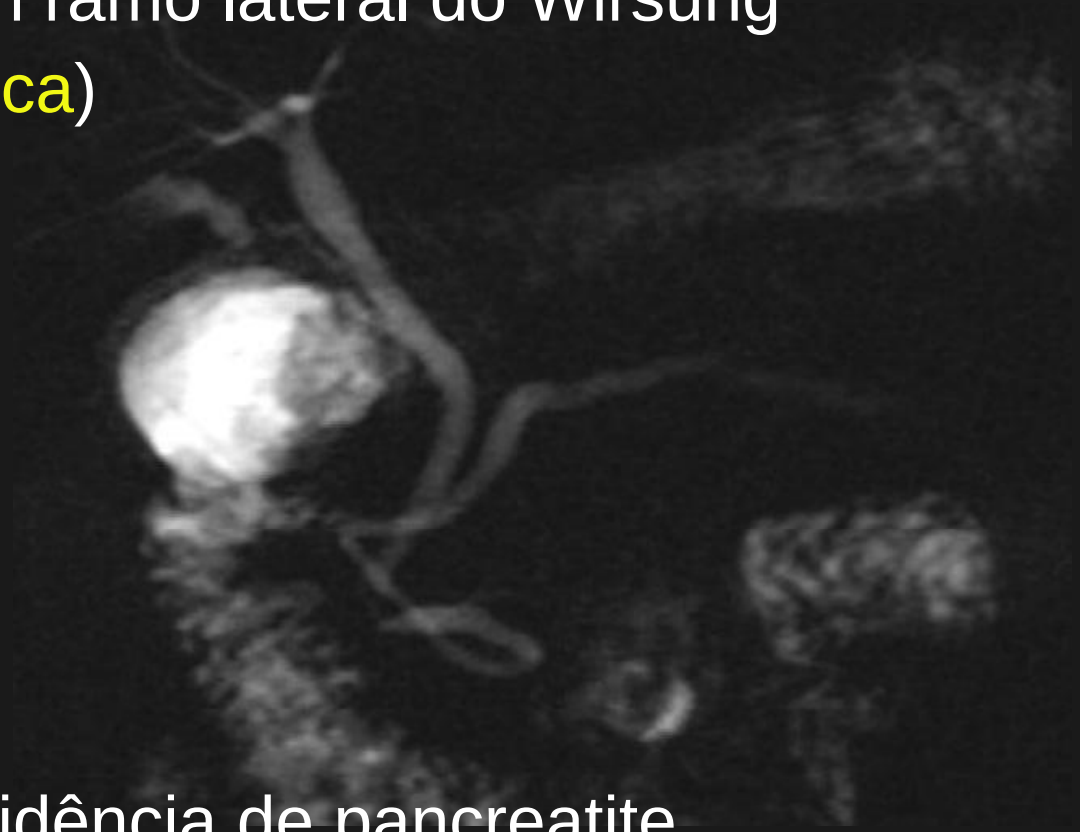

- Aumento da incidência de pancreatite

ANOMALIAS congénitas
1. Variantes anatómicas

- Dilatações quísticas da porção terminal do Wirsung e do Santorini (Wirsungocelo e Santorinicelo)

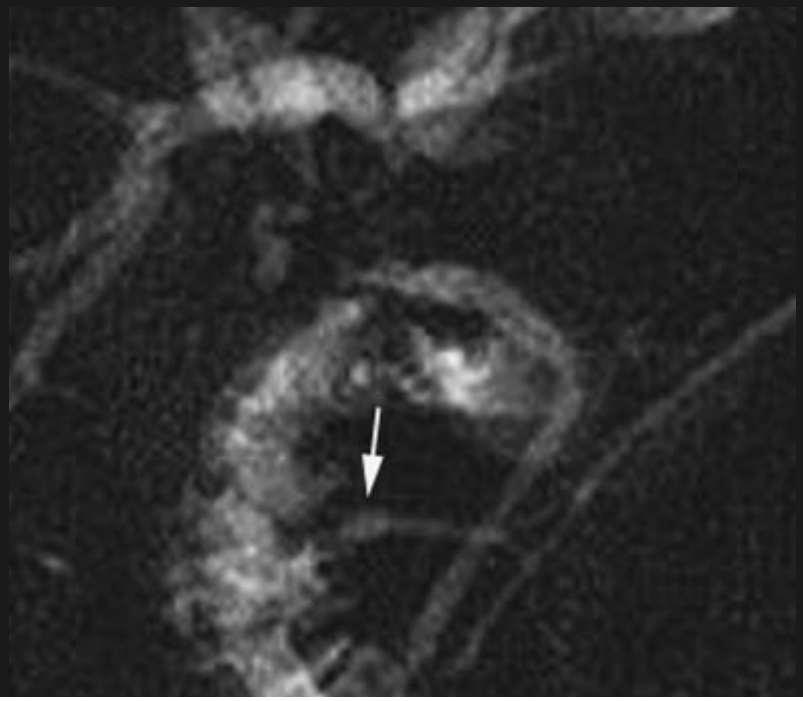

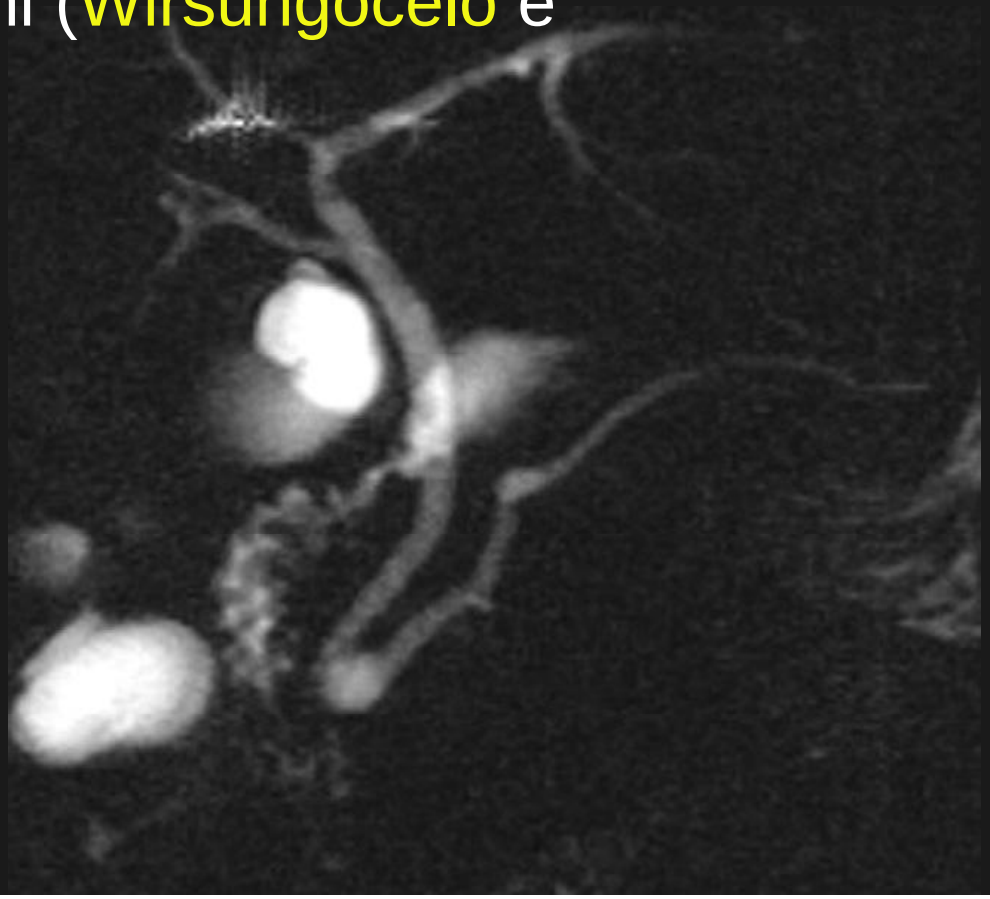

ANOMALIAS CONGÉNITAS
2. Anomalias do desenvolvimento

I. Pâncreas Divisum

- Variante anatómica + comum (5 a 10% da população)
- Variante da fusão dos sistemas ductais com ausência de fusão ou fusão incompleta entre a porção dorsal e ventral e persistência de uma drena dupla.

- Maior parte da glândula: Papila minor (Santorini)
- Porção cefálica e processo uncinado: Papila major (Wirsung)

2. Anomalias do desenvolvimento

I. Pâncreas Divisum

- Aumento da incidência de pancreatite (estenose funcional)
- Detectável em TC, difícil em US

- CPRM e CPRE (modalidade de escolha)

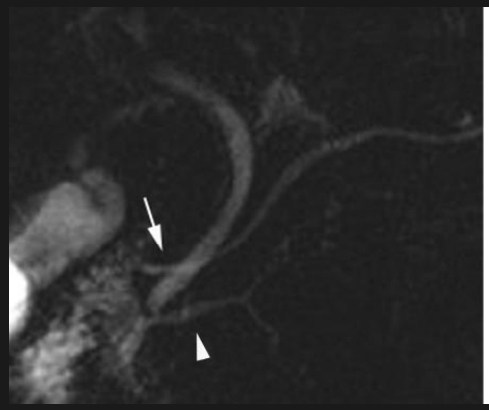

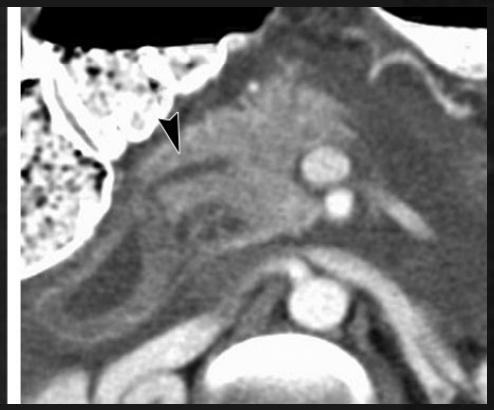

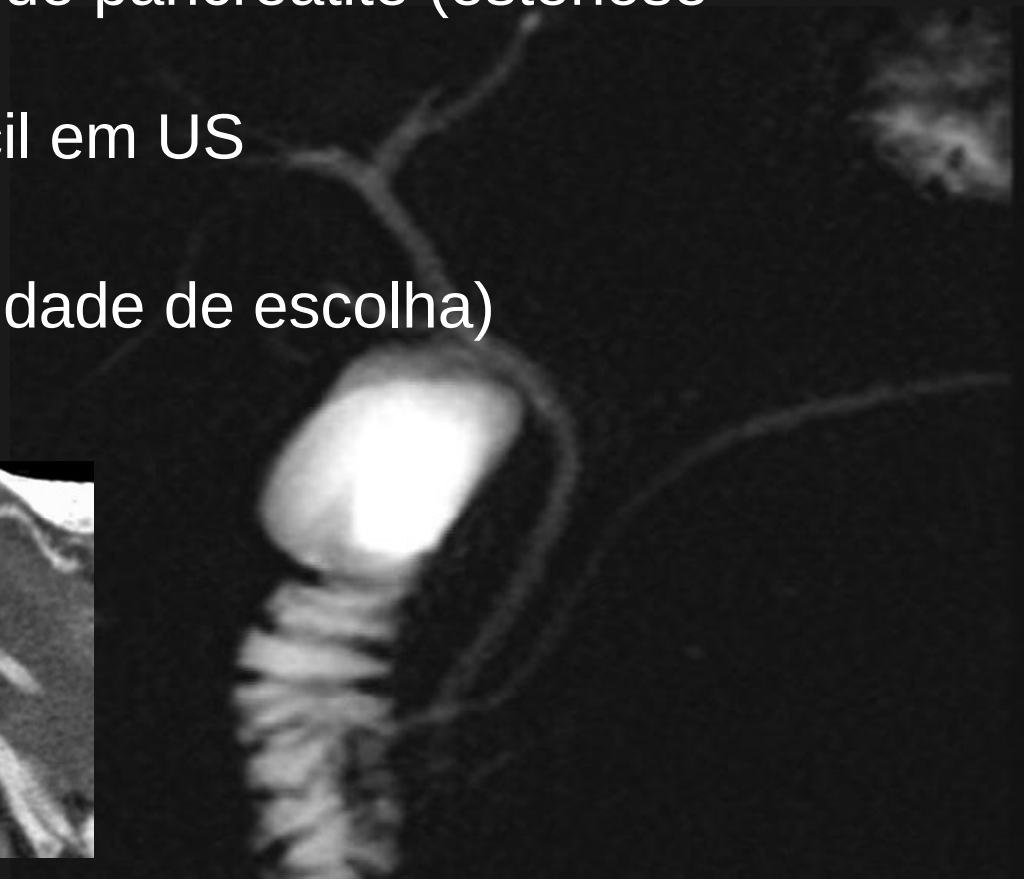

2. Anomalias do desenvolvimento

II. Pâncreas Anular

- ? Etiologia ? (Hipertrofia dos botões dorsal e ventral? Aderência anormal dos botões antes da rotação?)

- 50% apresentação neo-natal (obstrução completa ou incompleta) US, Radiografia: dupla bolha

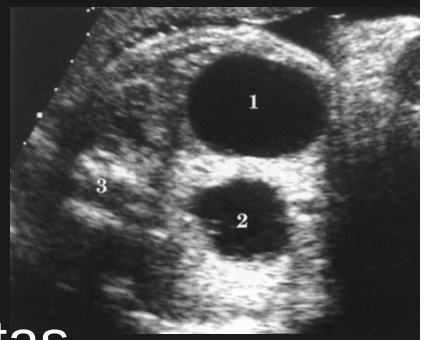

- Ddx: atrésia duodenal, volvo intestino médio

- 70%: associação com outras anomalias congénitas
  40% atrésia duodenal; 16% Síndroma de Down
  9% Fístula esófago-traqueal,
  7% Anomalias cardíacas congénitas

2. Anomalias do desenvolvimento

II. Pâncreas Anular

- Idade adulta:

Acidental em TC
Sintomas inespecíficos
Aumento da incidência de P.Aguda e Crónica

Ddx: Causas de espessamento da parede duodenal

RM e CPRM: avaliação da anatomia ductal

2. Anomalias do desenvolvimento

II. Pâncreas Anular

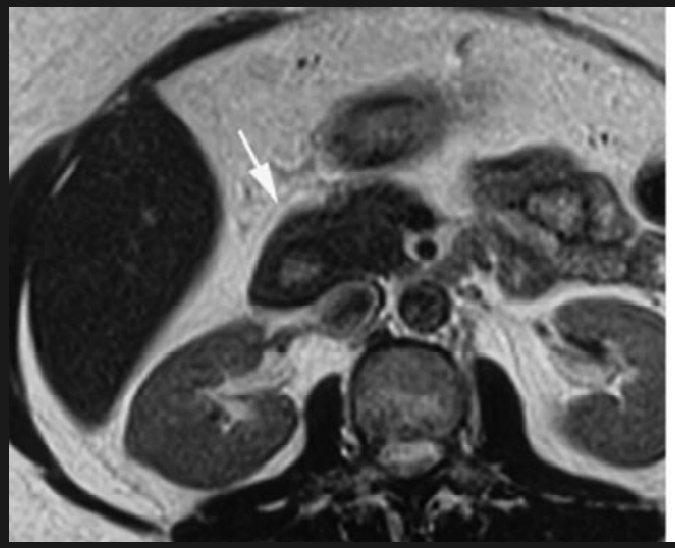

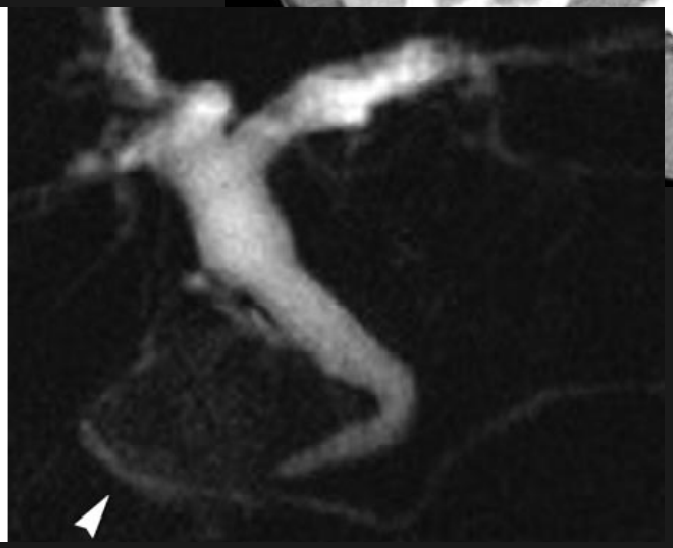

2. Anomalias do desenvolvimento

III. Agenesia / Hipoplasia do botão dorsal

= Pâncreas curto/pequeno

Achado isolado

Associado a Síndroma de Polisplenia

P.Cefálica arredondada junto ao duodeno e ausência do colo, corpo e cauda

Aumento da incidência de Diabetes mellitus

HIPOPLASIA: Tamanho do corpo é variável; habitualmente presentes: papila minor e remanescente do Santorini

2. Anomalias do desenvolvimento

III. Agenesia / Hipoplasia do botão dorsal

2. Anomalias do desenvolvimento

IV. Tecido pancreático ectópico

1 a 13% em várias séries

70% no estômago, duodeno e jejuno

Outras: íleon, fígado, baço, v.biliar, mesentério

Localização: submucosa (73%)

Assintomático

Efeito de massa ou pancreatite (aguda, degenerescência quística ou malignização)

2. Anomalias do desenvolvimento

IV. Tecido pancreático ectópico

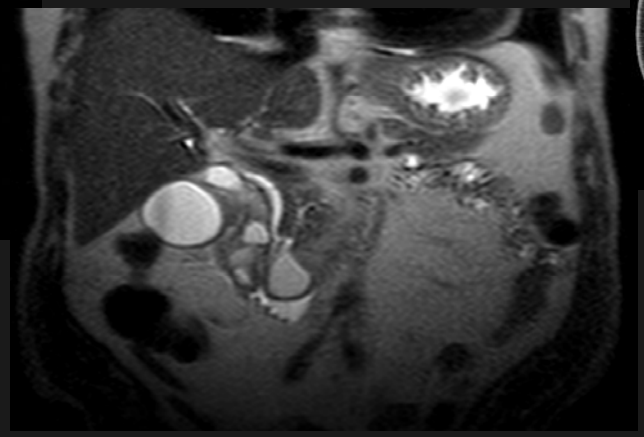

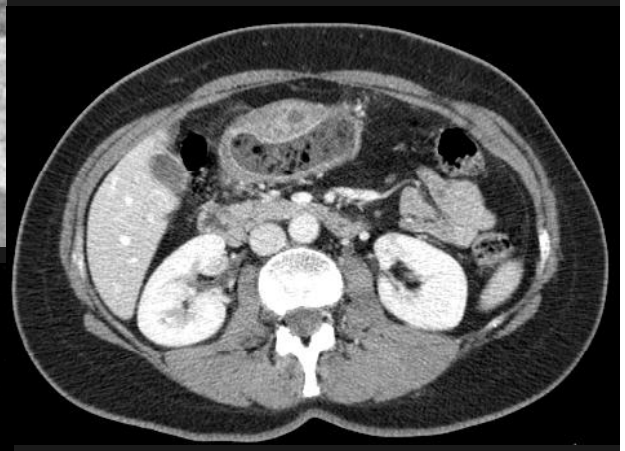

ANOMALIAS CONGÉNITAS
3. Sínd. Beckwith-Wiedemann (BWS)

Tríade clássica:

- Onfalocelo
- Macroglossia
- Gigantismo

Vários graus de organomegálias

- Fígado, rins, pancreas e supra-renais

> Risco de tumores malignos abdominais:

- Wilms, pancreatoblastoma

Prognóstico a curto prazo relacionado com a hipoglicémia neonatal e a macroglossia

ANOMALIAS CONGÉNITAS
4.1 Quistos pancreáticos

Quisto solitário do pâncreas

- Muito raros; sexo feminino
- Massa palpável assintomática
- Sintomas compressivos (dor epigástrica, vómitos)
- Corpo e cauda do pâncreas
- Unilocular e de parede fina; até 5cm em diâmetro
- US: anecogénico; TC: sem realce da parede
- Associação com outras anomalias congénitas:
- (malf.anorectais, polidactilia, rins poliquísticos,...)

ANOMALIAS CONGÉNITAS
4.2 Doença sistémica poliquística

Von Hippel-Lindau (autossómica D)

- Lesões do SNC

  Angiomas retina; hemangioblastomas
- Lesões Pâncreas

  Quistos pancreáticos (70% dos doentes); único ou múltiplos; calcificações periféricas; 1.ª manifestação da doença
- Outro quistos (rins, fígado, baço, mesentério...)
- Adenomas renais; carcinoma céls.renais

ANOMALIAS CONGÉNITAS
4.2 Doença sistémica poliquística

Von Hippel-Lindau

ANOMALIAS CONGÉNITAS
4.2 Doença sistémica poliquística

Doença Poliquística AD

Quistos renais
Fígado, baço, supra-renais
Quistos pâncreas (em 10% dos casos)
- em menor n.º que nos outros órgãos

ANOMALIAS CONGÉNITAS
5. Doença sistémica - Insuficiência

Fibrose Quística (autossómica R)

- Criança: causa + comum de insuf.exócrina
- Alterações pulmonares

- Obstrução ductal, secreções mucóides, ectasia acinas e atrofia glandular
- Parênquima substituído por fibrose e gordura
- Calcificações pancreáticas
- Quistos pancreáticos

ANOMALIAS CONGÉNITAS
5. Doença sistémica - Insuficiência

Fibrose Quística

ANOMALIAS CONGÉNITAS
5. Doença sistémica - Insuficiência

Sínd. Shwachman-Diamond

- Criança: 2.ª causa + comum de insuf.exócrina
- Anomalias hematopoiese (neutropenia intermitente)
- Anomalias MSK (displasia metafisária)
- Clínica: diarreia, baixa estatura

- Imagiologia: Infiltração adiposa do pâncreas

LIPOMATOSE PANCREÁTICA (outras)

- Sínd. Johanson-Blizzard
  (aplasia asas do nariz, surdez, hipotiroidismo, dwarfismo e mal absorção)
- Pancreatite crónica
- Terapêutica com corticosteróides
- Sínd. Cushing
- Obesidade
- Hemocromatose
- Obstrução do ducto principal
- Diabetes
- Idade

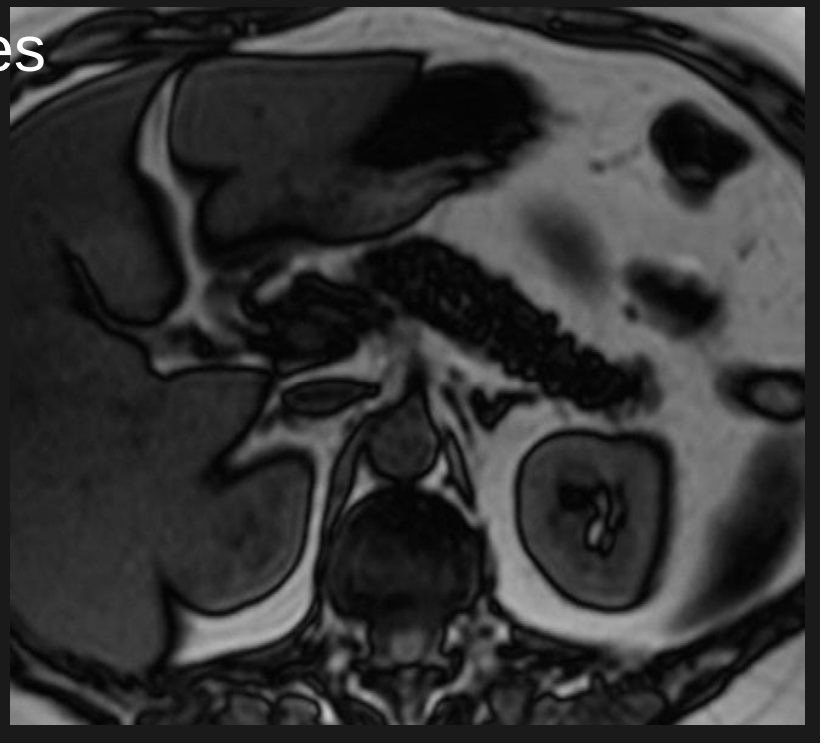

DISCUSSÃO