Caso Clínico

21 de Setembro de 2005

Olga Vaz

Serviço de Imagiologia dos H.U.C.

História Clínica

- V.R.G.
- Sexo: Masculino
- Idade: 41 anos
- Raça: Caucasiana
- Residência: Cantanhede
- Data de Internamento: 20-10-2004

História Clínica

- <u>História da Doença Actual:</u>

  - Queixas de mal estar pós prandial e sensação de peso na região epigástrica, com alguns meses de evolução

Exames Complementares de Diagnóstico

História Clínica

- Exames Analíticos:

  - Hemograma – sem alterações

  - Provas de Coagulação – sem alterações

  - Bioquímica: ↑ TGO: 23, TGP: 33, FA: 93 e Gama GT: 144 U/L

  - Marcadores tumorais: ↑ CA 19,9: 119 U/ml

  CEA e AFP - normais

História Clínica

- AP:

  - Úlcera gástrica

  - Hábitos alcoólicos: ingestão de cerca de 1L de vinho/dia

- AF:

  - Irrelevantes

História Clínica

- Exame Objectivo:

  - Palpação abdominal: massa palpável ao nível do epigastro e hipocôndrio esquerdo, de consistência duro-elástica, pouco móvel, de limites mal definidos e indolor

História Clínica

- Exames Imagiológicos:

Ecografia abdominal:

- Formação quística loculada, com aproximadamente 12 x 10 x 12 cm, aparentemente na dependência da região corpo-caudal do pâncreas. A maior das locas mede cerca de 3 cm e é discretamente heterogénea, com nível líquido-líquido e apresenta parede espessa e irregular.

- Litíase vesicular

- Sem outras alterações

Tomografia Computorizada

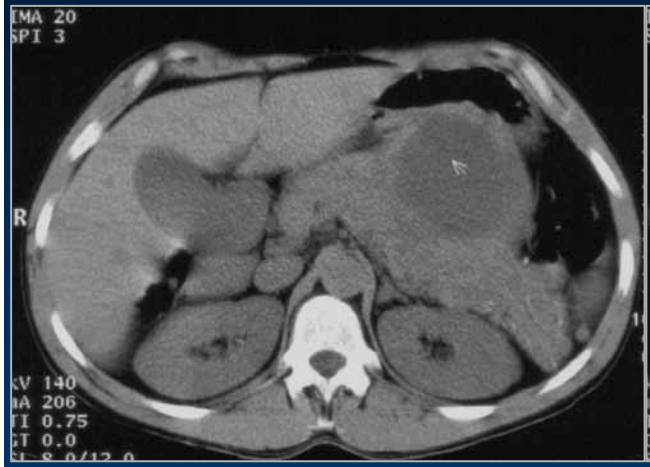
IMA 20
SPI 3
R
kV 140
mA 206
TI 0.75
GT 0.0

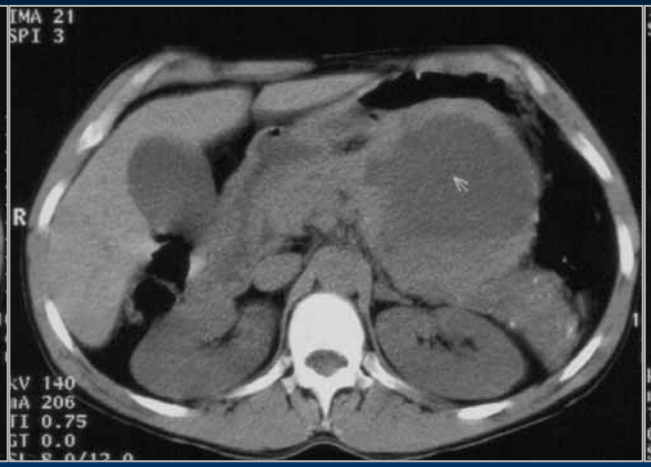
IMA 21
SPI 3
R
kV 140
mA 206
TI 0.75
GT 0.0

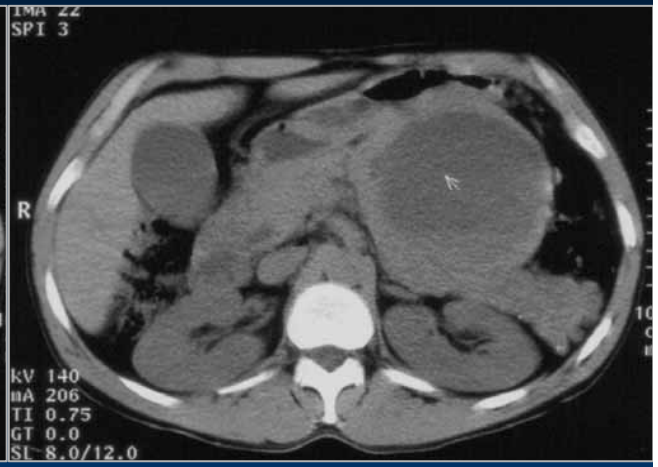
SPI 3
R
kV 140
mA 206
TI 0.75
GT 0.0
SL 8.0/12.0

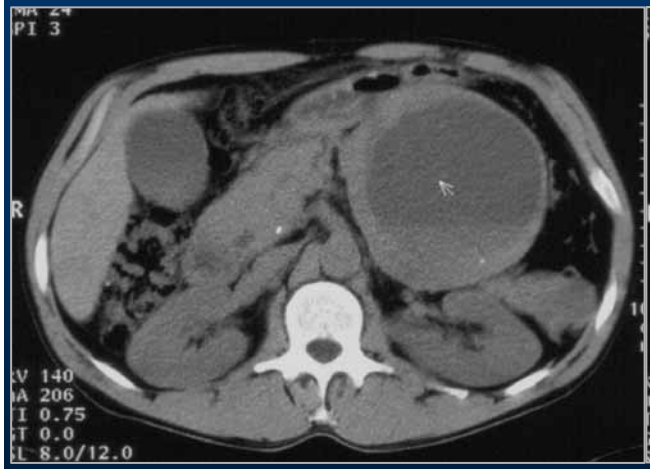
R
SL 8.0/12.0

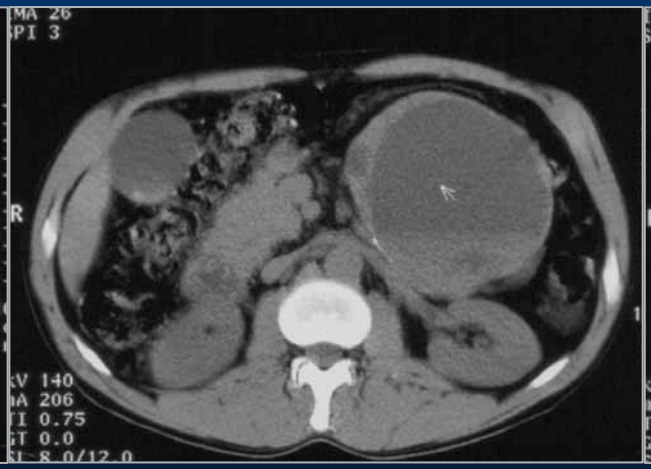
R
kV 140
mA 206
TI 0.75
GT 0.0

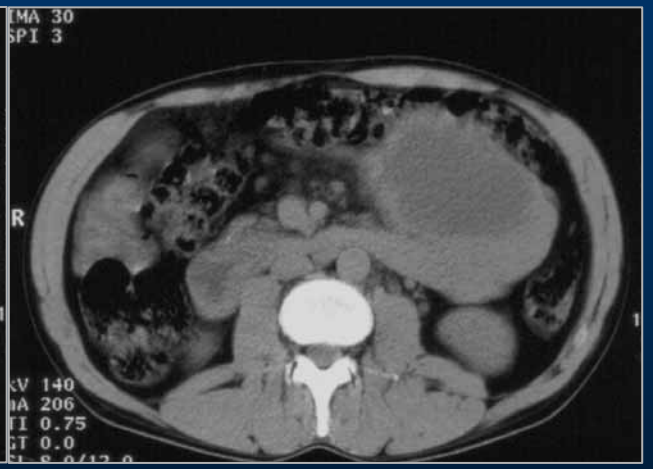
IMA 30
SPI 3
R
kV 140
mA 206
TI 0.75
GT 0.0

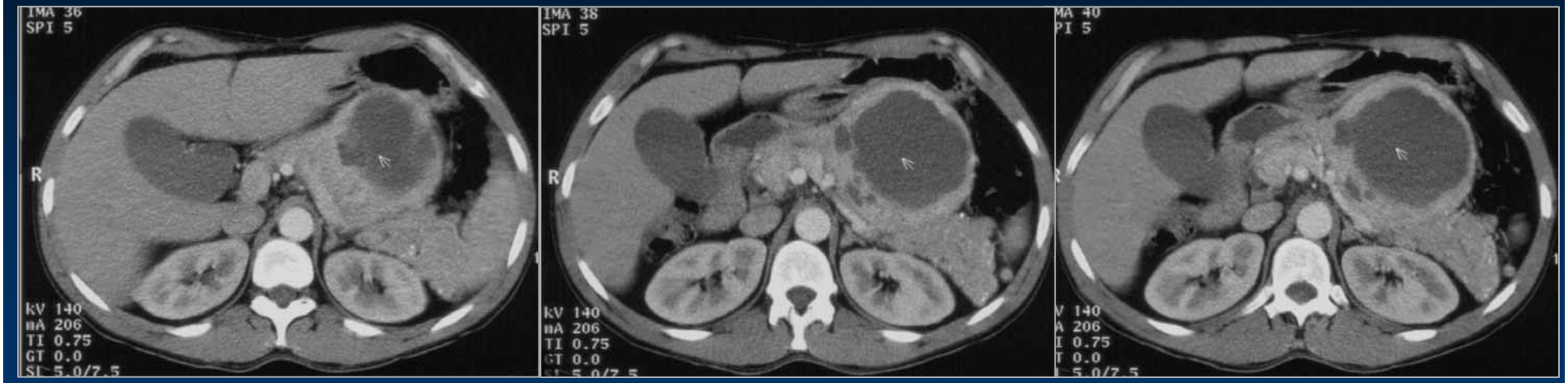
IMA 36
SPI 5
R
kV 140
mA 206
TI 0.75
GT 0.0
IMA 38
SPI 5
R
kV 140
mA 206
TI 0.75
GT 0.0

IMA 42
SPI 5
R
kV 140
mA 206
TI 0.75
GT 0.0
IMA 48
SPI 5
R
IMA 52
SPI 5
R
kV 140
mA 206
TI 0.75
GT 0.0

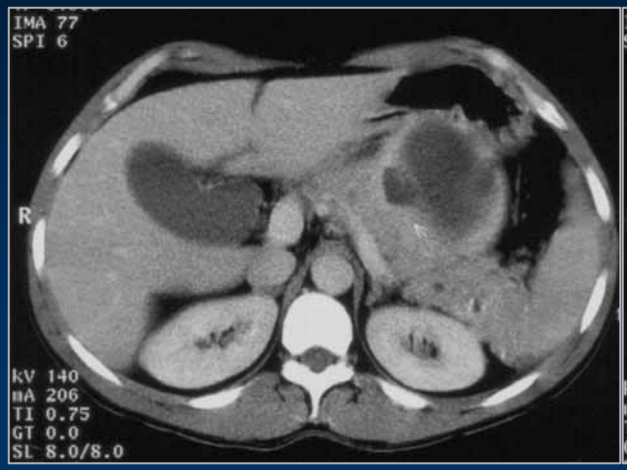
IMA 77
SPI 6
R
kV 140
mA 206
TI 0.75
GT 0.0
SL 8.0/8.0

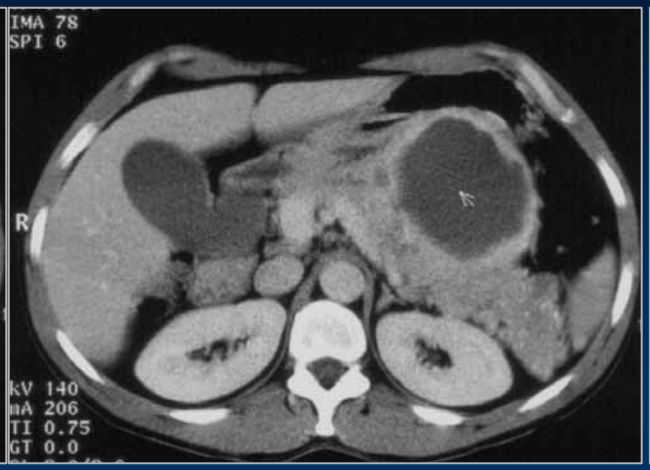
IMA 78
SPI 6
R
kV 140
mA 206
TI 0.75
GT 0.0

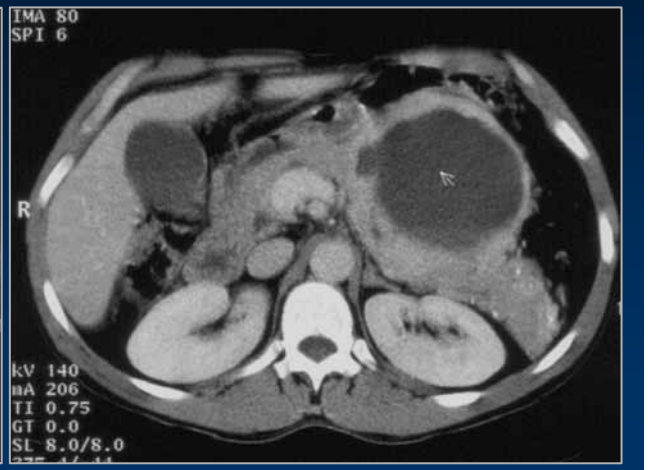
IMA 80
SPI 6
R
kV 140
mA 206
TI 0.75
GT 0.0
SL 8.0/8.0

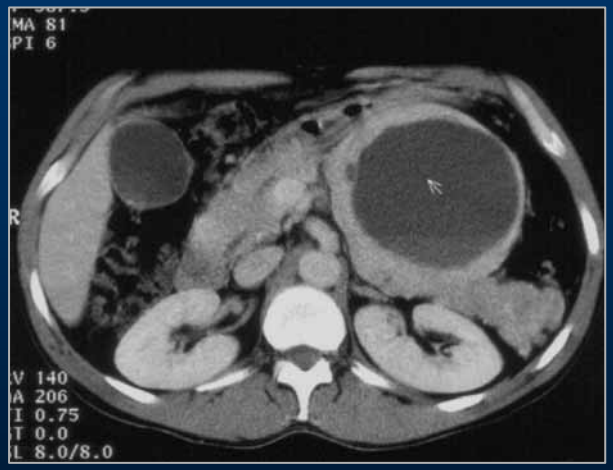
MA 81
PI 6
R
V 140
A 206
I 0.75
T 0.0
L 8.0/8.0

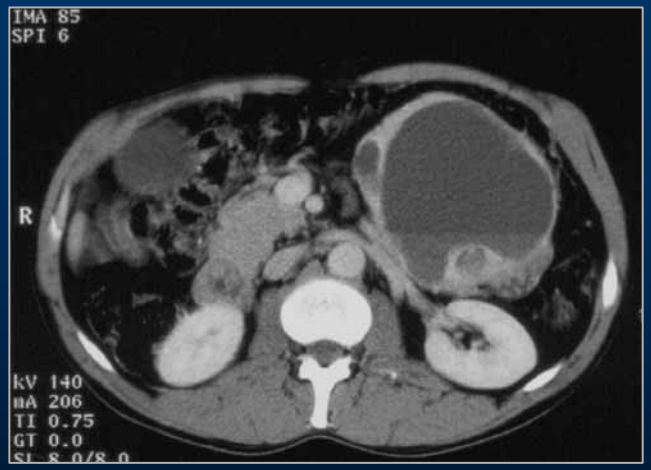
IMA 85
SPI 6
R
kV 140
mA 206
TI 0.75
GT 0.0

IMA 90
SPI 6
R
kV 140
mA 206
TI 0.75
GT 0.0
SL 8.0/8.0

Ressonância Magnética

R
10c

1

10

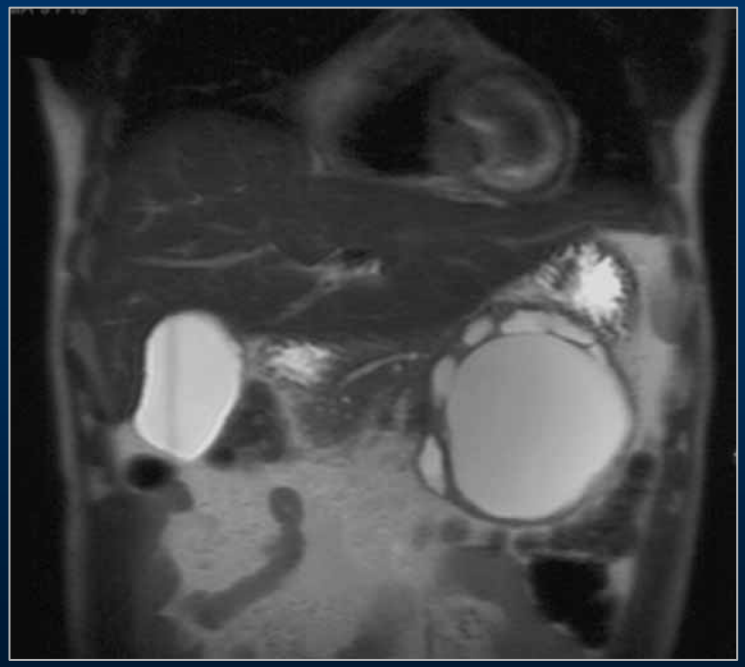

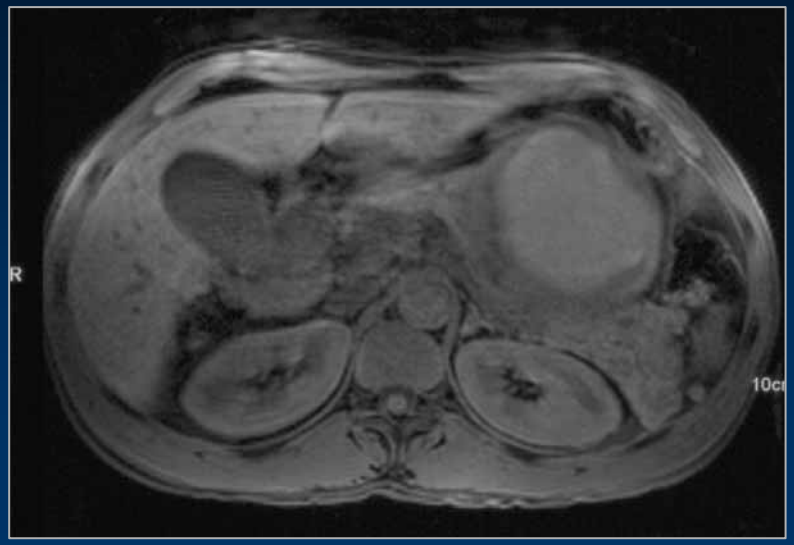
R
10cm

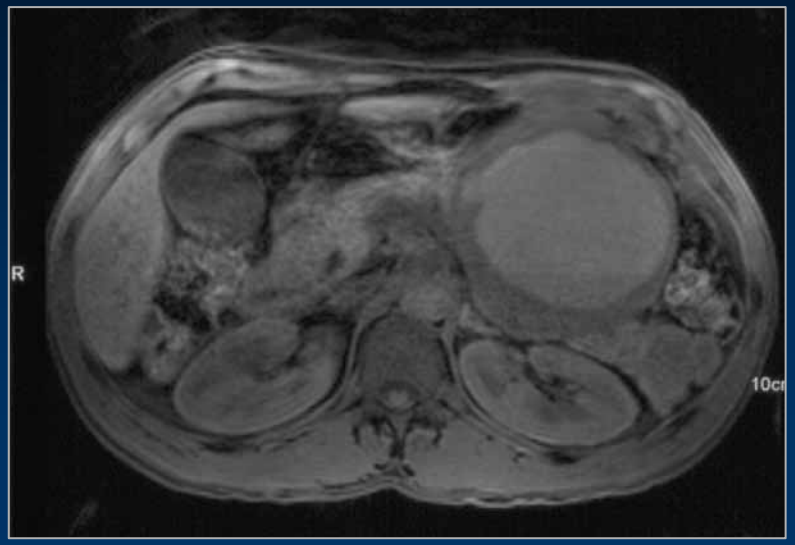
R
10cm

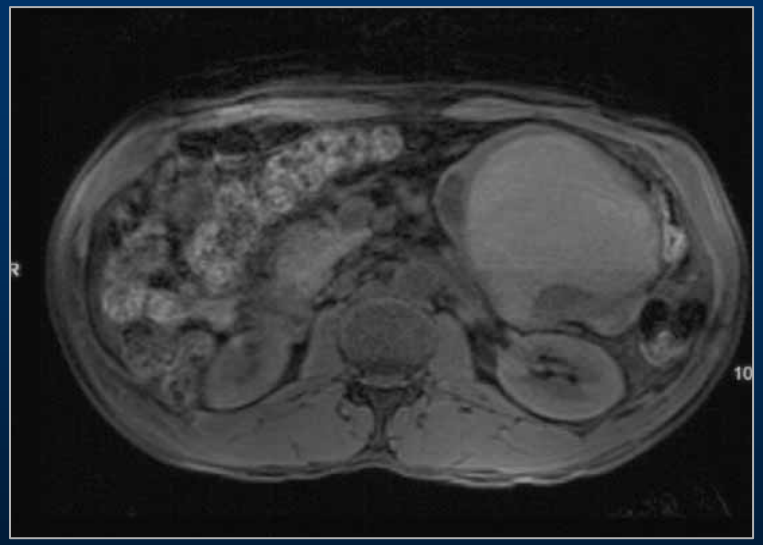
R
10

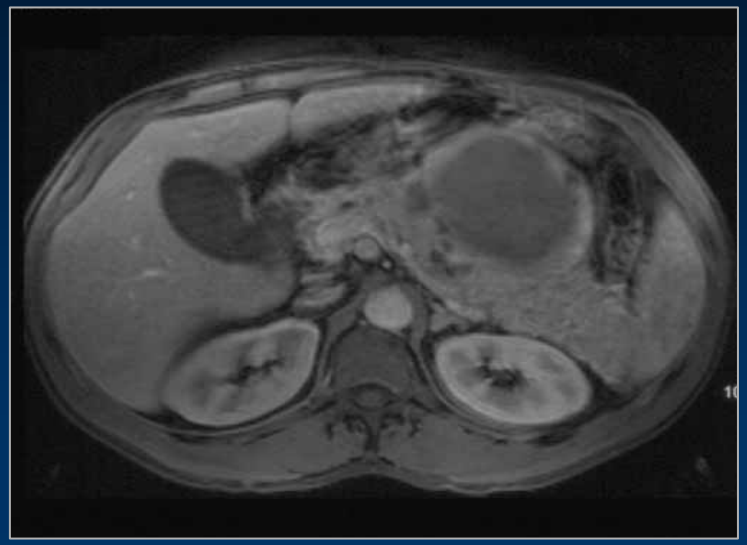

10c

10c

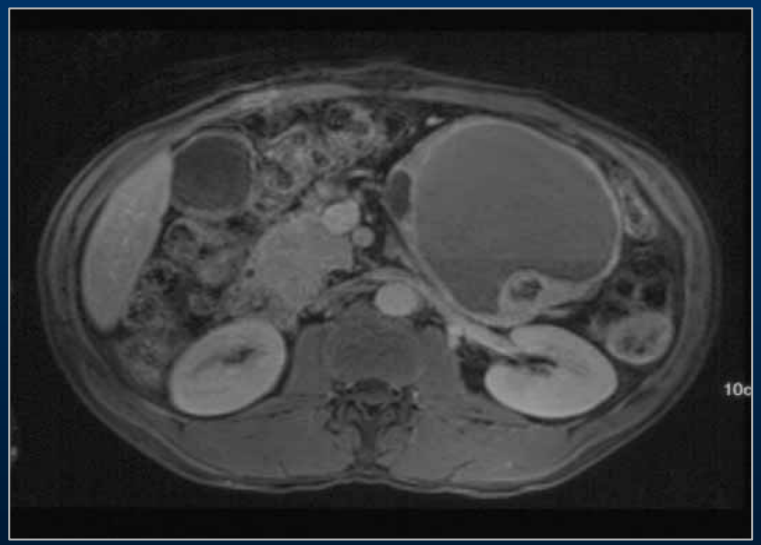
10c

Resumo dos Achados Clínicos e Imagiológicos

- Doente do sexo masculino, 41 anos
- Queixas de mal estar pós prandial e sensação de peso na região epigástrica, com alguns meses de evolução
- Ecografia e TC: Volumosa formação quística multiloculada, com cerca de 12 cm de maior diâmetro, na dependência da região corpo-caudal do pâncreas, de parede espessa e irregular a qual sofre realce após CIV. Presença de adenopatias peri-lesionais e mesentéricas
- RM: A lesão é heterogénea, exibindo o seu conteúdo intenso hipersinal na ponderação T2 e ligeiro hipersinal em T1

Hipóteses de Diagnóstico

- Neoplasias Quísticas

  - Adenoma mucinoso macroquístico
  - Adenoma seroso microquístico
  - Tumor Quístico papilar
  - Tumor mucinoso papilar intra-ductal

- Tumor Neuroendocrino não funcionante

- Lesões inflamatórias/infecciosas:

  - Pseudoquisto, abcesso

Hipóteses de Diagnóstico

Adenoma mucinoso macroquístico *(T. quístico mucinoso, Cistadenocarcinoma)*

- Sexo F *(9:1)* ✗
- 50 - 60 anos ✗
- Localização preferencial no corpo e cauda ✓
- Lesão quística uni/multiloculada *(quistos > 2 cm)* ✓
- Realce da parede e septos após CIV: finos e regulares/espessos e irregulares com componentes sólidos ✓
- Calcificações periféricas na parede ✓
- Sinal de intensidade variável em T1 e hipersinal em T2 *(hipersinal em T1 pela presença de mucina)* ✓

Hipóteses de Diagnóstico

Adenoma seroso microquístico *(Cistadenoma microquístico)*

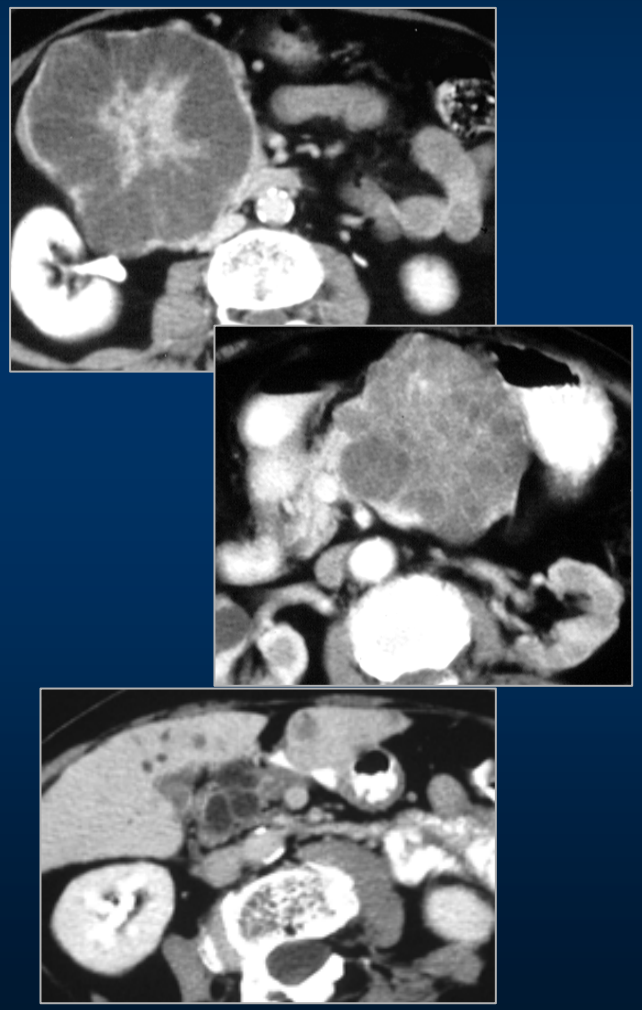

- Sexo F *(2:1)* ✗
- > 60 anos ✗
- Envolvem todo o pâncreas, mas mais comuns na cabeça e corpo ✗
- Múltiplos quistos de dimensões < 2 cm, com septos hipervasculares *(aspecto em "favo de mel")*, podendo contudo ocorrer quistos de maiores dimensões ✗
- Cicatriz fibrosa central com calcificações ✗
- Sem sinais de invasão local ou metastização ✓

Hipóteses de Diagnóstico

Tumor quístico papilar *(Tumor epitelial papilar sólido)*

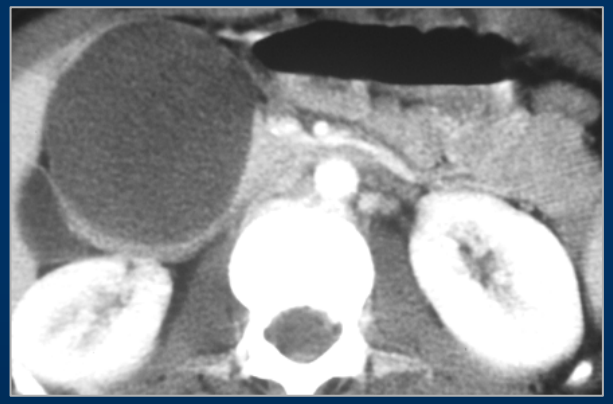

- Sexo F ✗
- 20 - 30 anos ✗
- Localização preferencial na cauda ✓
- Lesão bem delimitada, heterogénea, com componente sólido e quístico ✓
- Sem sinais de invasão das estruturas adjacentes ou metastização ✓
- Pode atingir dimensões consideráveis *(> 10 cm)* ✓

Hipóteses de Diagnóstico

Tumor mucinoso papilar intra-ductal

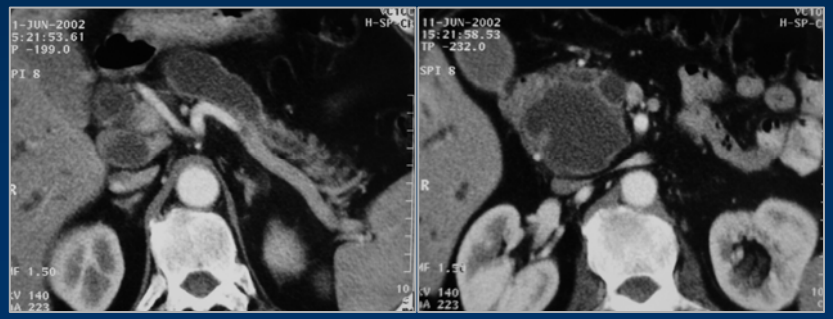

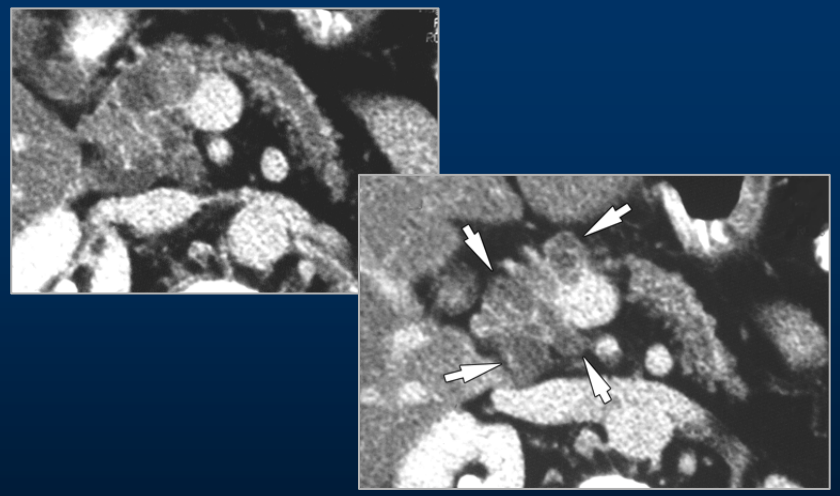

- Igual incidência em ambos os sexos ✓
- 60 - 70 anos ✗
- Localização preferencial na região cefálica ✗
- Aspectos variáveis de acordo com o sub-tipo *(envolvimento do canal pancreático principal, ramos colaterais, tipo misto)*
- Formação quística multiloculada ✓
- Dimensões < 8 cm ✗
- Dilatação do canal Wirsung e ramos colaterais; dilatação do coledoco; atrofia do parênquima distal ✗

Hipóteses de Diagnóstico

Tumor neuroendócrino não funcionante

- Apesar de pouco frequente podem apresentar-se como lesões quísticas ✓
- Podem atingir grandes dimensões causando sintomas por compressão de estruturas adjacentes ✓
- Envolvimento de todo o pâncreas, mais frequentes no corpo e cauda ✓
- Presença de calcificações *(25 %)* ✓
- Menor tendência para condicionar invasão das estruturas vasculares adjacentes e ectasias canalares ✓

Hipóteses de Diagnóstico

Pseudoquisto/Abcesso pancreático

- Colecção líquida *(0-25 UH)* bem delimitada ✓
- Complicação de pancreatite aguda ou crónica ✗
- Presença de calcificações na parede e no parênquima pancreático ✓
- Conteúdo não homogéneo *(material necrótico, hemorragia, infecção…)* ✓
- ↑ intensidade de sinal em T1 *(material proteico, necrótico, hemorragia no interior do pseudoquisto)*; hipersinal em T2 ✓
- Septações são raras *(geralmente uniloculares)* ✗
- Abcessos: margens mal definidas, heterogéneos, com densificação da gordura adjacente, podendo conter gás no seu interior ✗

Seguimento e Conduta

Pancreatectomia corpo-caudal + Linfadenectomia + Esplenectomia + Colecistectomia (*12/11/2004)*

<u>Exame macroscópico</u>: "Formação quística já seccionada e sem conteúdo, com 13 cm de maior eixo, localizada na porção proximal do corpo e cuja superfície interna era lisa e sem vegetações; (...) a parede do quisto tinha áreas de espessura variável atingindo 3 cm (...) observando-se também áreas cavitadas de conteúdo hemático."

Seguimento e Conduta

Exame microscópico e estudo imunohistoquímico:

"Carcinoma endócrino bem diferenciado *(baixo grau)* com quistização secundária, envolvimento da margem de ressecção pancreática com infiltração de todo o pâncreas ressecado e metástases em 4 de 23 gânglios peri-pancreáticos e em 3 de 6 gânglios mesentéricos."

- QT pós operatória *(4 ciclos)*
- Sem sinais de recidiva aos 9 meses de "follow-up"

Tumores Neuroendócrinos do Pâncreas

- Tumores dos Ilhéus de Langerhans
- Origem nas células do sistema APUD *(células que segregam mono-aminas e hormonas peptídicas)*
- Tumores raros: prevalência < 10 casos/milhão de habitantes (*1 – 5 % das neoplasias pancreáticas)*
- Podem ocorrer de forma isolada ou ser multifocais *(Neoplasias endócrinas múltiplas – NEM I e na doença de von Hippel-Lindau)*
- Do ponto de vista bioquímico podem ser funcionantes ou não funcionantes
- Os tumores funcionantes, clinicamente associam-se a uma síndrome resultante da secreção de uma hormona dominante, o que permite o seu diagnóstico precoce
- Insulinoma e gastrinoma *(+ frequentes)*

Tumores Neuroendócrinos do Pâncreas

- Os tumores não funcionantes *(1/3 dos TNP)* são clinicamente silenciosos, podendo atingir grandes dimensões *(3 – 25 cm)* até causarem sintomas compressivos ou metastização
- > 50 % dos TNP não funcionantes são malignos
- Mais frequentes no sexo masculino
- 50 - 60 anos
- Sinais e sintomas: dor abdominal, emagrecimento, vómitos, icterícia *(localização na porção cefálica do pâncreas)*

Tumores Neuroendócrinos do Pâncreas

- <u>Abordagem diagnóstica:</u>
  - Localização do tumor responsável pela síndroma *(quando é funcionante)*
  - Fazer o estadiamento local e à distância
  - Guiar procedimentos diagnósticos: biópsia guiada por ecografia ou TC

- Ecografia/ Eco-endoscopia
- TC
- RM
- Angiografia
- Colheitas venosas portais
- Cintigrama com análogos da somatostatina *(octreotido)*
- PET
- Biópsia por agulha fina *(guiada por ECO ou TC)*

Tumores Neuroendócrinos do Pâncreas

- <u>Características imagiológicas:</u>
  - Localização preferencial no corpo e cauda do pâncreas *(T. não funcionantes localização preferencial na cabeça)*
  - Raramente sofrem necrose ou degenerescência quística *(mesmo quando atingem grandes dimensões)*
  - 2 – 3 % podem ser totalmente quísticos

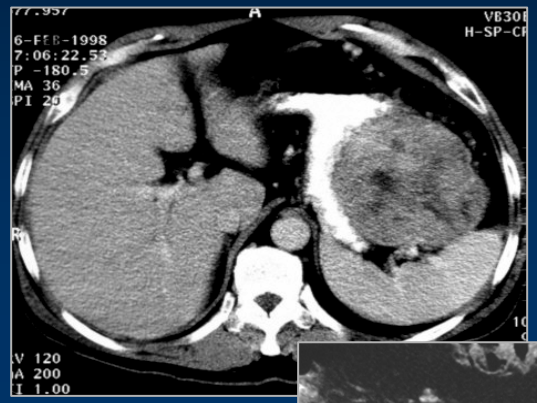

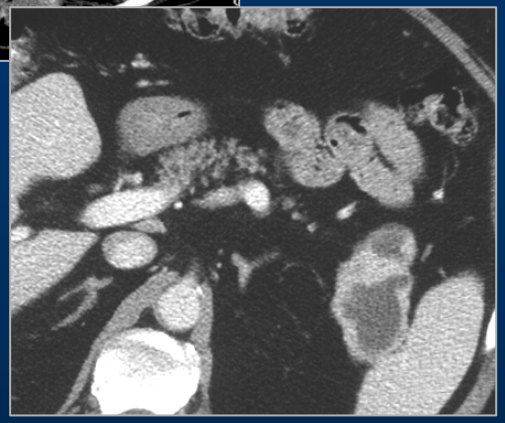

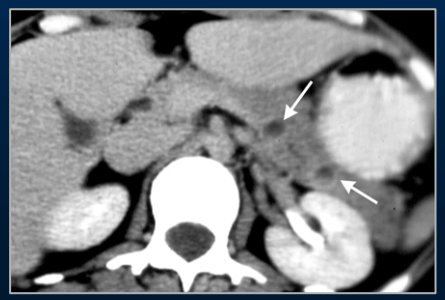

Tumores Neuroendócrinos do Pâncreas

- Características imagiológicas:
  - Comportamento hipervascular, tal como as localizações secundárias, mostrando acentuado realce na fase arterial comparativamente com o parênquima adjacente

  - Tumores funcionantes
    - Pequenas dimensões: 50 % < 1,3 cm
    - Não condicionam deformação do contorno glandular
    - Isodensos antes da administração de CIV
    - Características atípicas: hipovasculares, quísticos…

Tumores Neuroendócrinos do Pâncreas

- Características imagiológicas:
  - Tumores não funcionantes
    - Lesões volumosas, sólidas, bem delimitadas
    - Heterogéneas *(necrose ou degenerescência quística)*
    - Tendência a não condicionar invasão das estruturas vasculares adjacentes
    - As ectasias canalares não são habituais

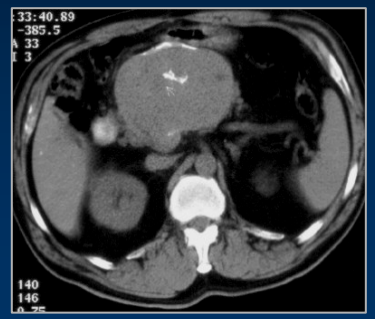

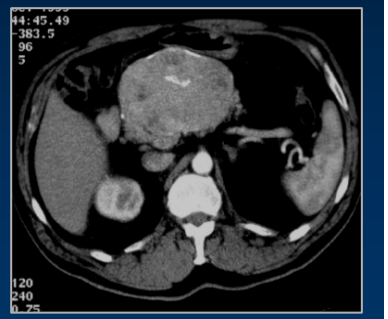

RM:

- Hipossinal em T1 e hipersinal em T2
- TNP não funcionantes mais frequentemente heterogéneos

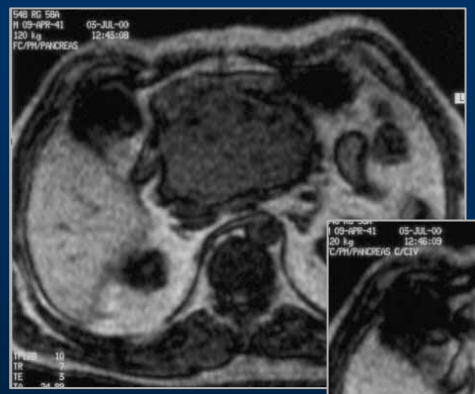

Tumores Neuroendócrinos do Pâncreas

- <u>Características imagiológicas:</u>
  - 20 – 25 % detectam-se calcificações macroscópicas, sobretudo nas formas malignas
  - 50 – 90 % dos TNP metastizam à distância e no caso dos não funcionantes muitos doentes apresentam-se com doença localmente avançada ou já metastática na altura do diagnóstico

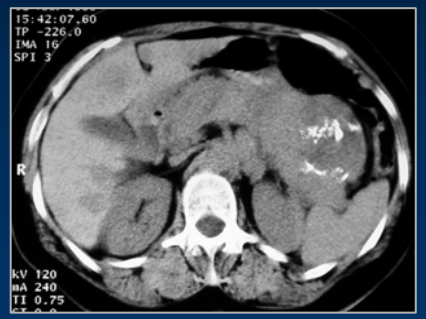

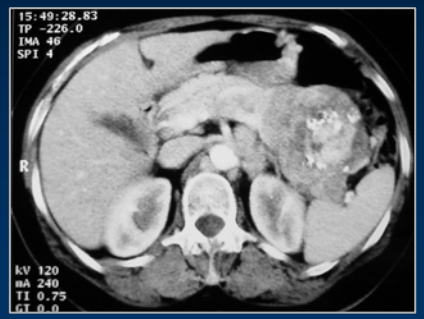

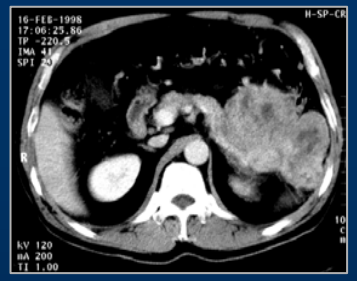

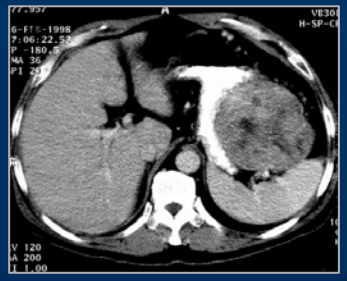

Tumores Neuroendócrinos do Pâncreas

- Tratamento:
  - Excisão cirúrgica do tumor
    - Enucleação *(lesões pequenas < 2 cm e localizadas longe do canal pancreático principal)*
    - Duodenopancreatectomia cefálica
    - Pancreatectomia distal
  - QT
    - Ponderada no contexto de uma abordagem multidisciplinar, no caso de tumores malignos em doentes com doença refractária e progressiva

- TNP não funcionantes têm pior prognóstico: taxas de sobrevida aos 5 anos de 50 %
- No contexto de doença metastática hepática, a remoção cirúrgica do tumor primário quando combinada com ressecção/embolização de metástases hepáticas prolonga a sobrevida