A ECOGRAFIA COM CONTRASTE NA CARACTERIZAÇÃO DE LESÕES HEPÁTICAS FOCAIS

Mendes S.R., Belo Soares P., Belo Oliveira P., Caseiro Alves F.

HUC HOSPITAIS DA UNIVERSIDADE DE COIMBRA

Clínica Universitária de Radiologia

A ecografia em modo B é uma técnica de primeira linha na caracterização de lesões hepáticas focais. Os novos agentes ecográficos fornecem dados suplementares relativos à hemodinâmica intra-tumoral em tempo real. Os agentes de contraste ecográfico de 2ª geração complementam a avaliação morfológica com uma componente funcional, aumentando o sinal ecográfico em mais de 30 dB, com um excelente perfil de segurança.

Na fase arterial, as lesões hipervasculares manifestam-se como áreas hiperecogénicas relativamente ao restante parênquima. São exemplos destas lesões a hiperplasia nodular focal (HNF) e o carcinoma hepatocelular (CHC), a primeira com um padrão vascular estrelado e o segundo com vascularização dismórfica. Por sua vez, o hemangioma apresenta um realce precoce globular e periférico na fase arterial, seguido de preenchimento centrípeto progressivo da lesão, completo ou incompleto, com retenção tardia do produto de contraste. As metástases podem apresentar um realce variável, o qual varia dependendo da natureza do tumor primário, sendo a maioria hipovasculares, manifestando-se como áreas hipoecogénicas. Nas fases portal e tardia verifica-se um realce crescente do parênquima, sendo genericamente, as lesões isoecogénicas tipicamente benignas e as hipoecogénicas, recebendo grande parte da sua vascularização via artéria hepática, de carácter maligno.

A ecografia com contraste permite a caracterização vascular das lesões hepáticas focais, aumentando a especificidade do estudo. A experiência acumulada com outras técnicas de imagem seccional quanto aos padrões de realce das lesões hepáticas focais, adaptada à semiologia da ecografia com um contraste puramente intra-vascular, pode evitar o recurso a outros estudos complementares.

Objectivos: Mostrar a importância da ecografia com contraste de microbolhas no diagnóstico e caracterização de lesões hepáticas focais. Fazer uma revisão pictórica das lesões hepáticas focais mais frequentes.

Material e Métodos: A ecografia com contraste de microbolhas no estudo das lesões hepáticas focais foi implementada no nosso Serviço em 2007, tendo sido efectuadas cerca de 2000 ecografias hepáticas. Os exames foram efectuados em 3 ecógrafos com software progressivamente mais adaptado ao uso de contraste (Siemens Acuson Antares, Toshiba Aplio XG, GE Logiq E9). Foram realizados utilizando baixo índice mecânico, modo harmónico e inversão de pulso, após administração intravenosa de 2,4 ml de produto de contraste ecográfico SonoVue® (hexafluoreto de enxofre revestido por polímero fosfolipídico) em bólus rápido, seguida de 5ml de solução salina (0,9%), com agulha de calibre 20G, geralmente na veia braquial esquerda.

Foi efectuada uma revisão dos casos e seleccionadas as imagens de vídeos ilustrativas de hemangioma, hiperplasia nodular focal, carcinoma hepatocelular e metástase.

BENIGNO

Fig. 1. Hemangioma: ecografia em modo B mostra uma lesão heterogénea, predominantemente hipoecogénica. Após a administração ev de contraste ecográfico observa-se realce precoce, globular e periférico na fase arterial, que ocorre de forma progressiva e centrípeta. Na fase tardia apresenta-se preenchido na totalidade.

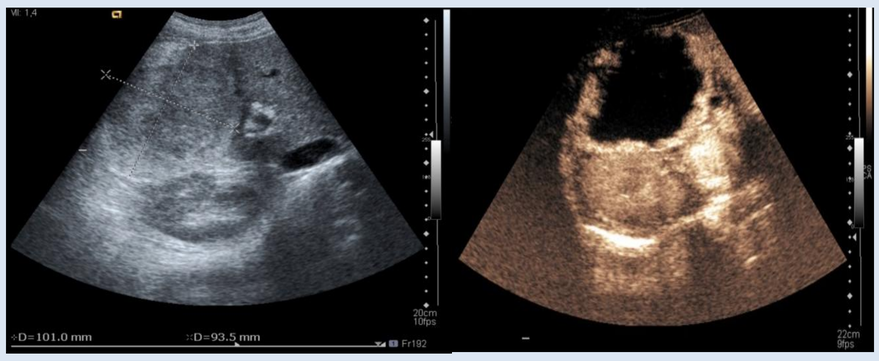

Fig. 2. Hemangioma: formação nodular sólida, heterogénea. Após contraste ev observa-se efeito de realce multifocal periférico, sem que preencha na totalidade.

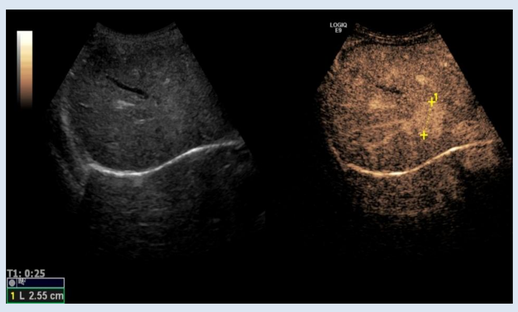

Fig. 3. HNF: realce precoce "em estrela", tornando-se a lesão rapidamente hiperecogénica de forma intensa e homogénea, ainda na fase arterial. Diminuição progressiva do diferencial de ecogenicidade com o parênquima circundante, tornando-se isoecogénica, sendo imperceptível na fase tardia.

Pode definir-se uma cicatriz central persistentemente hipoecogénica.

Fig. 4. HNF: lesão com realce intenso nas fases arterial e portal. Retenção do produto de contraste na fase tardia.

MALIGNO

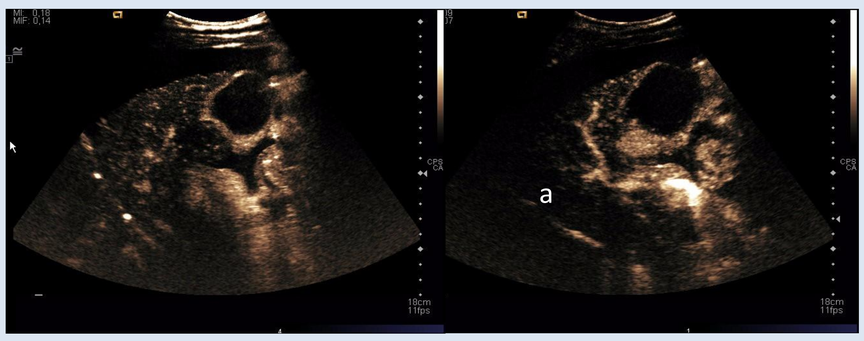

Fig. 5. CHC: pico de realce rápido e intenso na fase arterial, seguido de lavagem rápida e progressiva do produto de contraste, tornando-se hipoecogénico nas fases subsequentes.

O realce arterial é particularmente útil para o diferenciar dos nódulos regenerativos e displásicos que não revelam características hipervasculares.

Fig. 6. CHC fibrolamelar: realce precoce em fase arterial, seguido de lavagem do produto de contraste, tornando-se hipoecogénico na fase portal. A lesão é heterogénea, revelando com frequência cicatriz central não captante e calcificação.

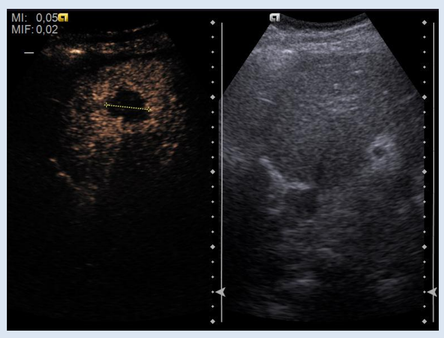

Fig. 7. CHC após termoablação.

Fig. 8. Metástases hipovasculares: parênquima hepático heterogéneo com 20 nódulos hipoecogénicos. Após administração de contraste com microbolhas apresenta realce limitado, devido à presença de áreas necróticas avasculares, ocorrendo um realce periférico em anel nas fases arterial e portal. Lavagem rápida do produto de contraste, revelando-se hipoecogénicas nas fases portal e tardia.

Fig. 9. Metástases hipervasculares: intenso realce em fase arterial, com lavagem rápida do produto de contraste, revelando-se hipoecogénicas nas fases portal e tardia.

Conclusões: A ecografia com contraste permite o diagnóstico e caracterização vascular das lesões hepáticas focais, aliada à vantagem da ausência de radiação ionizante e de nefrotoxicidade do contraste e do menor encargo económico. O comportamento das lesões após a administração com contraste de microbolhas é importante na diferenciação entre lesões hepáticas focais benignas (hemangioma, hiperplasia nodular focal) ou malignas (carcinoma hepatocelular, metástase). Não se observaram efeitos secundários durante a realização dos exames.

Com esta revisão foi possível ilustrar alguns exemplos de lesões hepáticas focais, mostrando a experiência do nosso Serviço.

Referências:

Anass Anaye, Geneviève Perrenoud, Nicolas Rognin , Marcel Arditi , Laurent Mercier, Peter Frinking, Christiane Ruffi eux , Philippe Peetrons , Reto Meuli, Jean-Yves Meuwly, Differentiation of focal liver lesions: usefulness of parametric imaging with contrast-enhanced us, Radiology 2011; 261:300–310

Stephanie R. Wilson, Peter N. Burns, Microbubble-enhanced US in Body Imaging: What Role Radiology 2010; 257:24– 39

Brannigan M, Burns P, Wilson S, Blood flow patterns in focal liver lesions at microbubble-enhanced US, Radiographics 2004; 24:921-935