XIV CNR
CONGRESSO NACIONAL DE RADIOLOGIA
TÓRAX • PEDIATRIA
16 / 19 MAIO 2018
HOTEL REAL STA EULÁLIA • ALBUFEIRA

O PAPEL DA RADIOFLUOROSCOPIA NA AVALIAÇÃO PÓS-CIRÚRGICA DO TUBO DIGESTIVO SUPERIOR

Nuno Campos, Carolina Terra, José Ilharco, Luis Curvo Semedo

Clínica Universitária de Radiologia
ADI Associação para o Desenvolvimento da Imagiologia nos CHUC

1. OBJETIVOS

- Descrever e ilustrar a importância e papel diferenciador dos estudos por radiofluoroscopia na avaliação pós-cirúrgica de doentes submetidos a cirurgias/intervenções endoscópicas do tubo digestivo superior.

- Ilustrar algumas das complicações mais comuns, estabelecendo a correlação com métodos de imagem multiplanares em casos relevantes.

2. ENQUADRAMENTO TEÓRICO

- Os estudos dinâmicos do trato gastrointestinal por radiofluoroscopia possibilitam uma avaliação e correlação ímpar de achados morfologico-funcionais no pós-operatório de cirurgias ao tubo digestivo superior.

- Utilizados para uma avaliação rápida e dinâmica no pós operatório, no sentido de descartar complicações precoces.

- Geralmente são efetuados 48 a 72h após o procedimento cirúrgico, com recurso a agente contrastado iodado hidrossolúvel (ex: gastrografina).

3. PROCEDIMENTOS ESOFÁGICOS

- **Miotomia de "*Heller*"**
  - Consiste na miotomia do esfincter esofágico inferior.
  - Realizada com frequência na **acalásia**.
  - Complicações incluem:
    - Perfuração,
    - Refluxo gastroesofágico,
    - Recorrência de sintomas **(Fig.1)**.
  - O trânsito esofago-gástrico é um método excelente para a avaliação morfológico-funcional nestas situações.

3. PROCEDIMENTOS ESOFÁGICOS

- **Miotomia de *Heller***

Fig. 1: Imagem de exame de fluoroscopia de um doente com acalásia, já submetido a miotomia, mas com recorrência dos sintomas. O exame evidencia dilatação e estase esofágica significativa, com diluição do contraste e passagem lenta e de forma filiforme pela junção esofago-gástrica. (CHUC, Coimbra, PT)

3. PROCEDIMENTOS ESOFÁGICOS

- **Fundoplicaturas (*Nissen, Toupet, Dor, Guarner*)**
  - Cirurgias anti-refluxo em que a parte distal do esófago (subdiafragmático) é envolvida total (*Nissen* - **Fig.2**) ou parcialmente por uma porção do estômago proximal.
  - Complicações incluem:
    - Distensão gástrica por incapacidade de eructar (sindrome da bolha gasosa) **(Fig.3)**,
    - Disfagia por estreitamento excessivo,
    - Migração/herniação da fundoplicatura,
    - Recorrência de sintomas,
    - Perfurações (raro) **(Fig. 4)**.
  - A radiofluoroscopia consegue, de maneira rápida e indolor, objetivar aspetos morfológicos e funcionais por vezes impossíveis de avaliar por estudos endoscópicos. O radiologista deve ter particular atenção à morfologia do esófago (pode haver dilatações) e avaliar a passagem de contraste para o estômago.

3. PROCEDIMENTOS ESOFÁGICOS

- **Fundoplicaturas**

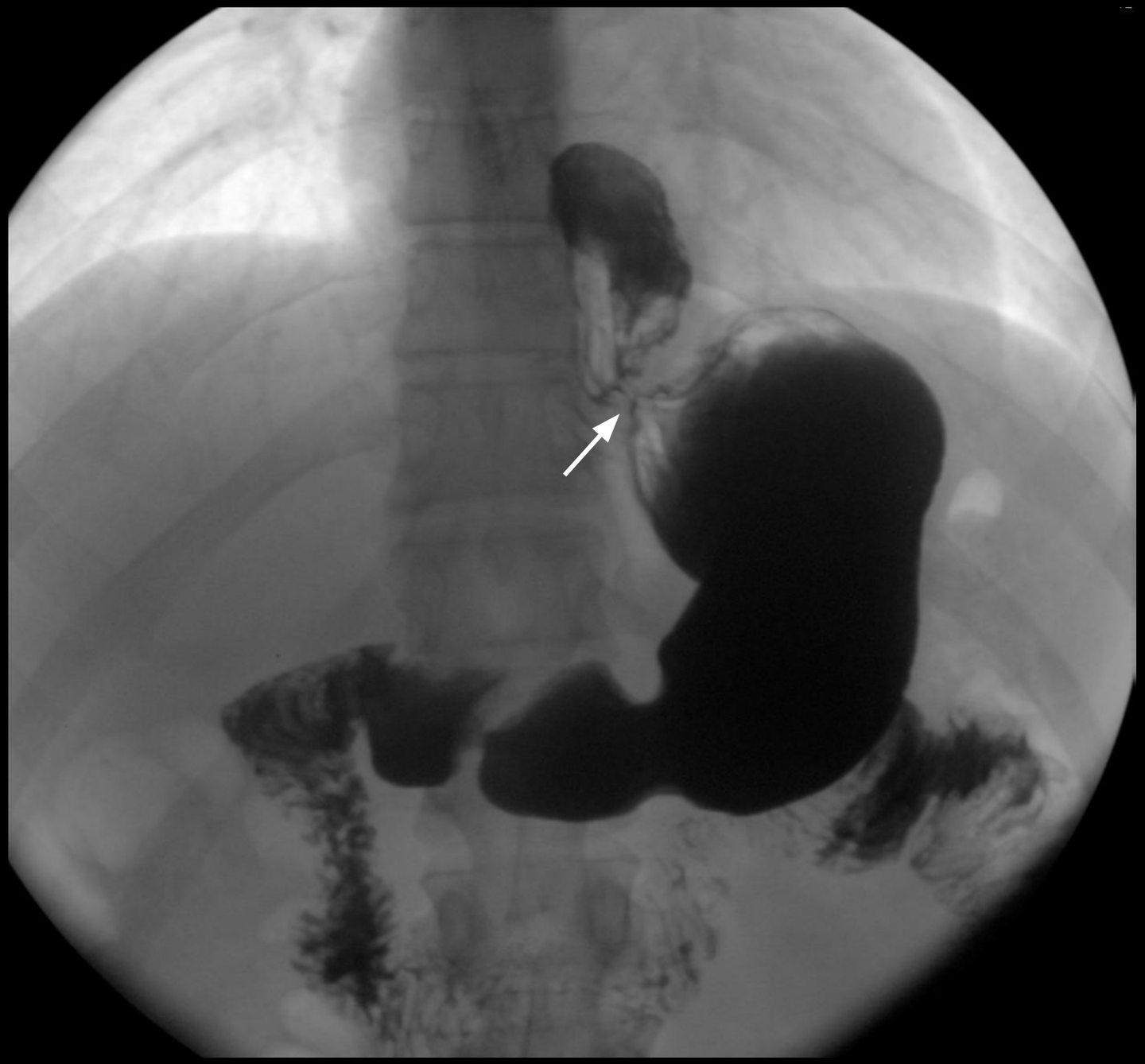

Fig. 2: Imagens de exame de fluoroscopia de um doente submetido a fundoplicatura de *Nissen*, mostrando o aspeto típico. (CHUC, Coimbra, PT).

3. PROCEDIMENTOS ESOFÁGICOS

- **Fundoplicaturas**

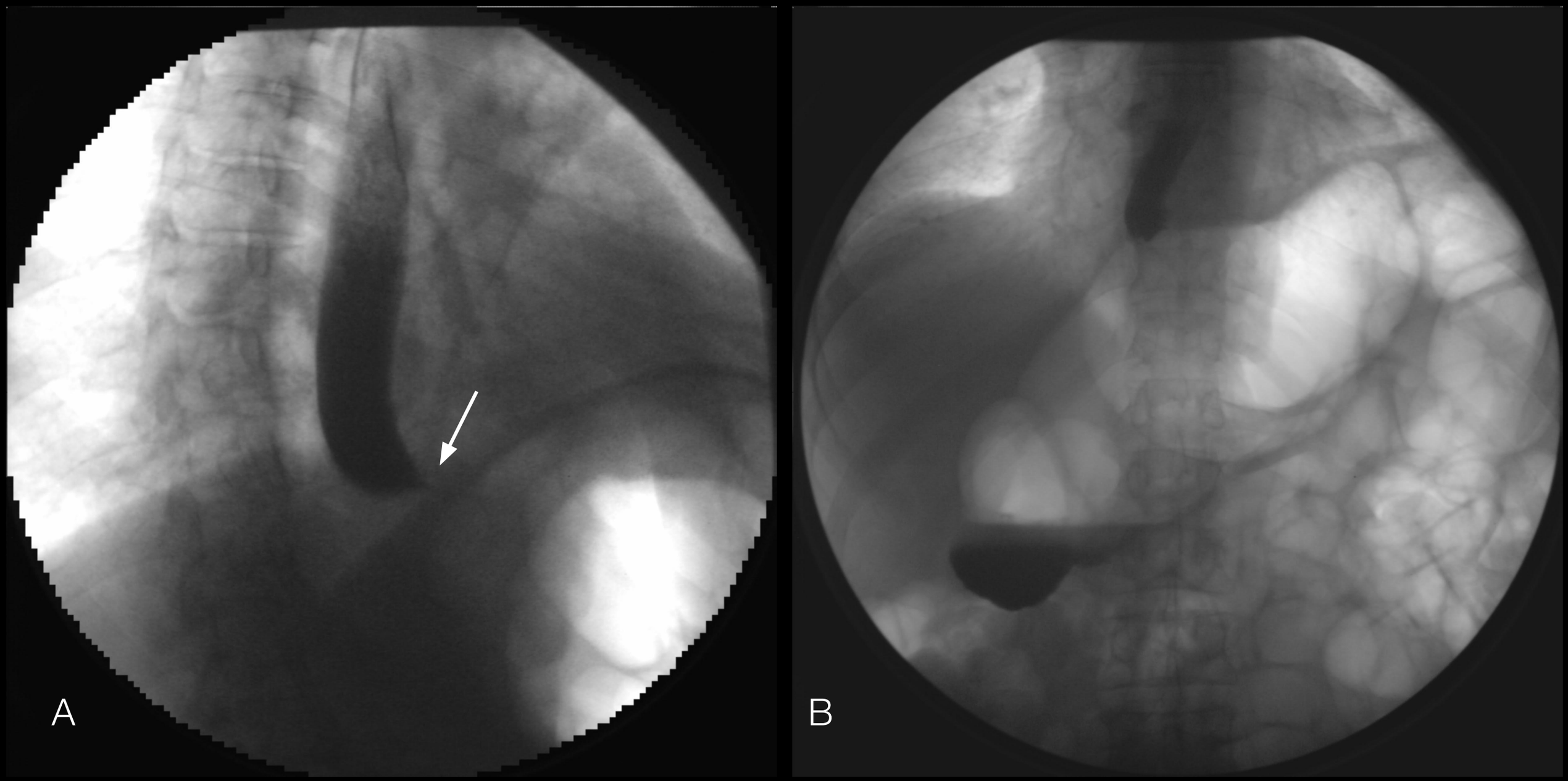

Fig. 3: Imagens de exame de fluoroscopia de um doente submetido a fundoplicatura de Toupet por refluxo-gastroesofágico, com queixas de distensão abdominal e intolerância alimentar. É vísivel uma passagem filiforme de contraste pela junção esofago-gástrica (A) e considerável distensão gástrica por acumulação gasosa (B). (CHUC, Coimbra, PT)

3. PROCEDIMENTOS ESOFÁGICOS

- **Fundoplicaturas**

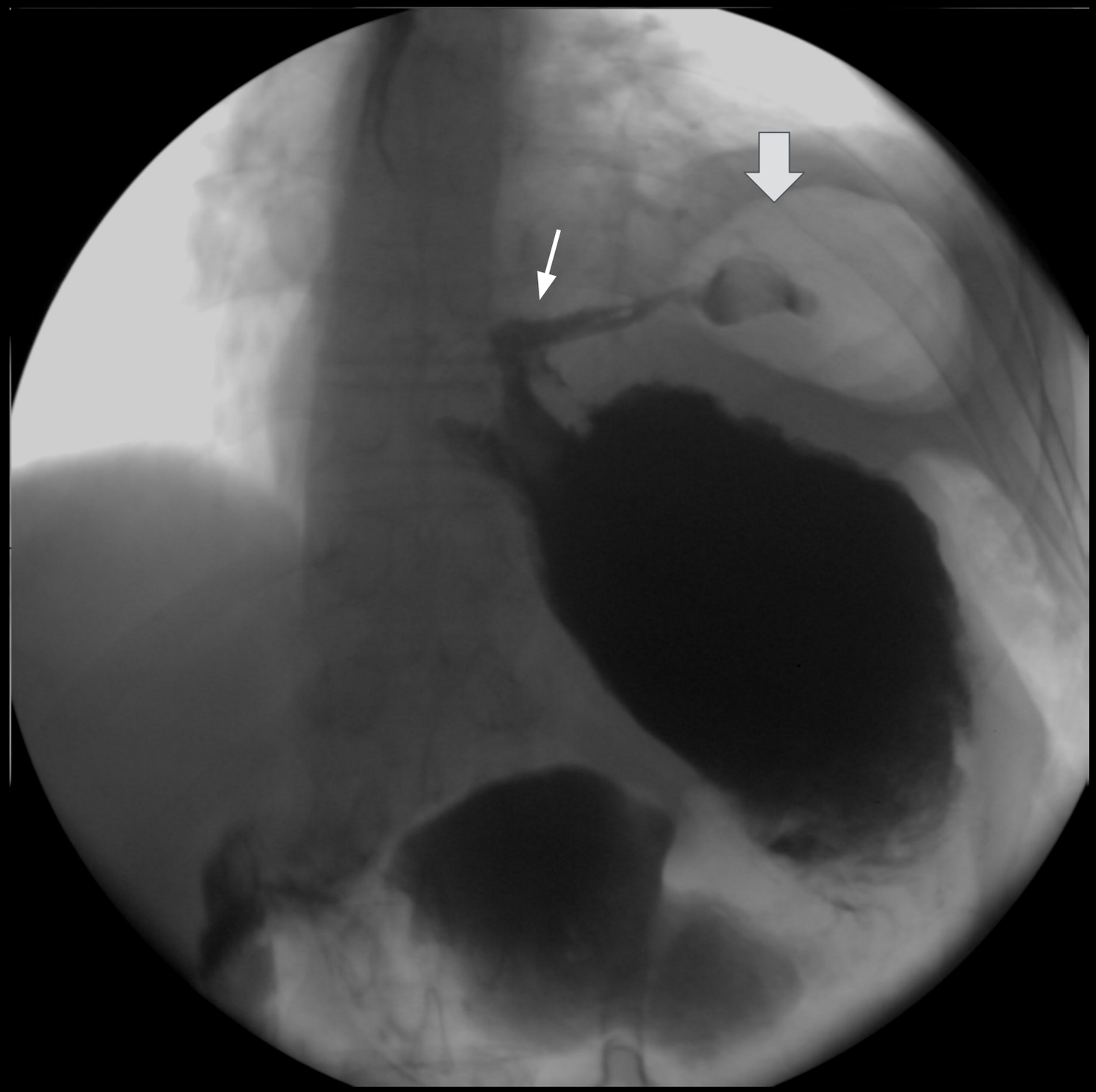

Fig. 4: Imagem de exame de fluoroscopia de um doente submetido a fundoplicatura de *Nissen*, complicado com perfuração e trajeto fistuloso (seta fina). É visível elevação da hemicúpula diafragmática à esquerda e presença de colecção gasosa subdiafragmática no local do trajeto fistuloso (seta larga) (CHUC, Coimbra, PT).

3. PROCEDIMENTOS ESOFÁGICOS

- **Esofagectomia**
  - A maior indicação para este tipo de procedimento são as neoplasias do esófago, podendo também estar indicado em estenoses não tratáveis por outros métodos (ex: próteses - **Fig.5**), perfurações e esófago de *Barrett.*
  - Associada a elevada incidência de complicações.
  - Complicações descritas incluem:
    - Lesão traqueal (**Fig.6**);
    - Lesões vasculares;
    - Fístulas/fugas pelo local de anastomose (**Fig. 6**);
    - Deiscências anastomóticas;
    - Formação de abcessos;
    - Estenoses anastomóticas (**Fig. 7**);
    - Recorrência da doença.
  - No pós operatório, a radiofluoroscopia assume-se como um exame de avaliação rápido, de fácil realização e com elevada especificidade para algumas das complicações mais comuns (ex: fístulas). Deve-se procurar identificar o local de anastomose e avaliar a passagem do contraste a esse nível.

3. PROCEDIMENTOS ESOFÁGICOS

- **Prótese esofágica**

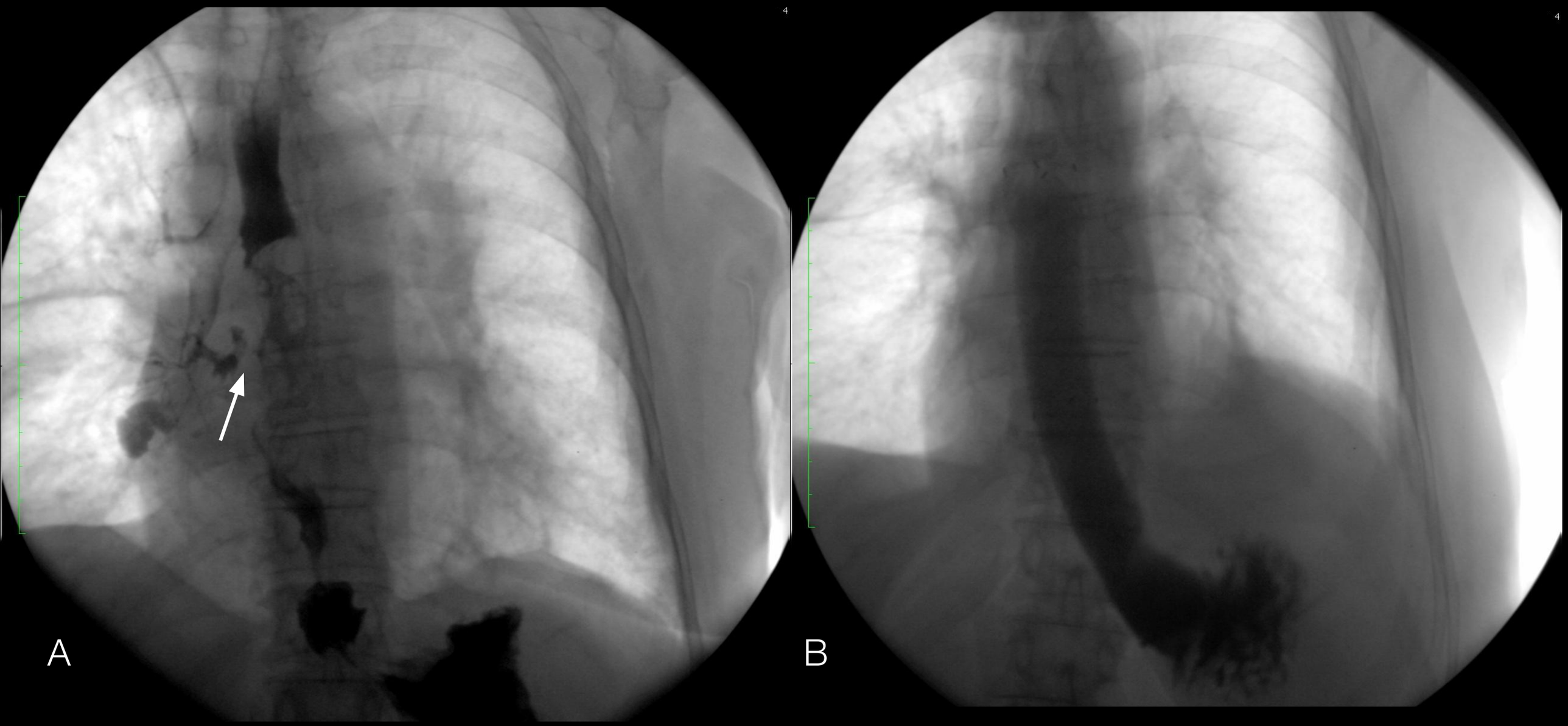

Fig. 5: Imagens de exame de fluoroscopia de um doente com neoplasia do esófago e presença de trajeto fistuloso esofago-brôquico (A) e o mesmo doente após colocação de prótese esofágica, com resolução do trajeto fistuloso (B). (CHUC, Coimbra, PT)

3. PROCEDIMENTOS ESOFÁGICOS

- **Esofagectomia**

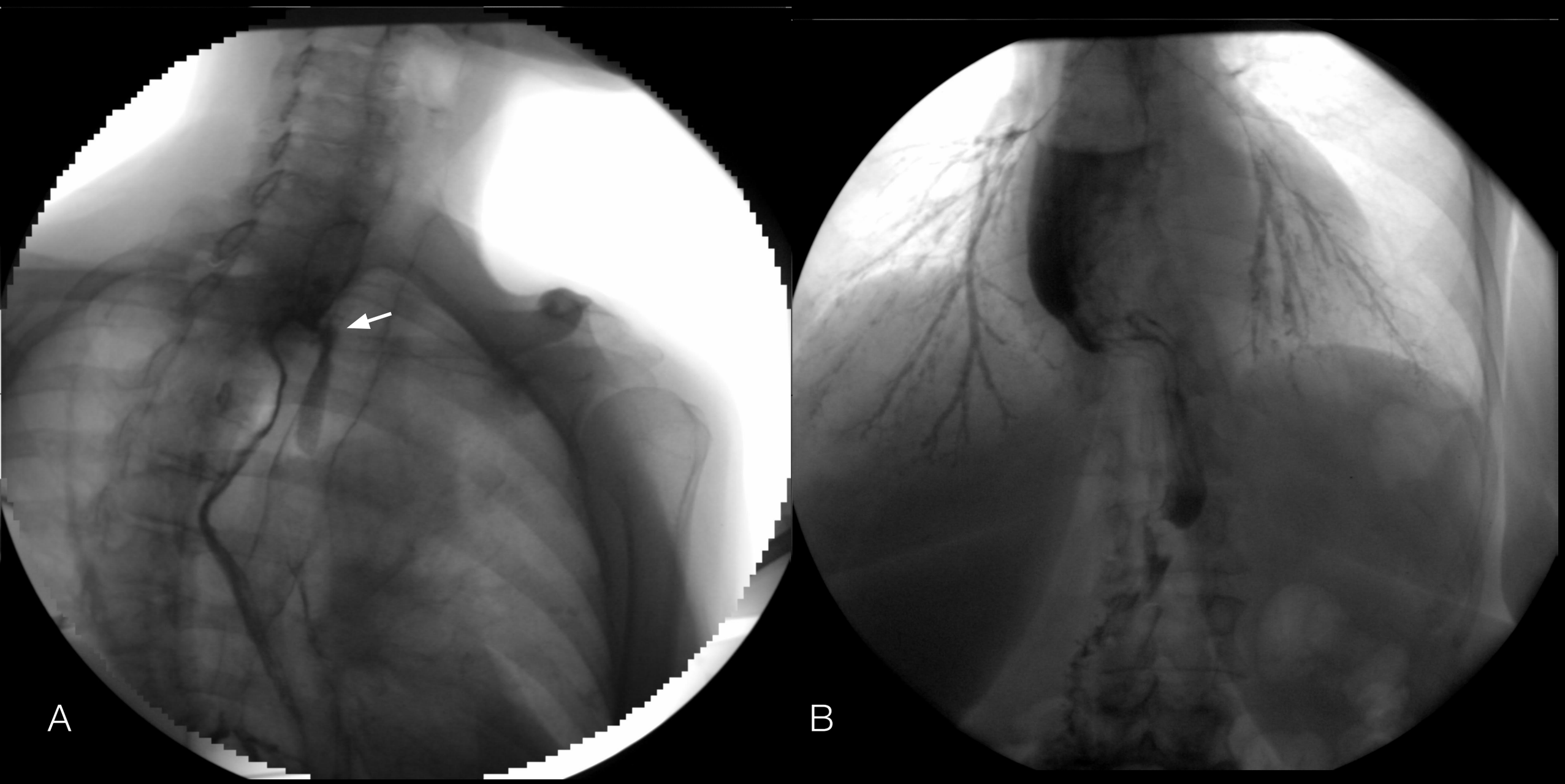

Fig. 6: Imagens de exame de fluoroscopia de um doente com neoplasia do esófago submetido a esofagectomia total, com evidência de fístula para a traqueia (A), com posterior imagem de acometimento da árvore brônquica com produto de contraste (B). (CHUC, Coimbra, PT)

3. PROCEDIMENTOS ESOFÁGICOS

- **Esofagectomia**

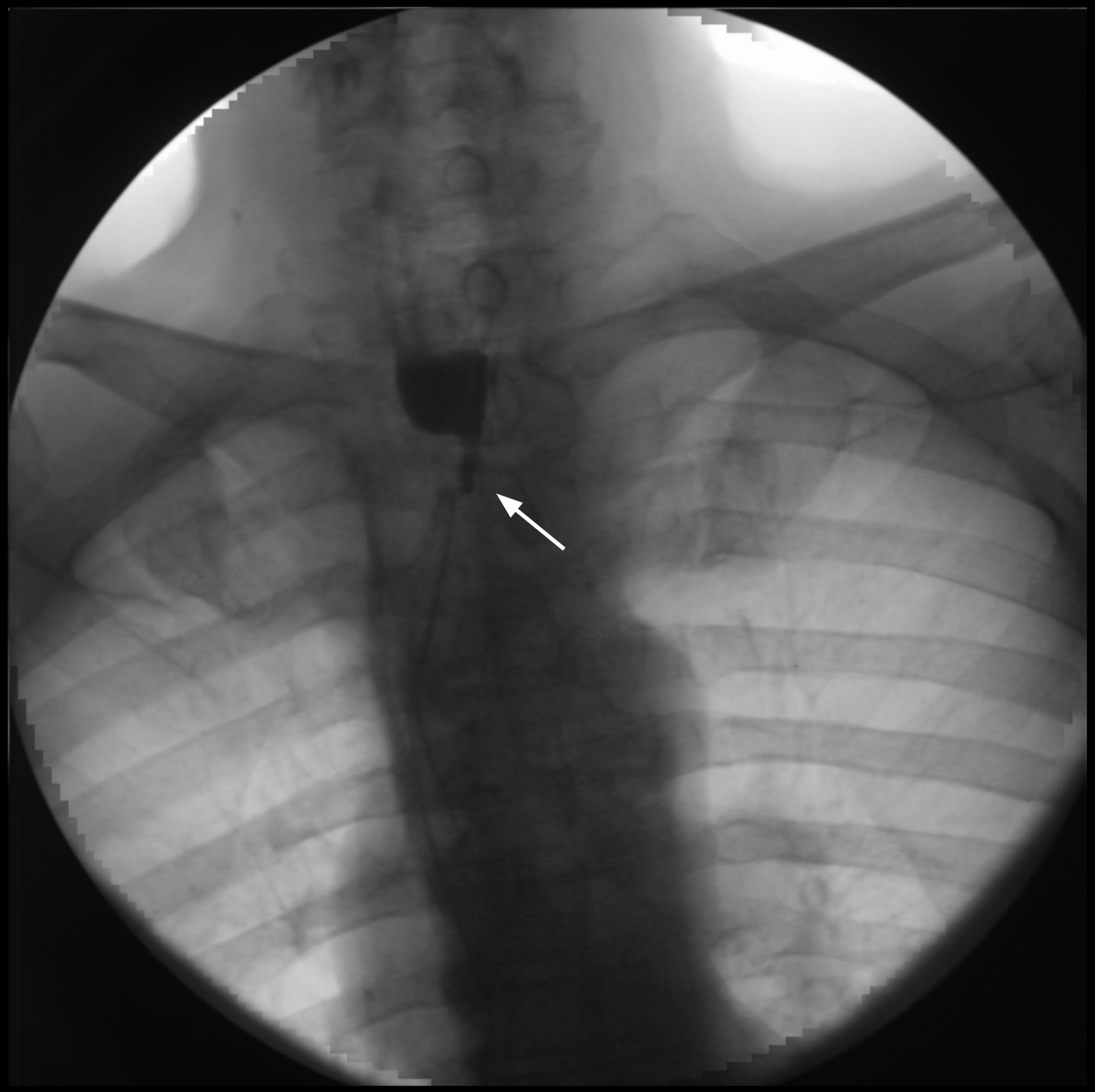

Fig. 7: Imagem de exame de fluoroscopia de uma doente com neoplasia do esófago submetido a esofagectomia sub-total há vários anos, com evidência de estreitamento por fibrose no local de anastomose e passagem mínima de contraste a jusante. (CHUC, Coimbra, PT)

4. PROCEDIMENTOS GÁSTRICOS

4.1 Cirurgias bariátricas

- **“Sleeve” gástrico**
  - Procedimento restritivo em que existe remoção da grande curvatura do estômago.
  - Uma das cirurgias bariátricas mais frequentes atualmente.
  - Complicações cirúrgicas incluem:
    - Hemorragias;
    - Fístulas/fugas no local de agrafagem (**Fig. 8 e 9**);
    - Estenoses (**Fig. 10**);
    - Infecção.
  - A avaliação fluoroscópica é realizada 48 a 72h após procedimento, de maneira rápida e cómoda para o doente. Interessa avaliar a presença de fugas/fístulas pelo local de agrafagem e a passagem do contraste pelo remanescente gástrico.

4. PROCEDIMENTOS GÁSTRICOS

4.1 Cirurgias bariátricas - **“Sleeve” gástrico**

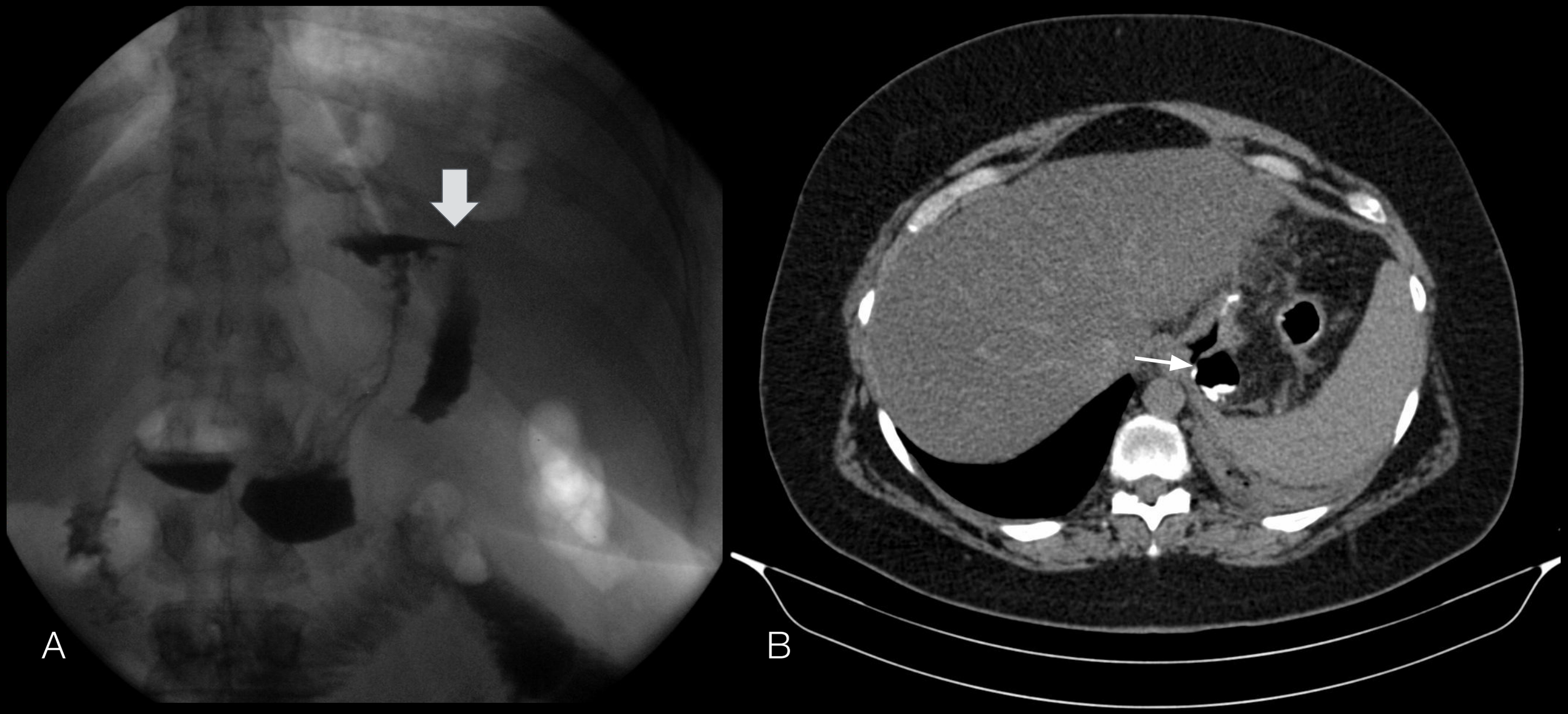

Fig. 8: (A) Imagem de exame de fluoroscopia de uma doente submetida a “sleeve” gástrico, com evidência de fístula no local de sutura (seta larga). (B) Imagem de tomografia computorizada da mesma doente com objetivação do trajeto fistuloso para loca ainda com resíduos de material contrastado (seta fina). (CHUC, Coimbra, PT)

4. PROCEDIMENTOS GÁSTRICOS

4.1 Cirurgias bariátricas - **“Sleeve” gástrico**

Fig. 9: (A) Imagem de exame de fluoroscopia de uma doente submetida a “sleeve” gástrico, com presença de pequeno trajeto fistuloso (seta larga). (B) Imagem de tomografia computorizada em corte sagital da mesma doente, com identificação do trajeto fistuloso e comunicação com colecção abcedada sub-diafragmática esquerda (setas finas). (CHUC, Coimbra, PT)

4. PROCEDIMENTOS GÁSTRICOS

4.1 Cirurgias bariátricas - **“Sleeve” gástrico**

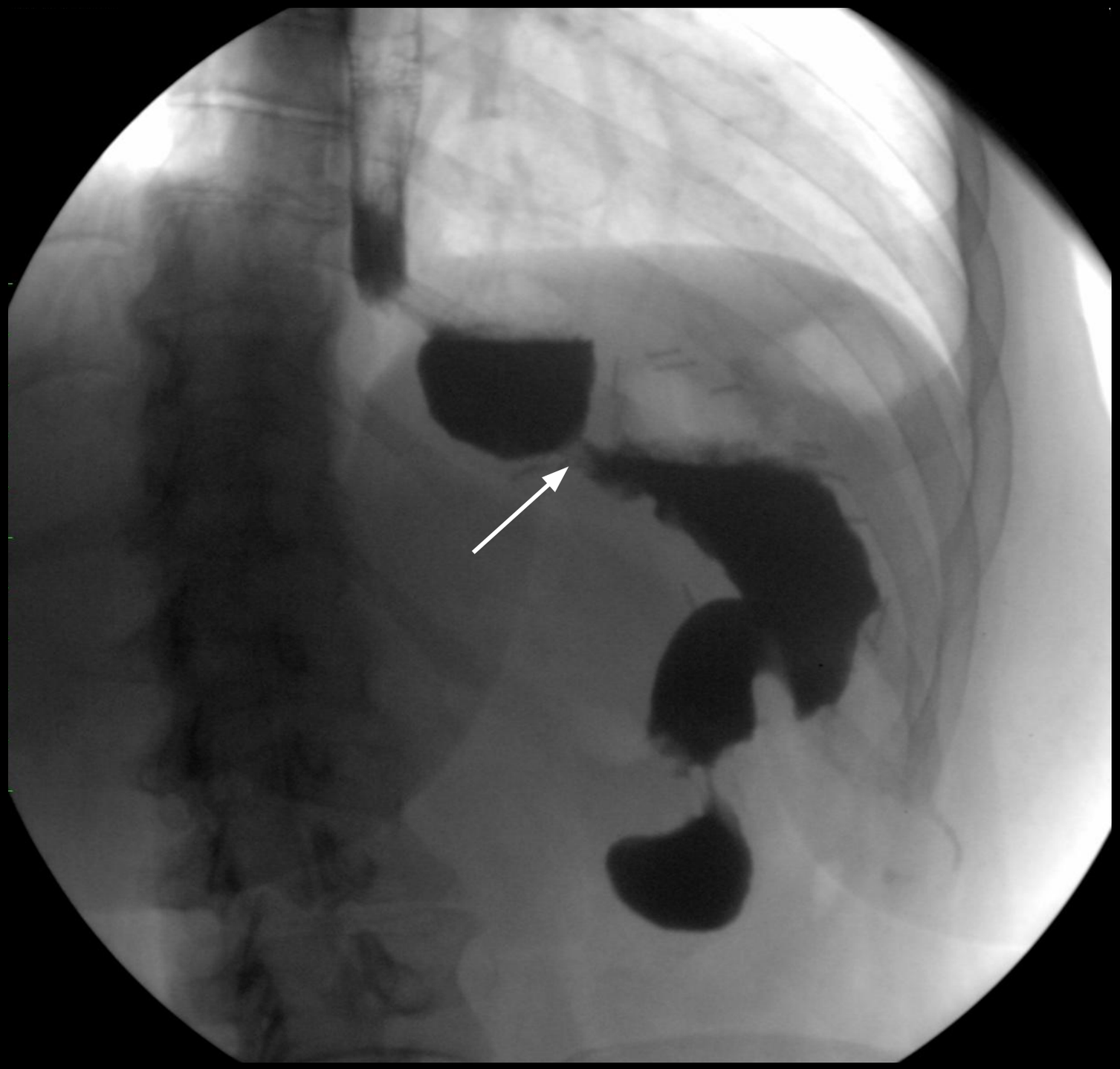

Fig. 10: Imagem de exame de fluoroscopia de uma doente submetida a “sleeve” gástrico, com evidência de estreitamento. (CHUC, Coimbra, PT)

4. PROCEDIMENTOS GÁSTRICOS

4.1 Cirurgias bariátricas

- **Cirurgia de “bypass” gástrico (bypass em “Y de Roux”)**
  - Procedimento disabsortivo e restritivo em que existe “exclusão” de grande parte do estômago com anastomose do coto gástrico ao jejuno. O restante estômago e porções do intestino “excluidas” são anastomosadas mais distalmente.
  - Complicações cirúrgicas precoces incluem:
    - Fístulas/deiscências das anastomoses (**Fig. 11**);
    - Deiscência da linha de agrafagem gástrica;
    - Estenoses (**Fig. 12**);
    - Herniação interna (**Fig. 13**);
    - Infecção.
  - A avaliação fluoroscópica é realizada 48 a 72h após procedimento, de maneira rápida e cómoda para o dente, com especificidade para detecção de complicações descrita próxima dos 100%.
  - O radiologista pode adquirir imagens também em decúbito, se o trânsito se efetuar de maneira rápida, permitindo assim uma avaliação mais cuidada da anastomose proximal.

4. PROCEDIMENTOS GÁSTRICOS

4.1 Cirurgias bariátricas - **“bypass” gástrico**

Fig. 11: Imagem de exame de fluoroscopia de uma doente submetida a “bypass” gástrico, com presença de extravasamento no local da anastomose esofago-jejunal (seta fina) e acumulação de produto de contraste na cavidade peritoneal (setas largas). (CHUC, Coimbra, PT)

4. PROCEDIMENTOS GÁSTRICOS

4.1 Cirurgias bariátricas - **“bypass” gástrico**

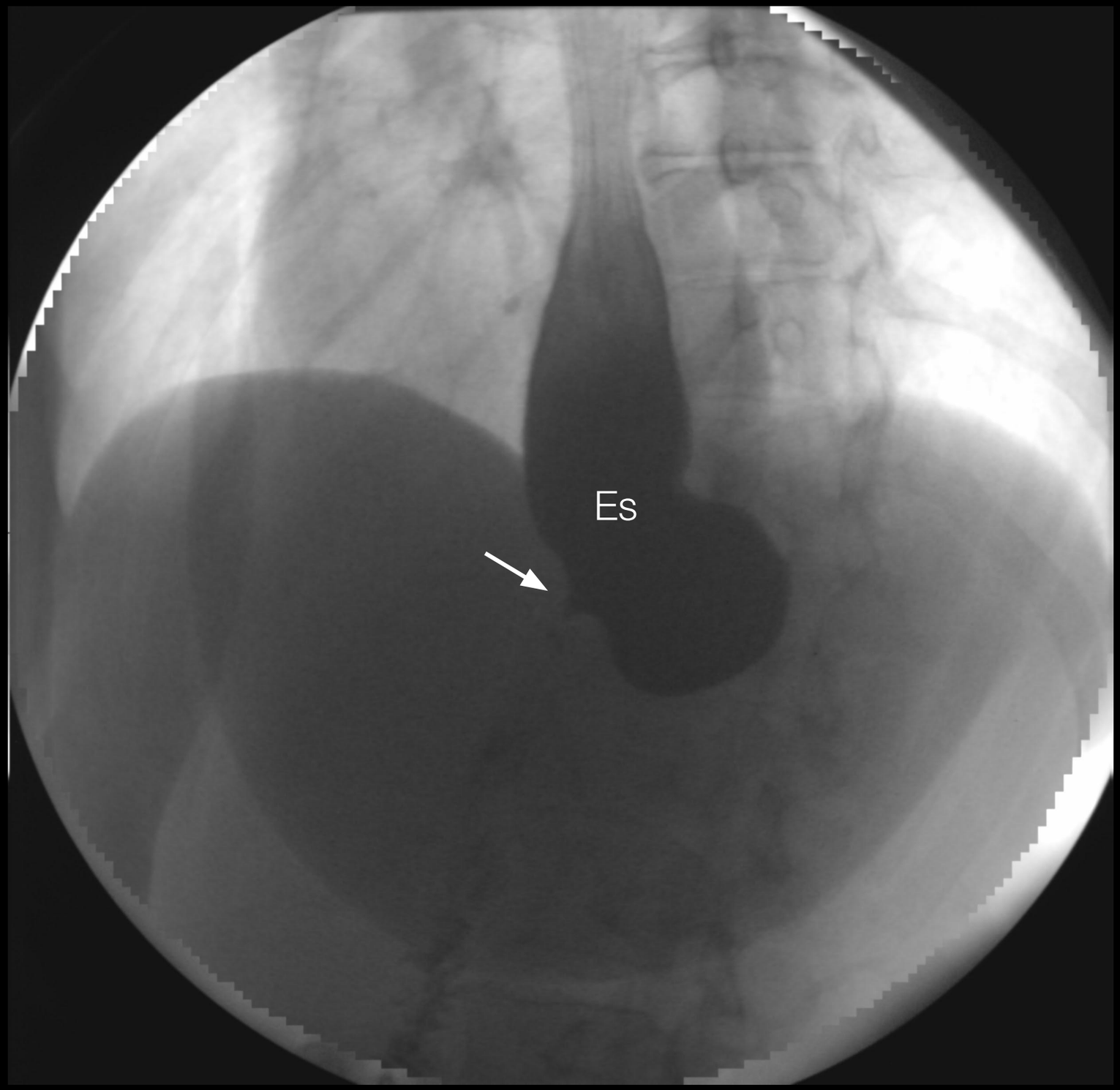

Fig. 12: Imagem de exame de fluoroscopia de uma doente submetida a “bypass” gástrico há 6 meses, com queixas de disfagia e dor epigástrica pós-prandial. O estudo revelou estenose no local da junção esofago-jejunal (seta fina), com significativa dilatação do esófago distal (Es). (CHUC, Coimbra, PT)

4. PROCEDIMENTOS GÁSTRICOS

4.1 Cirurgias bariátricas - **“bypass” gástrico**

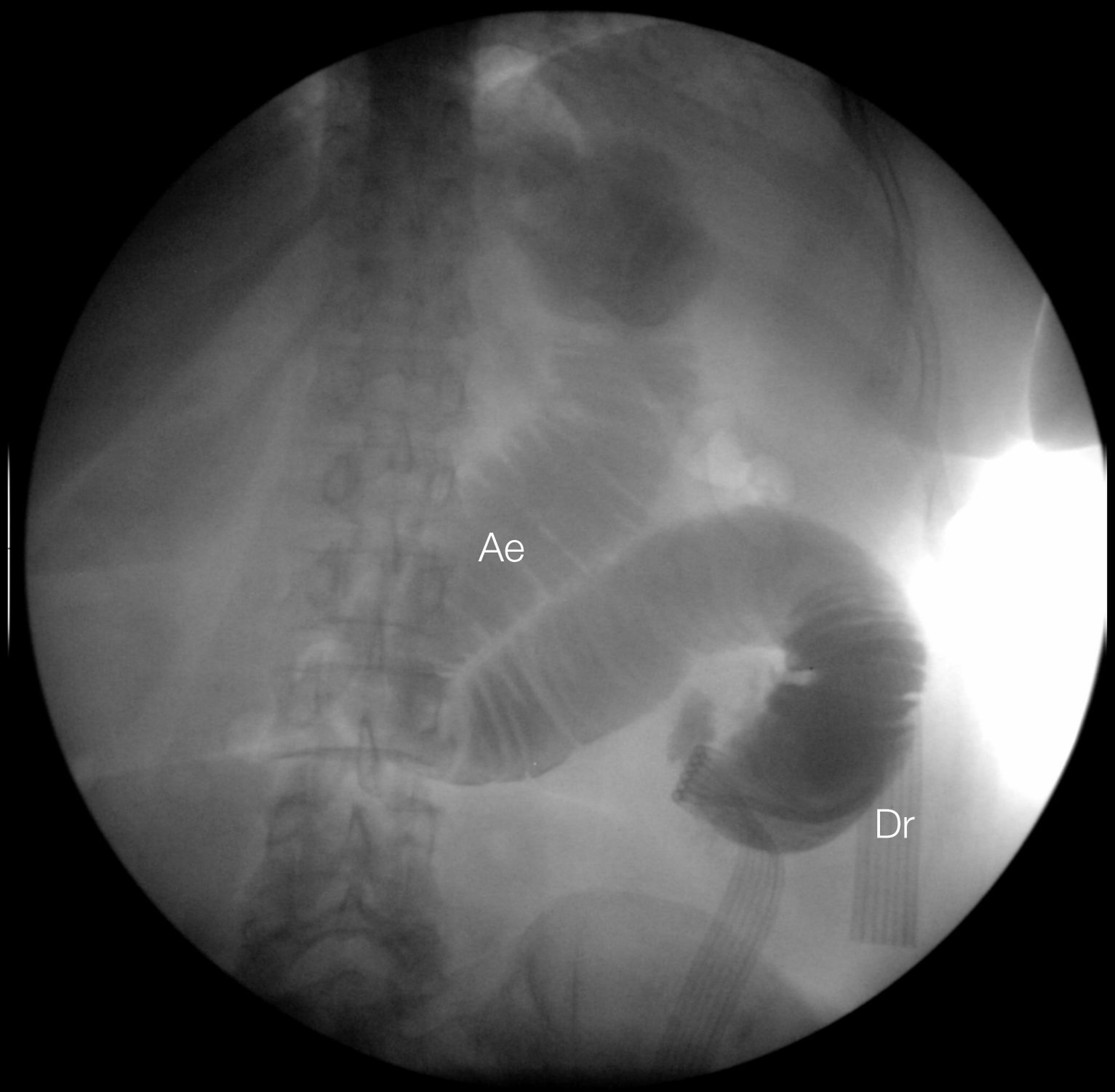

Fig. 13: Imagem de exame de fluoroscopia de uma doente submetida a “bypass” gástrico recente e que se apresentava com vómitos e dor abdominal generalizada. O estudo revelou acumulação de produto de contraste na região proximal da ansa eferente (Ae) e dilatação da mesma. É visível também dreno multicapilar (Dr) incorretamente posicionado, devendo estar com orientação superior em topografia sub-diafragmática. A doente foi re-intervencionada de urgência, constatando-se uma herniação de ansa intestinal por uma das incisões de laparoscopia. (CHUC, Coimbra, PT)

4. PROCEDIMENTOS GÁSTRICOS

4.1 Cirurgias bariátricas

- **Banda gástrica ajustável**
  - Procedimento restritivo, em que uma banda de silicone é colocada na porção proximal do estômago (2 cm da junção EG), criando uma pequena bolsa gástrica proximal, sendo a insuflação da banda ajustável por via percutânea.
  - Complicações da colocação de banda gástrica podem incluir:
    - Migração/deslizamento da banda (**Fig. 14)**;
    - Dilatação da bolsa gástrica por aperto exagerado da banda (**Fig. 15)**;
    - Infecções;
    - Perfuração gástrica.

4. PROCEDIMENTOS GÁSTRICOS

4.1 Cirurgias bariátricas - **Banda gástrica ajustável**

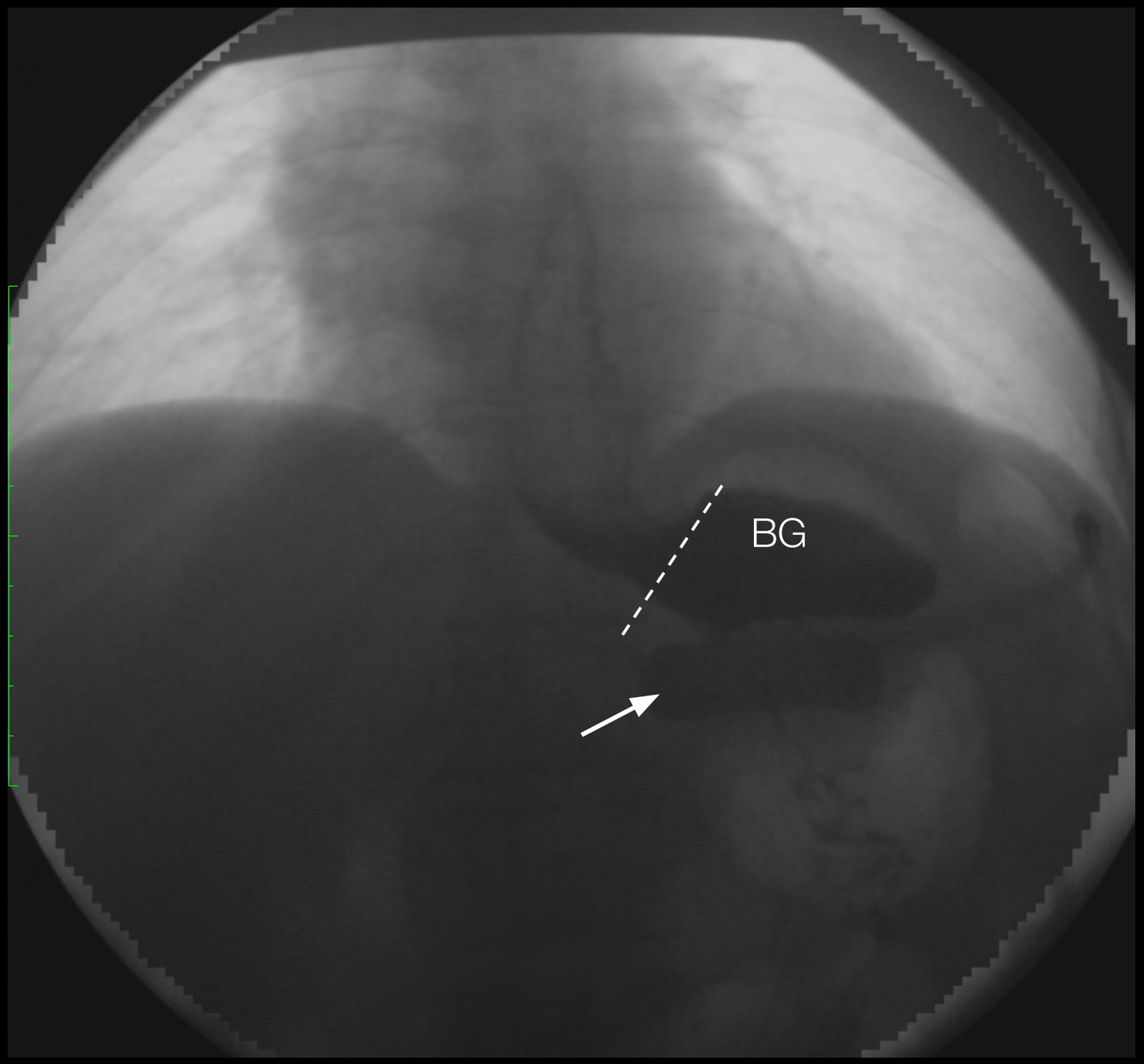

Fig. 14: Imagem de exame de fluoroscopia de um doente com banda gástrica ajustável. O estudo revela deslocação da banda gástrica (seta) da sua normal topografia (linha a tracejado), com horizontalização da mesma (ângulo Phi > 58º) e presença de bolsa gástrica a montante (BG) (CHUC, Coimbra, PT)

4. PROCEDIMENTOS GÁSTRICOS

4.1 Cirurgias bariátricas - **Banda gástrica ajustável**

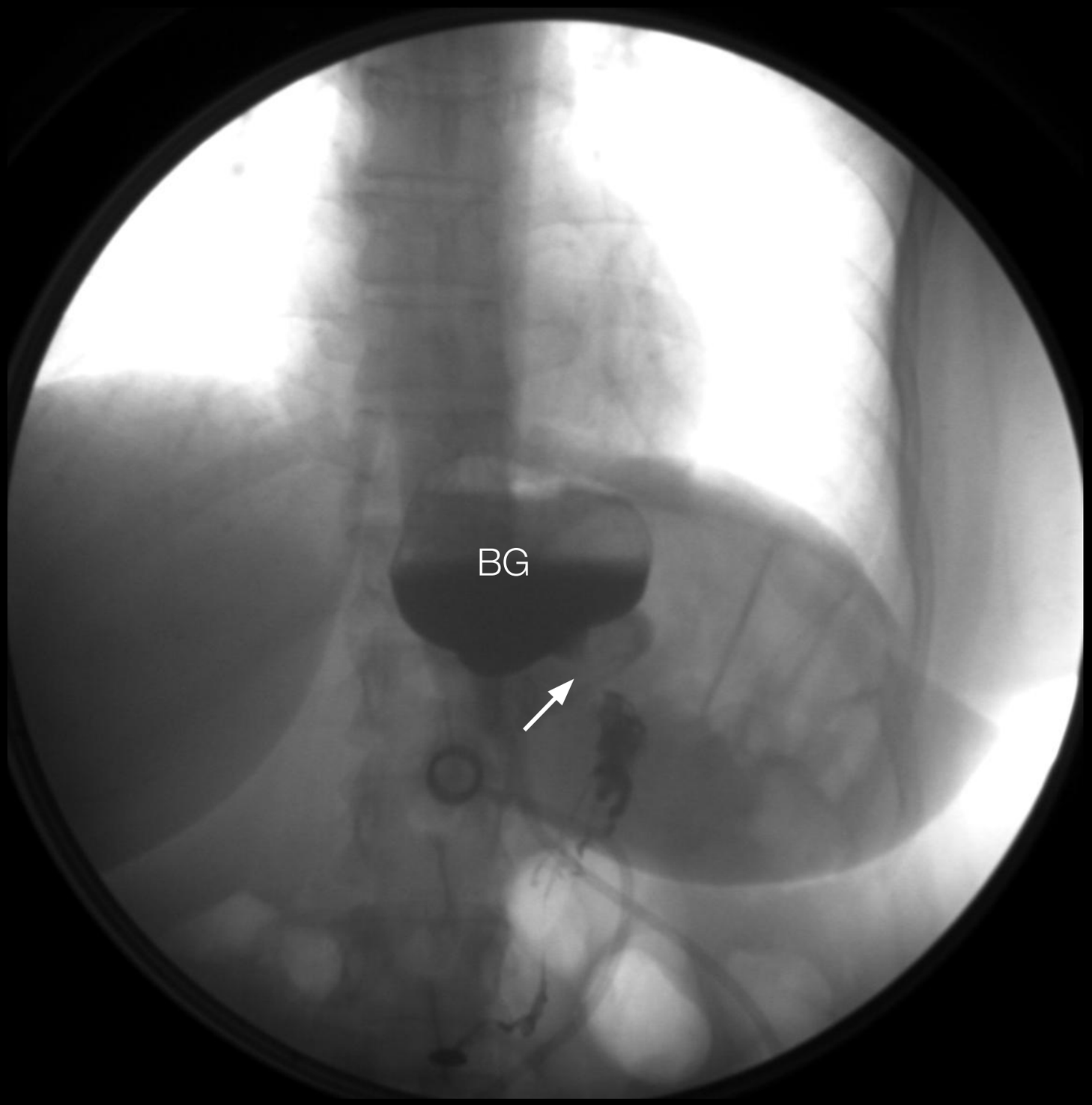

Fig. 15: Imagem de exame de fluoroscopia de um doente com banda gástrica ajustável e queixas de vómitos e epigastralgias pós-prandiais. O estudo revelou presença de bolsa gástrica (BG) a montante da banda, com dimensões aumentadas e passagem do produto de contraste de modo lento e filiforme pelo orifício (seta) (CHUC, Coimbra, PT)

4. PROCEDIMENTOS GÁSTRICOS

4.2 Cirurgias não bariátricas

- **Gastrectomia total ou parcial**
  - Indicações frequentes para este tipo de cirurgia incluem: neoplasias do estômago; úlcera perfurada; traumas abdominais.
  - Existem várias técnicas de reconstrução do trânsito, sendo as mais comuns a anastomose em Y de Roux e Billroth II (esta última apenas na gastrectomia parcial).
  - A avaliação por trânsito contrastado geralmente é feita entre o 5 e 10 dias pós-operatório.
  - A radiofluoroscopia continua a ser o exame de primeira linha na avaliação deste tipo de doentes, com elevados níveis de sensibilidade e especificidade para detecção de complicações.

4. PROCEDIMENTOS GÁSTRICOS

4.2 Cirurgias não bariátricas

- **Gastrectomia total ou parcial**
  - As complicações pós cirúrgicas mais importantes são:
    - Deiscências / fístulas anastomóticas (até 4% de incidência) (**Fig. 16 e 17**);
    - Infecções / abcessos (**Fig 18 e 19**);
    - Estreitamentos/estenoses (no pós-cirúrgico precoce relacionam-se geralmente com edema da parede peri-anastomose) (**Fig. 20**);
    - Síndrome de ansa aferente;
    - Deiscência da agrafagem na ansa aferente duodenal (na técnica Billroth II).
  - **Nota:** A comunicação com a equipa cirúrgica é de extrema importância, quer na interpretação dos achados fluoroscópicos, quer na fundamentação de decisões terapêuticas.

4. PROCEDIMENTOS GÁSTRICOS

4.2 Cirurgias não bariátricas - **Gastrectomia total**

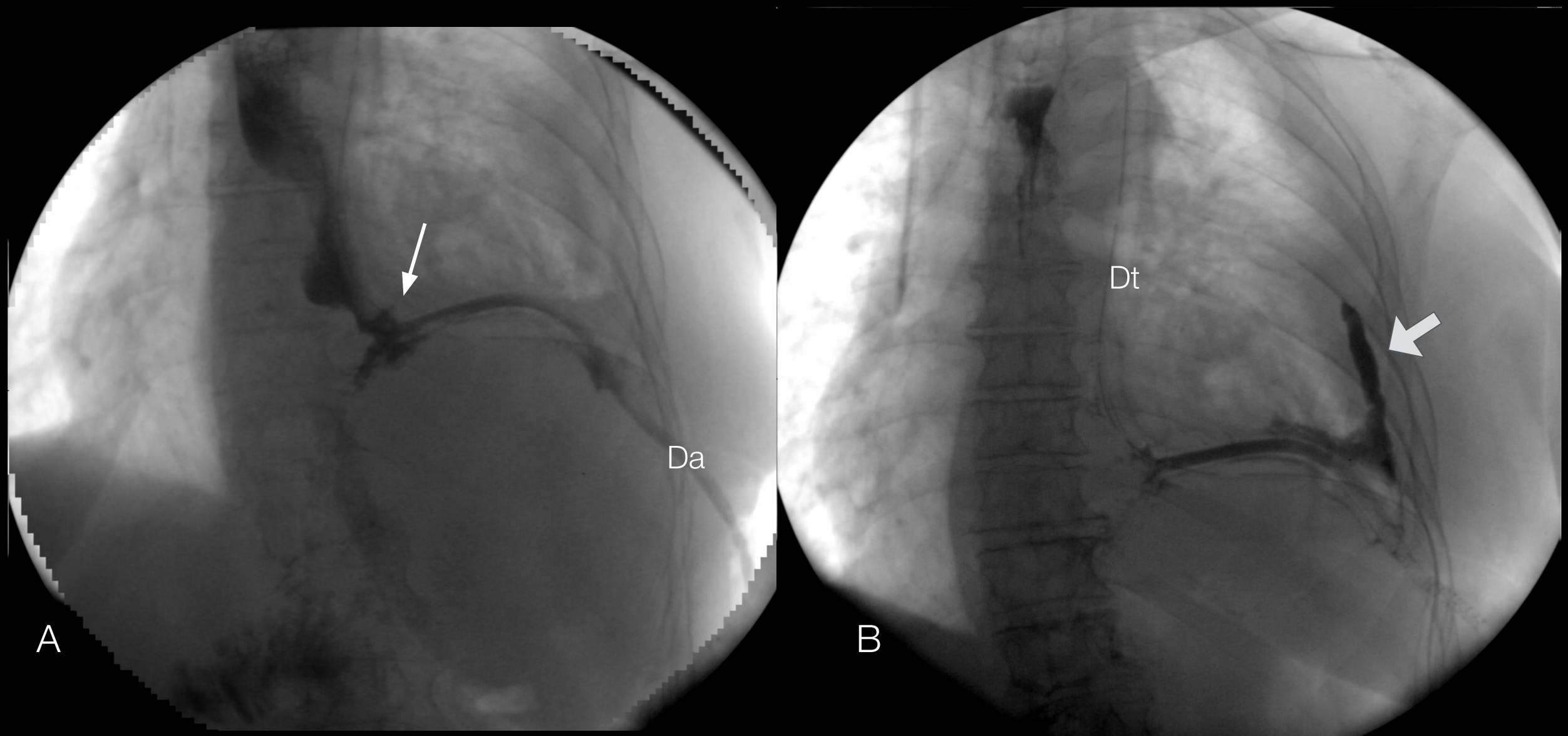

Fig. 16: Imagens de exame de fluoroscopia de uma doente submetida gastrectomia total com presença de deiscência da anastomose esofago-jejunal (seta fina), com trajeto fistuloso que comunica com a cavidade pleural à esquerda (seta larga). Dreno abdominal (Da). Dreno torácico (Dt) (CHUC, Coimbra, PT)

4. PROCEDIMENTOS GÁSTRICOS

4.2 Cirurgias não bariátricas - **Gastrectomia total**

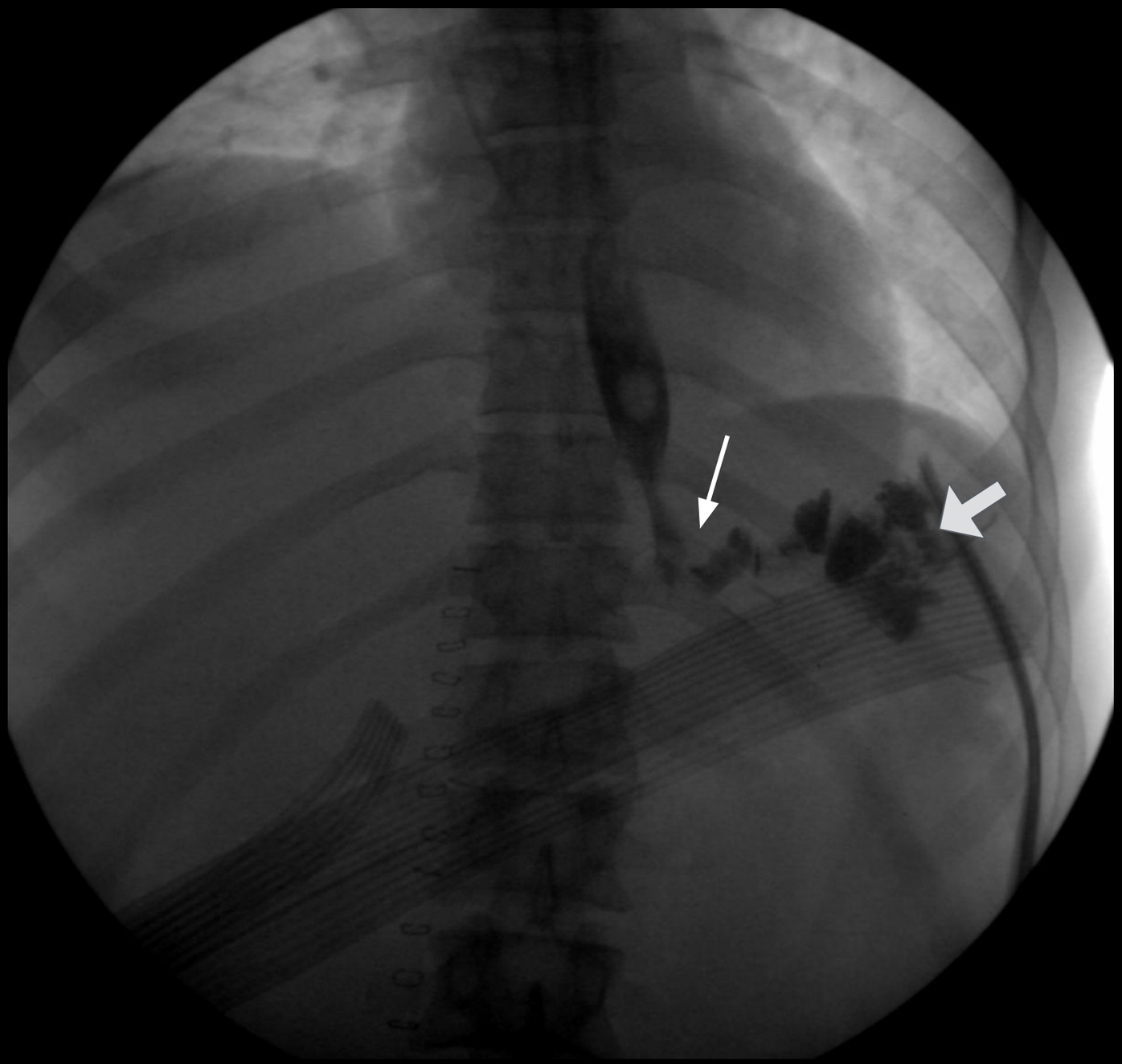

Fig. 17: Imagem de exame de fluoroscopia de um doente submetido a gastrectomia total. O estudo revelou presença extravasamento de contraste ao nível da anastomose (seta fina), com acumulação deste na região sub-diafragmática esquerda (seta larga). (CHUC, Coimbra, PT)

4. PROCEDIMENTOS GÁSTRICOS

4.2 Cirurgias não bariátricas - **Gastrectomia parcial**

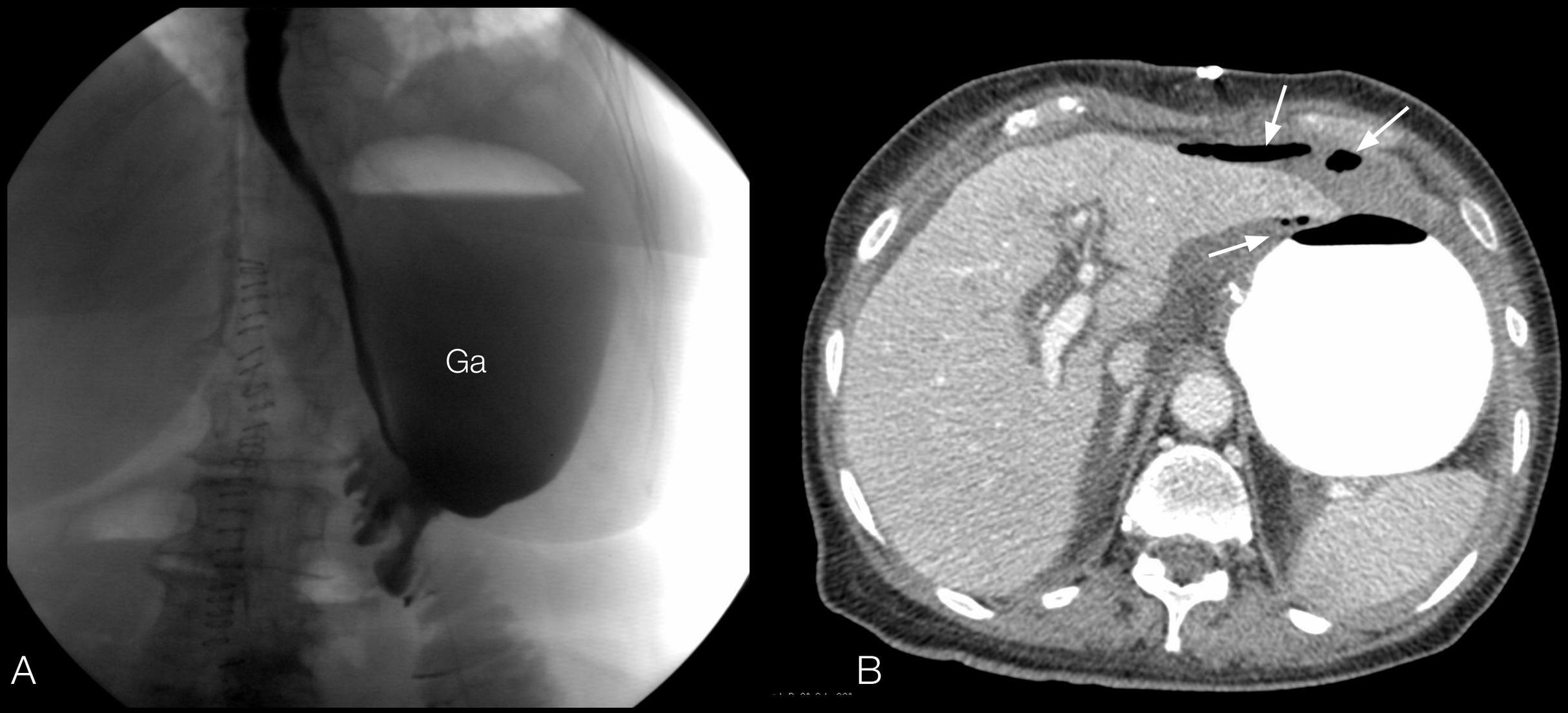

Fig. 18: (A) Imagem de exame de fluoroscopia de doente submetido a gastrectomia parcial, com reconstrução Billroth II, que revela dilatação considerável do coto gástrico (Ga) com presença de conteúdo de estase e passagem lenta do contraste a jusante, indiciando compressão/edema perianastomótico. (B) Estudo complementar por TC revelou presença de colecção abcedada com gás no interior (setas), na dependência do local cirúrgico, rodeando o lobo hepático esquerdo. Laparotomia exploradora mostrou perfuração gástrica, tendo sido submetido a degastroenterogastrectomia total. (CHUC, Coimbra, PT)

4. PROCEDIMENTOS GÁSTRICOS

4.2 Cirurgias não bariátricas - **Gastrectomia total**

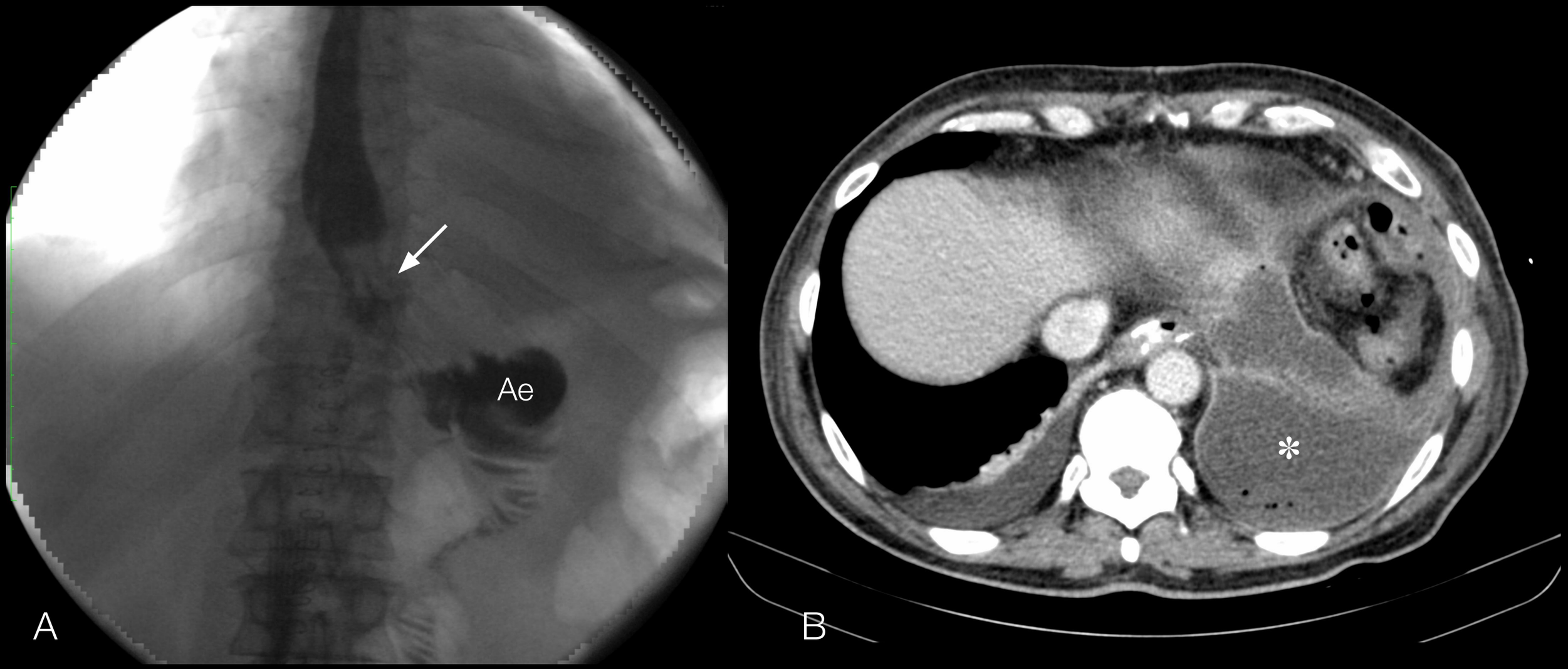

Fig. 19: (A) Imagem de exame de fluoroscopia de doente submetido gastrectomia total, com reconstrução Y de Roux, que revela espessamento do relevo mucoso perianastomose (seta fina) e passagem lenta do contraste para ansa eferente (Ae), indiciando estreitamento no local da anastomose. (B) Estudo complementar por tomografia computorizada revelou presença de colecção abcedada com gás no seu interior (✻), na topografia da anastomose cirúrgica. (CHUC, Coimbra, PT)

4. PROCEDIMENTOS GÁSTRICOS

4.2 Cirurgias não bariátricas - **Gastrectomia total**

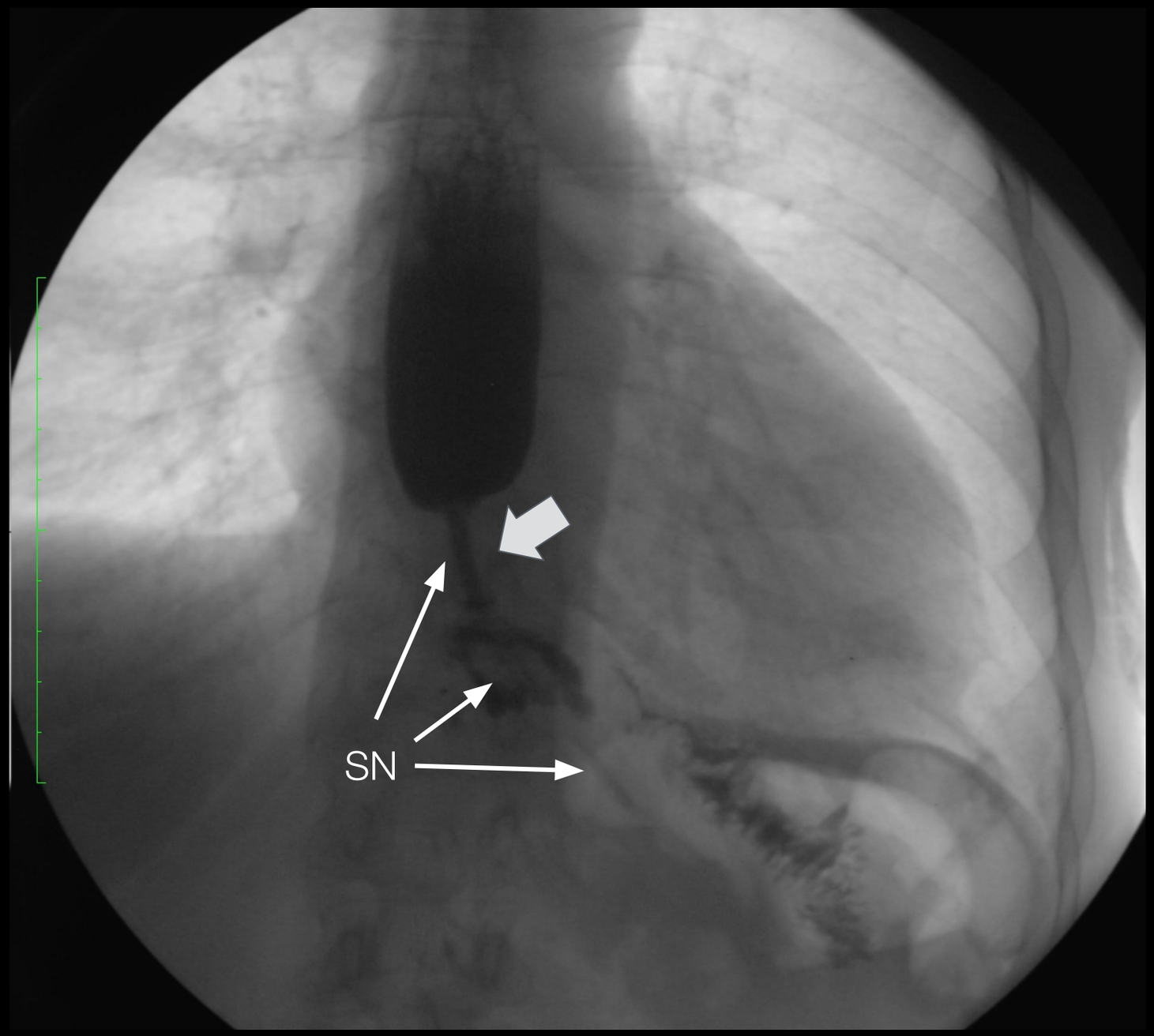

Fig. 20: Imagem de exame de fluoroscopia de uma doente submetida a gastrectomia total há 2 anos, atualmente com queixas de emagrecimento, vómitos e intolerância alimentar. O estudo revelou presença de uma estenose circunferencial (seta larga) na topografia da anastomose, com calibre que apenas permite a passagem da sonda nasogástrica (SN) e de mínima quantidade de contraste e com dilatação do esófago terminal. Estudo endoscópico revelou lesão estenosante. Biópsias confirmaram recidiva de carcinoma gástrico (CHUC, Coimbra, PT)

5. CONCLUSÃO

- A radiofluoroscopia assume-se ainda como um exame de extrema importância na avaliação pós-cirúrgica, dada a sua natureza dinâmica e capacidade de interligação morfologico-funcional.
- A sua correta interpretação é essencial para a detecção de complicações pós-cirúrgicas precoces, exigindo um conhecimento por parte do radiologia das diferentes técnicas cirúrgicas.
- Salienta-se ainda a importância da prática clínica e de uma comunicação constante com a equipa de cirurgia para uma interpretação mais correta e dirigida deste tipo de exames.

6. REFERÊNCIAS

- Delhom E, Nougaret S, Nocca D, Skali M, Pierredon MA, Guiu B, Gallix B. Routine postoperative upper gastrointestinal fluoroscopy after laparoscopic sleeve gastrectomy: Is there still a utility? Diagn Interv Imaging. 2015 Sep;96(9):947-51.

- Kolakowski S, Kirkland ML, Schuricht AL. Routine postoperative upper gastrointestinal series after Roux-en-Y gastric bypass: Determination of whether it is necessary. Arch Surg. 2007;142(10):930-934. doi:10.1001/archsurg.142.10.930

- Shah S, Shah V, Ahmed AR, Blunt DM. Imaging in bariatric surgery: Service set-up, post-operative anatomy and complications. Br J Radiol. 2011;84(998):101-111. doi:10.1259/bjr/18405029.

- Stoll A, Rosin L, Dias MF, Marquiotti B, Gugelmin G, Stoll GF. Early Postoperative Complications in Roux-En-Y Gastric Bypass. Arq Bras Cir Dig. 2016;29Suppl 1(Suppl 1):72-74. doi:10.1590/0102-6720201600S10018

- Tonolini, Massimo, and Elena Bracchi. “Early Postoperative Imaging after Non-Bariatric Gastric Resection: a Primer for Radiologists.” Insights into Imaging, vol. 8, no. 4, 2017, pp. 393–404., doi:10.1007/s13244-017-0559-0.